This is a digital copy of a book that was preserved for generations on library shelves before it was carefully scanned by Google as part of a project to make the world's books discoverable online.

It has survived long enough for the copyright to expire and the book to enter the public domain. A public domain book is one that was never subject to copyright or whose legal copyright term has expired. Whether a book is in the public domain may vary country to country. Public domain books are our gateways to the past, representing a wealth of history, culture and knowledge that's often difficult to discover.

Marks, notations and other marginalia present in the original volume will appear in this file - a reminder of this book's long journey from the publisher to a library and finally to you.

Usage guidelines

Google is proud to partner with libraries to digitize public domain materials and make them widely accessible. Public domain books belong to the public and we are merely their custodians. Nevertheless, this work is expensive, so in order to keep providing this resource, we have taken steps to prevent abuse by commercial parties, including placing technical restrictions on automated querying.

We also ask that you:

+ *Make non-commercial use of the files* We designed Google Book Search for use by individuals, and we request that you use these files for personal, non-commercial purposes.
+ *Refrain from automated querying* Do not send automated queries of any sort to Google's system: If you are conducting research on machine translation, optical character recognition or other areas where access to a large amount of text is helpful, please contact us. We encourage the use of public domain materials for these purposes and may be able to help.
+ *Maintain attribution* The Google "watermark" you see on each file is essential for informing people about this project and helping them find additional materials through Google Book Search. Please do not remove it.
+ *Keep it legal* Whatever your use, remember that you are responsible for ensuring that what you are doing is legal. Do not assume that just because we believe a book is in the public domain for users in the United States, that the work is also in the public domain for users in other countries. Whether a book is still in copyright varies from country to country, and we can't offer guidance on whether any specific use of any specific book is allowed. Please do not assume that a book's appearance in Google Book Search means it can be used in any manner anywhere in the world. Copyright infringement liability can be quite severe.

About Google Book Search

Google's mission is to organize the world's information and to make it universally accessible and useful. Google Book Search helps readers discover the world's books while helping authors and publishers reach new audiences. You can search through the full text of this book on the web at `http://books.google.com/`

A propos de ce livre

Ceci est une copie numérique d'un ouvrage conservé depuis des générations dans les rayonnages d'une bibliothèque avant d'être numérisé avec précaution par Google dans le cadre d'un projet visant à permettre aux internautes de découvrir l'ensemble du patrimoine littéraire mondial en ligne.

Ce livre étant relativement ancien, il n'est plus protégé par la loi sur les droits d'auteur et appartient à présent au domaine public. L'expression "appartenir au domaine public" signifie que le livre en question n'a jamais été soumis aux droits d'auteur ou que ses droits légaux sont arrivés à expiration. Les conditions requises pour qu'un livre tombe dans le domaine public peuvent varier d'un pays à l'autre. Les livres libres de droit sont autant de liens avec le passé. Ils sont les témoins de la richesse de notre histoire, de notre patrimoine culturel et de la connaissance humaine et sont trop souvent difficilement accessibles au public.

Les notes de bas de page et autres annotations en marge du texte présentes dans le volume original sont reprises dans ce fichier, comme un souvenir du long chemin parcouru par l'ouvrage depuis la maison d'édition en passant par la bibliothèque pour finalement se retrouver entre vos mains.

Consignes d'utilisation

Google est fier de travailler en partenariat avec des bibliothèques à la numérisation des ouvrages appartenant au domaine public et de les rendre ainsi accessibles à tous. Ces livres sont en effet la propriété de tous et de toutes et nous sommes tout simplement les gardiens de ce patrimoine. Il s'agit toutefois d'un projet coûteux. Par conséquent et en vue de poursuivre la diffusion de ces ressources inépuisables, nous avons pris les dispositions nécessaires afin de prévenir les éventuels abus auxquels pourraient se livrer des sites marchands tiers, notamment en instaurant des contraintes techniques relatives aux requêtes automatisées.

Nous vous demandons également de:

+ *Ne pas utiliser les fichiers à des fins commerciales* Nous avons conçu le programme Google Recherche de Livres à l'usage des particuliers. Nous vous demandons donc d'utiliser uniquement ces fichiers à des fins personnelles. Ils ne sauraient en effet être employés dans un quelconque but commercial.

+ *Ne pas procéder à des requêtes automatisées* N'envoyez aucune requête automatisée quelle qu'elle soit au système Google. Si vous effectuez des recherches concernant les logiciels de traduction, la reconnaissance optique de caractères ou tout autre domaine nécessitant de disposer d'importantes quantités de texte, n'hésitez pas à nous contacter. Nous encourageons pour la réalisation de ce type de travaux l'utilisation des ouvrages et documents appartenant au domaine public et serions heureux de vous être utile.

+ *Ne pas supprimer l'attribution* Le filigrane Google contenu dans chaque fichier est indispensable pour informer les internautes de notre projet et leur permettre d'accéder à davantage de documents par l'intermédiaire du Programme Google Recherche de Livres. Ne le supprimez en aucun cas.

+ *Rester dans la légalité* Quelle que soit l'utilisation que vous comptez faire des fichiers, n'oubliez pas qu'il est de votre responsabilité de veiller à respecter la loi. Si un ouvrage appartient au domaine public américain, n'en déduisez pas pour autant qu'il en va de même dans les autres pays. La durée légale des droits d'auteur d'un livre varie d'un pays à l'autre. Nous ne sommes donc pas en mesure de répertorier les ouvrages dont l'utilisation est autorisée et ceux dont elle ne l'est pas. Ne croyez pas que le simple fait d'afficher un livre sur Google Recherche de Livres signifie que celui-ci peut être utilisé de quelque façon que ce soit dans le monde entier. La condamnation à laquelle vous vous exposeriez en cas de violation des droits d'auteur peut être sévère.

À propos du service Google Recherche de Livres

En favorisant la recherche et l'accès à un nombre croissant de livres disponibles dans de nombreuses langues, dont le français, Google souhaite contribuer à promouvoir la diversité culturelle grâce à Google Recherche de Livres. En effet, le Programme Google Recherche de Livres permet aux internautes de découvrir le patrimoine littéraire mondial, tout en aidant les auteurs et les éditeurs à élargir leur public. Vous pouvez effectuer des recherches en ligne dans le texte intégral de cet ouvrage à l'adresse `http://books.google.com`

600033910M

E. BIBL. RADCL

~~90. E. 32~~

1542 d. 226

C

TRAITÉ

DES

MALADIES DU FOND DE L'ŒIL

ET

ATLAS D'OPHTHALMOSCOPIE

PAR

L. DE WECKER ET E. DE JAEGER.

PARIS.
ADRIEN DELAHAYE, LIBRAIRE-ÉDITEUR.
PLACE DE L'ÉCOLE DE MÉDECINE.

VIENNE.
IMPRIMERIE IMPÉRIALE ET ROYALE.

1870.

TOUS DROITS RÉSERVÉS.

BIBLIOTH. UNIVERS.
9 MAR

AU PROFESSEUR FRÉDÉRIC DE JAEGER

SES ÉLÈVES RECONNAISSANTS

L. DE WECKER. E. DE JAEGER.

PRÉFACE.

En publiant mon „Traité des maladies des yeux“, j'avais pour but de présenter au public médical un livre qui répondit, sous tous les rapports, à l'état actuel de la science ophthalmologique, à laquelle la découverte de l'ophthalmoscope et les études nouvelles sur la réfraction et l'accommodation de l'œil venaient de faire subir une véritable révolution.

J'avais à cœur d'ajouter à la littérature médicale française un ouvrage qui pût sans préjudice soutenir la comparaison avec les publications faites dans les pays où l'ophthalmologie avait été cultivée le plus sérieusement, l'Allemagne et l'Angleterre. En acceptant l'offre gracieuse de mon collaborateur, M. le prof. E. de Jaeger, de vouloir bien m'associer à l'édition française de son ouvrage, j'ai été guidé par les mêmes idées et par le désir d'offrir à la médecine française un ouvrage opportun et durable.

C'est avec une entière confiance que je présente ce livre à mes confrères, non que j'y sois enhardi par l'excellent accueil que mon premier traité a rencontré en France et à l'étranger, mais parce que j'ai l'espérance de faire quelque chose de vraiment utile en entreprenant cette publication.

Les idées si justes que M. E. de Jaeger émet dans sa préface, ne s'appliquent, on le pense bien, qu'à son travail, vrai monument de patience et de persévérance; il n'en saurait rien rejaillir sur le rôle que j'ai à remplir ici; mais elles m'imposent un devoir, celui de rendre mon travail digne de figurer à côté du sien. Comme mon honorable collaborateur, je suis convaincu que de toutes ces publications que chaque jour voit paraître, celles-là seules survivront qui ont été élaborées avec la conscience du travailleur sérieux et qui, portant le cachet de la vérité, répondent à un but d'utilité réelle.

Cet ouvrage sera un exposé complet des travaux accomplis en ophthalmoscopie pendant les 19 années qui viennent de s'écouler depuis la merveilleuse découverte de Helmholtz. Pour qu'un pareil inventaire soit complet, il doit réunir deux conditions: d'abord, relater fidèlement tout ce que l'exploration du fond de l'œil a permis d'observer; en second lieu, enregistrer, toutes les investigations auxquelles on s'est livré depuis, pour vérifier et expliquer les

données de l'examen ophthalmoscopique, à l'aide d'expériences physiologiques et de recherches d'anatomie pathologique.

L'atlas qui accompagne cet ouvrage, répondra, sous tous les rapports, à la première partie de ce programme. Quant à la seconde, elle sera pleinement remplie, nous l'espérons, par les dessins (1) intercalés dans le texte et par le texte lui-même.

Voulant nous en tenir rigoureusement à ce programme, il est tout naturel que nous considérions comme faits acquis, les résultats actuels de l'exploration de l'œil, dans leurs variétés et leurs détails. Aussi laisserons-nous de côté les explications répétées à satiété sur la marche des rayons lumineux dans l'œil et l'énumération ennuyeuse des divers ophthalmoscopes. Nous ne sommes plus au temps, où l'on se faisait si facilement inventeur, en plaçant un ophthalmoscope sur une tige ou en changeant une vis, et où l'on venait ensuite entretenir de pareils sujets le public médical.

Aujourd'hui, la théorie de l'ophthalmoscope (2) doit, de toute nécessité, faire partie des connaissances antérieures du médecin qui veut s'occuper des maladies du fond de l'œil, dè même que la théorie des lentilles doit être familière à celui qui se propose l'étude de la réfraction et de l'accommodation. Pour celui donc qui est au courant de ces théories, une description des instruments qui servent à l'exploration du fond de l'œil, n'a rien de nouveau, ni d'attrayant. Comme c'est surtout à lui que notre ouvrage s'adresse, nous pensons remplir pleinement notre programme, en laissant de côté ces descriptions, et en ne donnant que les résultats de l'examen ophthalmoscopique lui-même.

Pour être complet à cet égard, nous étudierons d'abord l'ophthalmoscope comme optomètre, c'est-à-dire comme instrument propre à nous renseigner sur les divers états de réfraction de l'œil; puis nous passerons en revue les différents milieux de cet organe, le nerf optique et les membranes profondes de l'œil.

Dans le courant de notre description, nous nous attacherons enfin, à faire ressortir d'une manière spéciale les résultats avantageux dont l'exploration du fond de l'œil a doté la clinique médicale en général.

(1) Les dessins qui se rapportent aux recherches anatomo-pathologiques, ont été exécutés pour la plupart par M. le docteur G. Haase, de Hambourg, d'après des préparations anatomiques que cet habile confrère a bien voulu faire pour cet ouvrage. Nous lui offrons ici nos plus sincères remercîments. Les gravures sont l'œuvre de M. Badoureau et sont faites avec l'habilité qu'on lui connaît.

(2) Du reste, la théorie de l'ophthalmoscope se trouve présentée d'une manière bien plus attrayante et instructive dans le premier article de cet ouvrage qui traite de l'optométrie de l'œil au moyen du miroir.

Paris, Juin 1870. L. de Wecker.

RADCLIFFE LIBRARY
UNIVERSITY
9 MAR 2
MUSEUM
OXFORD

Le jugement peu encourageant et parfois même défavorable porté sur mes premières images ophthalmoscopiques, la publication d'images semblables à celles que MM. Martin, Bouchut, Fano, Bader, etc., ont osé présenter dans leurs ouvrages, le succès enfin qu'a obtenu l'atlas de M. Liebreich, tous ces faits m'ont démontré clairement, combien sont peu approfondies, en général, les connaissances anatomiques relatives à l'œil, et combien peu l'on sait encore voir exactement et avec précision à l'aide de l'ophthalmoscope. Il n'est que trop prouvé pour moi que ceux-là même, qui croient pouvoir, avec une certaine autorité, porter un jugement compétent sur les travaux des autres, manquent précisément, à cet égard, du savoir et de l'expérience nécessaires. C'est pour cela que des images ophthalmoscopiques aussi fidèles que possible répondent, en ce moment, à un besoin urgent. Un pareil jugement peut paraître sévère, mais examinons un peu attentivement, à son appui, les atlas cités.

Quel anatomiste ou quel ophthalmogiste peut concevoir, par exemple, que les taches noires de la fig. 2, pl. I, du „Traité pratique des maladies des yeux du Dr E. Martin (Paris, 1863)", dessinées pour la plupart au devant des vaisseaux rétiniens, représentent le stroma choroïdien, et que, par conséquent, les interstices rouges figurent les vaisseaux de la choroïde? Quel connaisseur soupçonnera que (fig. 3, pl. 1) ces singulières ramifications et cette pigmentation noirâtre puissent représenter une rétine normale? ou que (fig. 5, pl. I) les taches noires qui recouvrent, comme de la mousse, tout le nerf optique, correspondent aux phénomènes de l'hypérémie de la rétine et du nerf optique? Comprendra-t-on davantage que ces taches singulières qui (fig. 5, pl. II) flottent dans le corps vitré, sont placées derrière la rétine, etc.?

Mais ce sont les figures de l'atlas de M. E. Martin (Paris 1866) qui semblent bien autrement encore dédaigner de ressembler à la nature. Qui a jamais, par exemple, entendu dire ou vu que les artères et les veines de la rétine se

distribuent dans deux parties du fond de l'œil, parfaitement isolées l'une de l'autre, les artères se répandant dans l'hémisphère interne, les veines dans l'hémisphère externe, ainsi que cela se voit, fig. 6, pl. II, fig. 5, pl. IV, fig. 3 et 5, pl. V, fig. 5, pl. VI, fig. 2, pl. VII? Cette singulière distribution des vaisseaux se rencontre encore plus ou moins prononcée dans la plupart des autres images, et doit répondre à des observations et à des idées particulières de l'auteur sur les conditions anatomiques et nutritives de la rétine. Il n'est pas moins intéressant de voir que (fig. 7, pl. II) une portion des vaisseaux rétiniens naissent du cysticerque logé dans le corps vitré. Que veulent représenter, en réalité, ces taches et ces points noirs disséminés (fig. 4, pl. II, fig. 1, 3, 4 et 5, pl. III, fig. 1 et 6, pl. IV, fig. 4, 6, 7, pl. VI)? Que signifie cette figure en rosette à stries radiées, noires et rouges (fig. 1, pl. V) et cette autre avec des stries transversales rouges et blanches, comme un treillage (fig. 4, pl. VII)?

Quel ophthalmologiste a jamais observé cette gradation de tons et cette variété de couleurs que représente M. C. Bader dans ses „Plates illustrating the natural and morbid changes of the human eye", London, 1868? Quel anatomiste a vu, de sa vie, une distribution des vaisseaux choroïdiens semblable au réseau singulièrement régulier des fig. 19 et 20, pl. VIII, etc.? Est-ce que toute personne, tant soit peu exercée à l'ophthalmoscope, ne sera pas plus que surprise des différences dans l'aspect de la tache jaune chez un individu blond, châtain ou à cheveux foncés, telles que nous les montrent les fig. 4, 5 et 6, pl. V?

Des fautes anatomiques semblables se rencontrent dans l'atlas d'ophthalmoscopie de M. Liebreich (Berlin et Paris 1863).

A-t-on jamais vu dans un œil normal des vaisseaux choroïdiens affectant la forme et la distribution qui sont dessinées, fig. 2, pl. II, où on les voit commencer près de la macula par des pointes extrêmement fines et présenter ensuite, dans leur parcours périphérique, un diamètre sensiblement égal? N'en est-il pas de même des veines (vortices) qui, dans ces mêmes figures, trancheraient le plus sur *ces parties* du fond de l'œil, et seraient placées *au milieu* du réseau caractéristique des plus gros vaisseaux choroïdiens.

Quel anatomiste reconnaîtra dans les stries rouges en zigzag de la fig. 2, pl. VI, des vaisseaux choroïdiens? Qui a jamais observé que les vaisseaux rétiniens, comme dans la fig. I, pl. X, et dans d'autres encore, déjà peu volumineux à une distance considérable de la papille, se dirigent vers elle en s'amincissant encore progressivement sous forme d'alène.

Pourquoi, par contre, dans les fig. 3, 4, 5, pl. II, représentées avec un si fort grossissement, n'a-t-on pas exactement rendu l'aspect des vaisseaux, si important pour le diagnostic des excavations physiologiques?

Cette inexactitude et cet arbitraire que l'on trouve dans la représentation du système vasculaire sur la plupart des images, on les rencontre aussi dans les autres parties des dessins, soit dans le choix des tons et des proportions, soit dans la disposition réciproque des parties, quand il faut rendre les phénomènes physiologiques et pathologiques.

Toutes les figures qui ont paru jusqu'à ce jour dans les atlas et dans les diverses publications, ont un caractère commun, c'est qu'on n'a pris ni le temps ni la peine nécessaires pour faire un dessin quelque peu correct. Dans la plupart des cas on n'a examiné que très-rapidement, et on n'a obtenu que des images incertaines, tiraillées par suite d'aberrations sphériques. On a alors esquissé de mémoire et superficiellement un dessin quelconque, heureux, si l'on avait à sa disposition un talent de reproduction assez développé et des connaissances anatomiques plus ou moins approfondies.

Il serait cependant possible à quelqu'un de soutenir que ces images, quelle qu'en soit l'extravagance, n'en représentent pas moins les choses telles qu'elles étaient dans les cas particuliers qui ont servi aux dessins. A cela, on peut répondre que si, dans l'un ou l'autre de ces cas, on s'est trouvé en présence de conditions tout-à-fait anormales, il n'est pourtant pas probable ni admissible que ces conditions se soient présentées dans un si grand nombre de cas et avec les mêmes détails dans les cas particuliers.

J'ai eu maintes fois l'occasion de comparer de pareilles images avec les originaux, et je me suis assuré ainsi de ce fait, que le plus grand arbitraire ayant règné dans la conception et le dessin, on ne s'était pas même approché d'une ressemblance quelconque. Du reste, le but de ces atlas ne devait, pas être, à coup sûr, de peindre des anomalies de formes, de simples monstruosités.

Parmi les meilleures représentations ophthalmoscopiques qui ont paru jusqu'à présent, il faut placer celles qui se trouvent dans les ouvrages de Ruete, et du prof. Stellwag de Carion, en particulier.

Qu'on ne croie pas toutefois qu'en signalant les défauts des images des autres, je regarde les miennes comme parfaites.

Avant tout, je regrette de ne pas avoir à ma disposition un véritable talent de dessinateur. Je n'ai jamais appris à dessiner, et, dans l'intérêt même de la question, je regrette qu'un dessinateur de plus de talent ne se soit pas mis à l'œuvre, en y apportant la même habitude dans le maniement du miroir et la même conscience dans l'exécution. En employant le tiers ou le quart du même temps, il aurait, sans contredit, produit des dessins bien plus parfaits que les miens.

D'un autre côté, bien des incorrections de dessin et de couleur se rencontrent dans les planches de chromolithographie. Il y a bien de petits détails dans les nuances des couleurs qui ne sont pas rendus, et cependant ils

n'ont pas plus échappé à mon œil qu'à celui des autres. De là résultent quelques différences entre l'image et la description. Ce sont là des incorrections qui, dans les planches originales, paraissent bien moins sensibles ou n'existent même pas et qui pourront être en partie évitées à mesure que la reproduction augmentera.

Qui est-ce qui est capable d'être à l'abri de tout reproche, et de répondre à toutes les exigences? On doit évidemment, dans l'exécution d'une chose, tracer des limites à l'exactitude absolue? C'est pour cela que ces dernières incorrections ne sauraient être blâmées. Quoiqu'il en soit, je ne m'en crois pas moins obligé d'exprimer publiquement à M. le Dr. Heitzmann et à ceux qui m'ont prêté leur concours dans l'exécution de ces planches, toute ma satisfaction pour le résultat obtenu.

Avec le pinceau il est évidemment plus facile qu'avec la chromolithographie d'obtenir une image correcte; l'exécution de dessins parfaitement concordants sur diverses pierres à la fois, l'adaption répétée de ces dernières, l'uniformité de la teinte pendant l'impression, tout cela constitue des difficultés énormes et parfois même insurmontables. Mais ces difficultés augmentent encore et excluent la possibilité d'entrer dans certains détails, si les ressources pécuniaires sont limitées et si un pareil ouvrage ne doit pas dépasser un prix raisonnable.

Il est évidemment facile de trouver à redire à une chose; il l'est moins d'éviter les fautes ou de les réparer. Ce n'est point par la critique, mais en se mettant à l'œuvre soi-même, que l'on prouve sa plus grande valeur. Le moins capable peut souvent avoir une opinion et exprimer une idée excellente; mais pour être regardée comme telle, il faut que son exécution pratique le démontre. Au lieu donc de causer inutilement, il est bien plus pratique et bien plus précieux de faire voir comment il faut agir, et je serai le premier à me réjouir, si, au lieu de réflexions critiques, on publie bientôt de meilleures images que celles que je présente ici.

Je ne veux certes point par ce qui précède atténuer les défauts de mon atlas, mais il me sera permis aussi, en bonne conscience, d'en faire ressortir les avantages comparativement aux autres ouvrages. Le principal mérite de mes images consiste en ce que, dans chaque cas, elles ont été reproduites d'après nature, aussi fidèlement que me le permettaient mes faibles aptitudes.

La précision avec laquelle j'ai procédé pour faire ces images ressortira de ce fait que j'ai exécuté, dans chaque cas, une esquisse à l'image droite et une autre à l'image renversée, afin que la différence des deux images me mît en garde contre certaines fautes. C'est ainsi que, pour faire seulement le dessin qui

servait de plan pour une seule image, j'ai fait, le plus souvent, de 20 à 30 et même 40 ou 50 séances de 2 à 3 heures de durée.

Dans toutes ces images, pas un seul trait n'est fait arbitrairement ou exécuté approximativement par rapport à l'original. Chaque phénomène physiologique ou pathologique, chaque vaisseau rétinien ou choroïdien isolé, même les plus petits, chaque exsudation ou extravasation, chaque amas de pigment, etc., tout a été représenté aussi fidèlement que possible par rapport à sa grandeur, sa forme, sa couleur, sa place et ses connexions. Ici j'ai toujours tenu compte de la moindre inclinaison angulaire et des plus petits détails, autant, du moins, que mon œil était capable de le saisir, et ma main exercée à le reproduire.

En procédant de cette manière j'ai préféré ne pas rendre ce que je ne pouvais pas voir avec toute la précision voulue, ce qui me paraissait incertain, indéterminé, car je tenais avant tout à ne point mettre dans ces images des formes tant soit peu erronées.

Aussi pourra-t-on bien leur reprocher de présenter çà et là des absences de détails non rendus avec ou sans intention; mais ce qu'on ne saurait leur reprocher, c'est de renfermer le moindre détail qui ne se trouverait pas dans l'original.

Quelles que puissent donc être les imperfections de ces images, je n'hésite cependant pas à dire qu'elles sont certainement les plus fidèles productions de ce genre que j'ai vues jusqu'ici, quelques-unes exceptées. Et certes, il pourrait bien se faire qu'il s'écoulât un laps de temps assez long avant que des dessins plus corrects et plus exacts ne soient, en aussi grand nombre, livrés au public médical. Il n'est pas difficile de trouver un homme doué de plus de talent; mais il le serait davantage de rencontrer quelqu'un qui fût disposé à un pareil sacrifice de temps et de peine.

Et qu'on ne vienne pas maintenant soutenir qu'une pareille exactitude dans l'image est superflue, que celle-ci aurait tout autant de valeur avec moins de ressemblance, et qu'elle pourrait, au surplus, offrir plus de conception de l'ensemble pour chaque cas particulier.

Quelque intéressante, quelque attrayante, au premier abord, que puisse paraître une pareille manière de faire, il faut reconnaître que les images exécutées de cette façon n'ont pour la science qu'une valeur passagère et toute relative. Il n'y aura, dans l'avenir, de durable et de profitable dans ces images, que ce qui aura été rendu intentionnellement ou sans intention par l'auteur comme étant absolument conforme à la nature. Par contre, tout ce qui a été donné arbitrairement, tout ce qui n'est que le fait d'une conception personelle, quelque ingénieux que cela puisse sembler au premier abord, tout cela

disparaîtra tôt ou tard, avec le courant des opinions individuelles, et, à mesure que, par le progrès des choses, on s'attachera à une appréciation plus exacte et à une représentation plus fidèle de ce que nous montre la nature (1).

J'ai voulu donner dans ce travail quelque chose de durable, asseoir une base aussi solide que possible sur laquelle on puisse, avec tranquillité, continuer à construire, sans s'exposer au danger de voir s'écrouler plus tard l'édifice ébranlé dans ses fondements. Une pareille base servira toujours. Elle s'imposera toujours par cela seul que la nature ne change pas, et sera certainement des plus utiles pour la reproduction des dessins de ce genre que l'on fera plus tard, quelque minutieux et quelque parfaits qu'ils puissent être. Toujours en effet, elles conserveront un cachet ineffaçable, celui de la vérité.

(1) Comme dans mes premières publications (Vienne 1855), j'ai fait ici accompagner chaque image d'une description exacte des phénomènes objectifs, ainsi que d'une courte observation sur le cas particulier, sans toutefois donner mon appréciation personnelle sur les détails représentés, ou sur les malades qui en étaient l'objet.

Quant à certaines expressions qui pourraient prêter à une interprétation différente, je me permettrai de faire observer, par exemple, que la description *nerf optique* (ou section du nerf optique) signifie extrémité intrà-oculaire du nerf avec son anneau de tissu cellulaire, telle que nous la montre le miroir. De même, je désigne par vaisseaux centraux (système des vaisseaux centraux) l'épanouissement de tous les vaisseaux qui émanent du *porus nervi optici*. Par contre, je désigne sous le nom de vaisseaux du nerf optique, de vaisseaux rétiniens, les parties des vaisseaux centraux qui occupent la portion intrà-oculaire du nerf et celles qui se répandent dans la rétine elle-même.

Vienne, 1870. E. DE JAEGER.

TRAITÉ

DES

MALADIES DU FOND DE L'ŒIL

PAR

L. DE WECKER.

Table des Matières

du traité des maladies du fond de l'œil.

Page

Article I.

L'Ophthalmoscope employé comme optomètre 1

A Détermination de la réfraction au moyen de l'ophthalmoscope 2
B Du grossissement de l'image droite 11
C De la détermination de l'état de réfraction à l'image renversée 18
D De la détermination de l'astigmatisme 25
E De la détermination des dimensions en profondeur du fond de l'œil 29
F De la micrométrie du fond de l'œil 31

Article II.

Des Milieux Réfringents de l'œil 35

A Opacités de la cornée 35
B Opacités du cristallin 35
C Opacités du corps vitré 41
Appendice. Décollement du corps vitré 49

Article III.

Maladies du nerf optique 51

A Excavations physiologiques et pathologiques du nerf optique (Glaucome) . . . 55
B Atrophie simple, blanche du nerf optique 64
C Dégénérescence grise, atrophie grise du nerf optique 73
D Neurite et neuro-rétinite 79
E Troubles circulatoires du nerf optique, apoplexies, pigmentation pathologique, dépôts de cholestérine, concrétions 92
F Tumeurs du nerf optique 95
G Anomalies congénitales du nerf optique 97

Article IV.

Maladies de la rétine 100

A Hyperémie de la rétine (hyperésthésie rétinienne) 102
B Anémie, ischémie de la rétine (anesthésie rétinienne) 104
C Rétinite séreuse, œdème rétinien, dégénérescence cystoïde de la rétine . . . 106
D Rétinite parenchymateuse 112
1° Rétinite interstitielle (diffuse) 112
2° Rétinite périvasculaire 116
3° Rétinite circonscrite (rétinite par foyers) 119

Page

E Rétinite apoplectique, rétinite scorbutique, leucémique 121
F Rétinite syphilitique 125
G Rétinite néphrétique, glycosurique 127
H Rétinite pigmentaire, tigrée 133
I Embolies des vaisseaux de la rétine et du nerf optique (infarctus de la rétine) . 143
K Décollement de la rétine 150
L Tumeurs de la rétine 158
M Affections congénitales de la rétine 167

Article V.

Maladies de la choroïde. 168
A Hyperémie de la choroïde 170
B Staphylôme postérieur (sclérectasie) 171
C Choroïdite disséminée 181
D Tumeurs de la choroïde 188
1° Excroissances verruqueuses de la choroïde 189
2° Tubercules de la choroïde 190
3° Myome, sarcome, mélano-sarcome 193
E Apoplexies et troubles circulatoires de la choroïde 197
F Ruptures de la choroïde, décollement 199
G Altérations congénitales de la choroïde, coloboma choroïdien 204
Errata 208

Fin de la table.

ARTICLE Ier.

L'OPHTHALMOSCOPE EMPLOYÉ COMME OPTOMÈTRE.

En signalant au public son ingénieuse découverte, HELMHOLTZ *(Beschreibung eines Augenspiegels, etc.)* avait déjà, dès 1851, reconnu que son instrument pouvait donner des renseignements parfaits sur l'état de réfraction de l'œil exploré. Dès cette époque, il insistait sur ce point que „l'observateur pouvait de cette manière se dégager complètement des renseignements donnés, parce qu'il voyait, pour ainsi dire, lui-même avec l'œil examiné ou du moins avec les milieux réfringents de cet œil."

Mais HELMHOLTZ ne considérait cet usage de l'ophthalmoscope que comme accessoire en quelque sorte, et ne méritant d'être relevé qu'en passant. Aussi, sa remarque resta-t-elle lettre morte pour la plupart des observateurs qui se livrèrent à l'exploration de l'œil. Uniquement préoccupés des images que leur donnait l'examen ophthalmoscopique, ils négligaient de fixer leur attention sur ces états purement physiques dus à la conformation des milieux dioptriques de l'œil.

Un seul d'entre eux saisit la valeur précieuse de l'ophthalmoscope comme instrument de contrôle dans les différents états de réfraction de l'œil; ce fut notre honorable collaborateur, le professeur ED. DE JAEGER. Dans son article *„Der Augenspiegel als Optometer"* [1]), il vint, en effet, signaler et préciser *nettement* toutes les ressources que peut fournir l'examen de l'œil à l'image droite dans l'étude de la réfraction. Déjà publié en 1856, cet excellent travail n'eut pas le retentissement qu'il méritait, et cela, parce que l'école dominante en Allemagne ne se servait qu'exceptionnellement de l'exploration à l'image droite, et que l'examen à l'image renversée fournit bien moins l'occasion de ce genre de recherches. Peu habitués, ou tout à fait inexercés à l'exploration de l'œil à l'image droite, quelques contradicteurs cherchèrent même, par des raisons futiles, à déprécier la valeur de l'ophthalmoscope comme optomètre. Il fallut la voix autorisée de M. DONDERS [2]) pour revendiquer une seconde fois cette précieuse propriété en faveur du miroir: et encore, cette revendication fut-elle accompagnée de certaines restrictions.

A un jeune professeur, M. MAUTHNER, revient le mérite d'avoir, par des études approfondies, faites en partie de commun avec M. E. de Jæger, élaboré ce sujet et de l'avoir exposé avec une clarté parfaite dans son excellent traité d'ophthalmoscopie [3]). C'est à cet ouvrage que nous empruntons l'étude qui suit sur la valeur optométrique de l'ophthalmoscope, supprimant toutefois l'appendice mathématique que l'on pourra consulter avec fruit dans le traité original.

[1]) Oester. Zeitschr. für prakt. Heilkunde; No. 10, 1856.

[2]) *On the anomalies of accommodation and refraction of the eye.* London 1864, p. 105. — L. Wecker: *Traité des maladies des yeux.* 2e édition, tome II, p. 507.

[3]) Lehrbuch der Ophthalmoscopie, von Dr. Ludwig Mauthner, Wien 1867, p. 161.

A. DÉTERMINATION DE LA RÉFRACTION AU MOYEN DE L'IMAGE DROITE.

„Nous savons que les rayons émergents d'un œil emmétrope sont parallèles entre eux, que les rayons qui viennent d'un point éclairé de la rétine d'un œil hypermétrope divergent après leur sortie, tandis que ceux d'un œil myope convergent.

De quelle manière se manifestera pour l'observateur la présence d'une anomalie de réfraction. Admettons d'abord que l'observateur soit lui-même *emmétrope* et ne dispose d'aucune accommodation, qu'il ne puisse, par conséquent, voir distinctement qu'avec des rayons parallèles. Si l'œil examiné est emmétrope, les rayons qui émanent des points éclairés de la rétine, seront, après leur sortie, parallèles entre eux. De pareils rayons pourront être réunis en un point sur la rétine de l'observateur et, par conséquent, le fond de l'œil observé lui apparaîtra, sous forme d'image distincte et précise. Comme la direction des rayons reste parallèle, quelque grande que soit la distance entre l'œil observé et l'œil de l'observateur par rapprochement ou éloignement réciproque, il est clair que la *direction* des rayons qui sortent de l'œil emmétrope ne peut être la cause pour laquelle le fond de cet œil n'est pas vu distinctement à une grande distance.

Si l'œil examiné est *hypermétrope*, les rayons émergents divergent, et un œil normal, sans intervention de son accommodation, ne peut voir distinctement avec de pareils rayons; paraissant venir d'un point déterminé, ils ne se réunissent, en effet, que *derrière* la rétine, et forment, par conséquent, sur celle-ci un cercle de diffusion. Pour que ces rayons viennent se réunir *sur* la rétine, l'œil de l'observateur doit se munir d'un verre convexe d'un pouvoir réfringent tel que les rayons divergents deviennent parallèles après leur passage à travers le verre. Mais, pour voir distinctement le fond de l'œil, il doit être naturellement indifférent qu'on place devant l'œil un verre convexe, ou que cet œil se surajoute à lui-même une lentille équivalente, à l'aide d'un certain degré d'accommodation. Par conséquent, si le fond de l'œil d'un individu n'apparaît distinctement à un observateur emmétrope qu'au moyen d'un verre convexe ou à l'aide d'un certain effort d'accommodation, on acquiert ainsi la preuve que l'œil observé est hypermétrope.

Au contraire, si l'œil examiné est *myope*, les rayons venant du fond de cet œil convergent, et l'œil de l'observateur recevant de la lumière convergente, ces rayons viennent se réunir *au devant* de sa rétine; sur cette membrane même se forme une image à cercle de diffusion du fond de l'œil examiné et l'observateur ne peut la percevoir avec netteté. Mais s'il place devant son propre œil un verre concave d'une force telle que les rayons convergents soient rendus parallèles en le traversant, l'objet examiné lui apparaîtra dès lors avec des contours précis. Par conséquent, l'œil de l'observateur doit ici, de toute nécessité, avoir recours à une lentille, incapable qu'il est de se surajouter à lui-même une lentille concave, ou, en d'autres termes, de se soustraire une lentille convexe. Nous pouvons bien, en effet, grâce à notre faculté accommodatrice, augmenter le pouvoir réfringent de notre système dioptrique, mais nous ne pouvons nullement l'abaisser au dessous de la valeur dont il dispose à l'état de repos complet de l'accommodation.

Il ressort de ces réflexions que le procédé lui-même, au moyen duquel nous arrivons à avoir une perception distincte de l'image fournie par le fond d'un œil, nous permet de porter, en général, un jugement sur l'état dioptrique de cet œil.

Un autre problème à résoudre est de déterminer exactement, avec l'ophthalmoscope, le *degré* de l'anomalie de réfraction.

Si l'on veut, par exemple, voir nettement avec l'ophthalmoscope le fond d'un œil qui présente une myopie $^1/_8$, il faut avoir présentes à l'esprit les données sui-

vantes: L'œil examiné se trouvant (comme nous l'admettons toujours) à l'état de repos complet de son accommodation, les rayons qui émanent d'un point quelconque du fond de cet œil, s'entrecroiseront à une distance de 8″ au devant de son point nodal. Si alors, l'œil de l'observateur se trouve à 2″ de distance du centre optique de l'œil examiné, les rayons qui émanent de celui-ci tomberont sur la cornée de l'observateur de telle façon qu'ils se réuniront à 6″ derrière cette membrane, pourvu toutefois que leur marche ne soit en rien modifiée.

Que l'on place à la distance indiquée de 2″ un verre concave de 6″ de foyer; les rayons qui, sans l'intervention du verre, se seraient réunis à 6″ en arrière, c'est-à-dire à la distance du foyer de ce verre, ces rayons prendront, après l'avoir traversé, une direction parallèle, et, si alors l'œil de l'observateur se trouve placé derrière le verre concave, les rayons parallèles tombant sur la cornée pourront se réunir sur sa rétine. Il se formera ainsi d'un point éclairé a du fond de l'œil examiné une image distincte sur la rétine de l'examinateur, qui pourra voir nettement le fond de cet œil.

En admettant donc que l'observateur dispose d'un œil emmétrope, en admettant que lui-même et l'observé n'accommodent pas, nous sommes à même de déterminer exactement le degré de la myopie à l'aide de l'ophthalmoscope. Mais pour cela il est, en outre, essentiel de connaître le foyer du verre concave avec lequel nous voyons distinctement le fond de l'œil et de connaître aussi la distance qui sépare ce verre du centre optique de l'œil examiné. C'est ainsi qu'on peut, d'une manière générale, arriver aux formules suivantes: soit $\frac{1}{a}$ représentant la valeur optique du verre concave, d la distance exprimée en pouces du verre au centre de l'œil examiné, on a alors pour le degré de myopie $M = \frac{1}{a+d}$. Ainsi, dans notre exemple, où $\frac{1}{a} = \frac{1}{6}$, $d = 2$, on a $M = \frac{1}{6+2} = M\frac{1}{8}$. Par conséquent, la myopie est toujours *moindre* que la valeur optique du verre avec lequel on voit distinctement le fond de l'œil.

On détermine, d'une manière analogue, l'hypermétropie avec l'ophthalmoscope. Soit un œil observé présentant H $^1/_8$. Les rayons qui partent d'un point éclairé du fond de cet œil, divergent, comme s'ils venaient d'un point situé à 8″ derrière le point nodal de l'œil examiné. Pour l'œil de l'observateur placé à 2″ de distance de ce même point nodal, ces rayons doivent naturellement sembler venir d'un point distant de 10″. Que l'on interpose alors, à la distance indiquée de 2″, un verre convexe de 10″ de foyer, les rayons précédents tomberont sur la lentille, comme s'ils venaient de son foyer, et seront, par conséquent, parallèles après leur passage. Il suit de là que, si l'œil de l'observateur se place derrière le verre convexe, le fond de l'œil examiné lui apparaîtra sous forme d'image nette. Ainsi, en nous plaçant dans les mêmes conditions que tout à l'heure pour la myopie, nous pouvons déterminer le degré de H. Il est égal à $= \frac{1}{a-d}$. Ici $\frac{1}{a}$ représente la valeur optique du verre convexe, et d garde la même signification que plus haut. La valeur de H, par conséquent, est toujours *plus grande* que celle du verre au moyen duquel nous obtenons une image nette du fond de l'œil.

Il ressort de ce que nous venons de dire que, pour juger exactement une anomalie de réfraction dans les conditions sus-indiquées, l'observateur doit surtout se rendre compte du point exact où il voit le fond de l'œil avec netteté et précision. Ici, en effet, il ne s'agit pas seulement de voir quelque chose; mais le point essentiel est d'être sûr de voir l'objet, non pas avec des cercles de diffusion, mais avec

une netteté parfaite. Nous avons admis jusqu'à présent que l'observateur était *emmétrope*; examinons maintenant les cas où il est *amétrope*.

Et d'abord, voyons le cas le plus fréquent, celui où l'observateur est *myope*.

Le myope ne peut pas voir directement et distinctement le fond de l'œil d'un *emmétrope*, parce que les rayons parallèles qui en émanent se réunissent au devant de sa rétine. Un myope peut bien, il est vrai, même avec un degré assez élevé de *M*, voir cependant les objets du fond d'un œil emmétrope, papille et vaisseaux, de même qu'il voit, sans les distinguer nettement, les objets éloignés qui renvoient des rayons parallèles. Mais pour voir *nettement* le fond de l'œil d'un emmétrope, le myope doit se rendre emmétrope lui-même, c'est-à-dire neutraliser *M*. Par conséquent, si un myope ne voit nettement le fond de l'œil d'un individu qu'avec le concours d'un verre concave corrigeant exactement sa myopie, et non plus faible qu'elle, il suit de là que les rayons émanés de l'œil examiné sont parallèles et que cet œil est alors emmétrope.

Si l'œil examiné est *hypermétrope*, c'est alors des règles suivantes qu'il faut tenir compte. Les rayons qui sortent de l'œil hypermétrope sont divergents. Avec $H\,{}^1/_3$, par exemple, ils paraissent, comme on sait, provenir d'un point situé à 3″ derrière le point nodal de cet œil. Admettons qu'un myope, avec $M\,{}^1/_5$, examine cet œil à une distance de $1\,{}^1/_2$″. Un pareil myope a son *punctum remotum* placé à 5″ de distance du point nodal de son œil; il ne peut donc plus voir distinctement un objet qui est placé au delà de 5″ de son point nodal. Toute la question consiste ici à savoir la distance à laquelle se trouve l'objet par rapport au point nodal de l'œil qui examine. Or, les rayons paraissent provenir d'un point situé à 3″ derrière le point nodal de l'œil examiné. Si nous additionnons avec ce chiffre celui de la distance comprise entre le point nodal de l'œil examiné et le même point de l'œil qui examine, nous obtenons la quantité voulue.

Estimant, en effet, à ${}^1/_4$″ la distance du point nodal à la cornée, et connaissant la distance entre les deux yeux qui est de $1\,{}^1/_2$″, il en résulte que:

$$x = 3'' + {}^1/_4'' + 1\,{}^1/_2'' + {}^1/_4'' = 5''.$$

Mais à une distance de cinq pouces, un œil avec $M\,{}^1/_5$ peut voir distinctement. Par conséquent, dans le cas précité ($H\,{}^1/_3$) l'observateur peut, sans le secours d'aucun verre, voir avec des contours nets le fond de l'œil examiné.

Admettons maintenant que nous ayons à faire non plus à $H\,{}^1/_3$, mais à $H\,{}^1/_{13}$ dans les conditions sus-mentionnées, l'image du fond de l'œil paraît alors être située à une distance de $13 + 2 = 15''$, du point nodal de l'œil de l'observateur. Mais à une pareille distance, un myope avec $M = {}^1/_5$ ne peut voir distinctement. Pour y arriver, il doit reculer son *punctum remotum* à 15″; il doit déduire de $M\,{}^1/_5$ une fraction telle qu'il ne reste que $M\,{}^1/_{15}$. Cette condition sera remplie en déduisant $M\frac{2}{15} = \frac{1}{7\,{}^1/_2}$; alors il ne reste à l'œil examinant que $M\,{}^1/_{15}$, attendu que $\frac{1}{5} - \frac{2}{15} = \frac{1}{15}$. Un verre concave de 7″ de foyer placé à ${}^1/_2$″ du point nodal neutralise une $M\frac{1}{7\,{}^1/_2}$. Dans notre cas, l'observateur ne pourra voir nettement à l'œil nu le fond de l'œil qu'il examine, il n'arrivera à le distinguer avec précision qu'en ayant recours à un verre concave de 7″ de foyer.

Si l'œil examiné présente $H\,{}^1/_4$, l'œil examinant $M\,{}^1/_5$, et si la distance entre les deux yeux est de $1\,{}^1/_2$″, l'objet paraîtra à une distance de 6″ du point nodal de l'œil examinant. Si l'œil myope n'accommode pas, il faut lui surajouter un verre convexe pour voir distinctement; ainsi avec une lentille convexe de ${}^1/_{24}$, placée tout près de l'œil examinant (et ici nous négligeons la distance comprise entre le verre correcteur

et le point nodal de l'œil), on obtient un système dioptrique composé qui agira comme une réunion de lentilles $^1/_8 + {}^1/_{24} = {}^1/_6$, c'est-à-dire comme une seule lentille de 6 pouces de foyer. Par conséquent, l'observateur verra distinctement à la distance de 6″ et apercevra nettement le fond de l'œil observé.

L'observateur peut encore, dans ce cas, déterminer d'une autre manière le degré de l'hypermétropie en recherchant à quelle distance il peut voir distinctement le fond de l'œil. Comme il ne peut, à cause de sa M $^1/_8$, voir nettement un objet que lorsqu'il est placé au plus à 8″ de distance, et, si dans ce cas particulier, la distance des yeux est de $3\,^1/_2$″ et non plus grande, il en résulte que, s'il voit encore le fond de l'œil avec des contours nets, il doit y avoir H $^1/_4$.

Le myope peut donc, lorsqu'il n'accommode pas, suivant le degré de sa myopie et suivant le degré de H que présente l'œil examiné, voir le fond de l'œil de ce dernier sans aucun verre, ou avec le concours d'un verre concave, ou enfin aussi en ayant recours à un verre convexe.

Ainsi qu'il résulte des exemples donnés, le calcul du degré de H qu'on rencontre, est le suivant: Si un œil myope peut, sans aucun effort d'accommodation, voir distinctement le fond d'un autre œil, pour déterminer le degré de H, il suffit de connaître la distance des deux yeux, l'un par rapport à l'autre (distance des points nodaux), et la myopie de celui qui examine. Soit $M\frac{1}{a}$, soit d qui représente la distance comprise entre les 2 points nodaux, nous aurons $H = H\frac{1}{a-d}$.

Lorsque l'observateur n'est capable de voir distinctement le fond de l'œil qu'avec le secours de verres concaves, la valeur de H se trouve, en calculant ce qui reste de M en plus à l'observateur. Si l'on désigne cette quantité par $M\frac{1}{a_1}$, on a pour H, comme auparavant, $H\frac{1}{a_1-d}$.

Si l'observateur ne peut voir distinctement (la valeur de d restant la même) qu'avec le secours d'un verre convexe, on aura H en recherchant le degré de M que présente alors l'observateur; celle-ci étant $M\frac{1}{a_2}$, si l'on procède de la même manière que plus haut, on aura $H = \frac{1}{a_2-d}$.

Quoique ces indications découlent directement des exemples précités, elles seront rendues encore plus claires par quelques autres exemples. Admettons toujours que l'observateur n'accommode pas. Une personne avec M $^1/_8$ voit distinctement le fond de l'œil à la distance de 2″. H de l'œil examiné est $\frac{1}{8-2} = \frac{1}{6}$. Ce même myope voit dans une autre circonstance encore distinctement à la distance de 5″. H est alors $\frac{1}{8-5} = \frac{1}{3}$.

Dans un troisième cas, un myope avec M $^1/_6$ ne voit bien qu'avec un verre $-\frac{1}{9\,^1/_2}$ placé à $^1/_2$″ de son point nodal. Ce qui lui reste encore de M, après l'emploi de ce verre $= \frac{1}{6} - \frac{1}{10} = \frac{1}{15}$. L'$H$ de la personne examinée est alors $\frac{1}{15-2} = \frac{1}{13}$ en admettant que $d = 2''$.

Un myope avec M $^1/_{24}$, et en se plaçant lui-même à 2″ de distance, voit distincte-

ment le fond d'un œil à l'aide d'un verre convexe $\frac{1}{11\frac{1}{2}}$ posé à $1\frac{1}{2}''$ de son point nodal. L'observateur présente alors $M\frac{1}{24} + \frac{1}{12} = M\frac{1}{8}$. Par conséquent, H est $= \frac{1}{8-2} = \frac{1}{6}$.

Si la personne examinée est *myope*, il est nécessaire que l'observateur neutralise d'abord sa M et se mette dans les conditions de l'emmétrope, afin de procéder de la même manière que celui-ci, c'est-à-dire qu'il faut qu'il ait recours à des verres de plus en plus forts jusqu'à ce que le fond de l'œil lui apparaisse très-distinctement. Cependant le myope se trouve alors moins bien partagé que l'emmétrope. Il est, en effet, désagréable et parfois presque impossible d'examiner avec les lunettes correctrices. Aussi, le myope ne porte-t-il pas, en général, de verres complètement neutralisants. Le myope est donc forcé, si lui-même présente, ainsi que l'examiné, un degré élevé de M, d'avoir recours à des verres concaves très-forts, et comme les trousses ophthalmoscopiques ne contiennent, en général, que des verres concaves de 3″ de foyer, il se voit souvent obligé de renoncer à l'examen à l'image droite. En outre, il ne peut estimer directement le degré de la myopie de la personne examinée par le verre concave dont il s'est servi, car il lui faut déduire de la valeur de ce verre celle du verre qui corrige sa propre myopie, avant de pouvoir conclure sur M de la personne examinée. Si un individu avec $M\,{}^1/_6$ veut examiner à l'image droite un autre myope avec $M\,{}^1/_6$, il doit, en premier lieu, corriger sa M, se munir, par conséquent, d'un verre concave ${}^1/_6$, et y ajouter alors un verre d'un foyer négatif de 4″, en admettant qu'il se tienne à la distance de 2″ de l'œil examiné. La valeur optique du verre concave à employer est ainsi: $\frac{1}{6} + \frac{1}{4} = \frac{1}{2,4}$. Avec un verre concave de 2,4″ de foyer, le myope en question verra alors distinctement.

Mais d'abord, un pareil verre ne se trouve pas dans la trousse; en second lieu, l'observateur eût-il réussi à se le procurer, qu'il lui faudrait encore trouver par le calcul la valeur du verre qui reste après déduction de celle du verre qui corrige sa myopie, et enfin, il devrait déterminer, au moyen de la valeur du verre restant, la M de la personne examinée. J'ai paré à cet inconvénient par une petite modification apportée au miroir très-portatif de M. de Jæger. Grâce à cette modification, chaque myope peut placer facilement son verre correcteur tout près et en avant de la première plaque de ce miroir et l'enlever au besoin; quant aux verres concaves auxquels il doit avoir encore recours, ils restent, comme d'habitude, placés derrière cette plaque. Cette modification tire sa valeur de ce que les verres neutralisants faibles, dont les observateurs atteints d'un faible degré de myopie ont besoin, ne se trouvent justement pas dans les trousses. Loin de présenter un inconvénient, la nécessité de voir à travers deux verres, offre plutôt un avantage. En regardant à travers deux verres concaves faibles, l'image est, en effet, plus aplanétique [1]) que lorsqu'on se sert d'un seul verre très-fort. D'un autre côté, on n'a guère besoin de prendre en considération la réduction peu sensible que subit l'éclairage par suite de la faible réflexion de la lumière à la surface antérieure et postérieure du verre neutralisant.

Notons ici qu'il n'est pas indifférent pour ce qui regarde le choix du verre correcteur qu'un *emmétrope* examine un *myope*, ou que le même *myope* examine un *emmétrope*. Un myope avec $M\,{}^1/_6$, par exemple, voit distinctement le fond de l'œil d'un emmé-

[1]) L'image subit une aberration de sphéricité moindre.
(L. W.)

trope, s'il corrige sa *M*. La distance qui sépare les yeux pendant cet examen, n'entre pas ici en jeu; car les rayons qui émanent de l'œil emmétrope tombent toujours sur le verre neutralisant parallèles entre eux, quelle que soit la distance à laquelle se place le myope par rapport à l'œil examiné. Par conséquent, l'observateur verra aussi distinctement, s'il se place à une distance de 1″ en plus ou en moins. Mais que, par contre, l'emmétrope prenne l'ophthalmoscope avec un verre — $^1/_6$; il ne réussira pas à voir le fond de l'œil du myope. Les rayons qui émanent de ce dernier convergent vers un point situé à 6″ de distance du point nodal. Si l'observateur se place à une distance de 2″, il lui faut un verre concave $^1/_4$ pour voir nettement le fond de l'œil atteint de $M\,^1/_6$. Par conséquent, le verre concave placé dans l'ophthalmoscope est trop faible pour lui. Un myope verra donc, en général, distinctement le fond de l'œil de l'emmétrope avec des verres concaves plus faibles que ceux dont l'emmétrope a besoin pour apprécier les détails du fond de l'œil de ce même myope.

Si l'observateur est *hypermétrope*, il doit savoir, pour contrôler avec le miroir l'état de réfraction d'une autre personne, jusqu'à quel point il peut relâcher son accommodation. Admettons qu'il ait *H* manifeste $^1/_{20}$ (si nous négligeons ici la distance entre le verre et le point nodal), avec un verre convexe $^1/_{20}$, il verra distinctement de loin, c'est-à-dire avec des rayons parallèles. En se servant du même verre, il verra aussi nettement le fond de l'œil d'un *emmétrope*.

Admettons maintenant que l'œil examiné soit *myope*, et qu'il présente une myopie $^1/_{22}$; si la distance entre les 2 points nodaux est de 2″, les rayons qui émanent de l'œil myope convergent de manière à se rencontrer à 20″ derrière le point nodal de l'œil examinant, pourvu toutefois que l'appareil dioptrique de ce dernier n'intervienne pas. Mais dans notre cas, c'est-à-dire avec $H\,^1/_{20}$ de l'œil examinant, ils se rencontreront sur la rétine.

Par conséquent l'hypermétrope, s'il relâche son accommodation, peut voir distinctement et avec précision le fond d'un œil atteint d'un certain degré de myopie.

C'est là l'unique cas où l'hypermétrope, sans accommoder et sans le secours d'instruments d'optique, peut avoir des images nettes.

L'observateur ayant $H\,^1/_{20}$, si l'œil examiné présente $M\,^1/_{12}$, les rayons qui émanent, de ce dernier convergent vers un point situé à 10″ de distance derrière le point nodal de l'œil qui examine. Afin que ces rayons se réunissent sur sa rétine, l'observateur doit être atteint de $H\,^1/_{10}$. Pour se mettre donc dans les conditions voulues, l'œil déjà atteint de $H\,^1/_{20}$ doit se surajouter encore $H\,^1/_{10}$, ce qui s'obtient à l'aide d'un verre concave $^1/_{10}$.

Si la personne qui examine possède $H\,^1/_{20}$ et l'examinée $M\,^1/_{22}$, il faut à la première un verre convexe pour voir distinctement. En pareil cas, les rayons convergent vers un point situé à 20″ derrière le point nodal de l'œil de l'observateur. Mais cet œil ne peut voir distinctement que si les rayons se rencontrent à 10″ derrière son point nodal. Par conséquent, son hypermétropie doit être corrigée de façon à ce qu'il ne reste que $H\,^1/_{20}$, ce qui s'obtient au moyen d'un verre convexe $^1/_{20}$. Avec ce verre convexe, le fond de l'œil est vu nettement dans ce cas particulier.

Le myope peut donc voir nettement le fond de l'œil d'un hypermétrope, soit avec un verre concave, soit avec un verre convexe, soit, dans un troisième cas, sans verre aucun. De même pour l'hypermétrope qui examine un œil myope. Désignons par $\frac{1}{a}$ l'Hm, par d la distance des deux points nodaux; si, dans ce cas, on voit nettement sans verre correcteur, nous aurons pour la valeur de $M = \frac{1}{a+d}$. Lorsque l'hypermétrope doit recourir à un verre concave, en calculant que $H = \frac{1}{a_1}$,

M de la personne examinée est alors $= \frac{1}{a_1 + d}$. Enfin, si l'observateur doit se servir d'un verre convexe, H qui lui reste encore s'exprime par $\frac{1}{a_2}$ et M est alors $= \frac{1}{a_2 + d}$.

Dans les exemples précités, nous avons tiré nos conclusions en admettant comme connu le degré de M qui existait. Mais il est cependant facile avec les expressions ci-dessus posées de déterminer M qu'on rencontre.

Admettons que la personne qui examine ait Hm $^1/_{18}$, $d = 2''$ et qu'elle voie sans aucun effort d'accommodation le fond d'un œil. Cet œil présente alors $M \frac{1}{18 + 2} = \frac{1}{20}$ Dans un second cas, la même personne ne voit distinctement qu'avec un verre concave $\frac{1}{9}$, son H est alors $\frac{1}{18} + \frac{1}{9} = \frac{1}{6}$ et $M \frac{1}{6 + 2} = \frac{1}{8}$. En examinant un troisième œil, la même personne ne voit qu'avec un verre convexe $\frac{1}{36}$; son H est alors $= \frac{1}{18 - 36} = \frac{1}{36}$ et $M \frac{1}{38}$.

Si le sujet examiné est *hypermétrope*, la personne qui examine aura d'abord besoin de neutraliser son Hm. A cet objet, elle fera bien de prendre un verre correcteur définitif, qui fera partie intégrante de son miroir, et elle procédera alors comme le ferait un emmétrope pour juger du degré de H.

Telles sont les règles que nous enseigne la *théorie* pour déterminer l'état de réfraction de l'œil examiné. Comment maintenant se comporter *dans la pratique?*

Pour juger, au moyen de l'ophthalmoscope et suivant les règles susmentionnées, de l'état de réfraction d'un œil, deux conditions sont indispensables, ainsi que cela ressort de ce que nous venons de dire: 1° Il faut connaître exactement la réfraction de ses propres yeux; 2° Il faut être capable soit de relâcher son accommodation, soit d'estimer l'effort d'accommodation qu'on accomplit. Si l'on réussit à détendre complètement son accommodation, on arrive avec quelque habitude à déterminer un état de réfraction suivant les règles précédentes. Ce qu'il y a d'important, c'est de bien savoir quand est-ce qu'on voit *distinctement*. Si l'on a conscience de l'effort d'accommodation auquel il faut avoir recours dans un cas donné, pour arriver à voir distinctement, on sait déjà à quelle distance paraît se trouver le fond de l'œil et l'on peut, par là, juger de l'anomalie de réfraction que présente ce cas particulier. Mais comment feront ceux qui n'arrivent ni à relâcher complètement leur accommodation, ni à acquérir la conscience des efforts d'accommodation qu'ils accomplissent? Et, il faut le dire, cela arrive peut-être habituellement.

Admettons, par exemple, qu'un emmétrope ne parvienne pas à voir distinctement, lorsque les rayons qui émanent d'un œil examiné sont parallèles. Un pareil emmétrope accommode pendant l'examen, et il ne verra nettement le fond de l'œil qu'en recourant à un verre concave. Dans cette circonstance, il doit expérimenter sur une série de personnes emmétropes (dont l'emmétropie est bien avérée et a été contrôlée antérieurement par d'autres moyens) et essayer les verres concaves auxquels il faut recourir pour obtenir une image exacte du fond de l'œil. Il devra alors prendre bien soin d'accommoder toujours de la même façon pendant l'examen, et d'avoir, par conséquent, toujours recours au même verre pour voir distinctement le fond de l'œil emmétrope. L'observateur emmétrope en question doit alors se regarder comme myope pendant l'examen, sa myopie étant exprimée par le verre trouvé, et il juge de la réfraction absolument comme s'il était myope de ce degré déterminé. Il saura, par conséquent, qu'il a à faire à une hypermétropie, s'il peut voir nettement sans son verre concave,

ou avec un verre concave plus faible. Il saura qu'il y a *M*, s'il doit avoir recours à des verres concaves plus forts.

C'est d'une façon empirique, analogue à celle de l'emmétrope, que doivent procéder le myope et l'hypermétrope pour savoir quelle quantité de leur accommodation ils ont l'habitude de mettre en jeu pendant l'examen ophthalmoscopique.

Une autre question qui se pose, est la suivante. L'ophthalmoscope et la méthode d'exploration indiquée sont-ils un moyen sûr pour déterminer la réfraction d'un œil? Oui, certainement, lorsque l'accommodation du sujet à examiner a été paralysée par l'atropine. Mais même quand cela n'a pas lieu, la méthode est sûre également. Si l'on a soin de faire fixer à la personne qu'on examine un point éloigné dans la pièce sombre qui sert à l'examen, l'œil regarde alors au loin, sans objet déterminé, et sans accommoder réellement. A cet égard, il convient également de ne pas procéder à l'examen ophthalmoscopique derrière de petites cloisons. De même, l'emploi de miroirs à faible éclairage est peut-être de quelque avantage, parce que la lumière trop éblouissante d'un autre miroir attire constamment l'attention de l'examiné et excite peut-être davantage son accommodation.

De cette façon, il n'est pas difficile de déterminer exactement *E* et *M*, et même le degré de cette dernière. Mais c'est dans l'examen des yeux hypermétropes qu'est le vrai triomphe de l'ophthalmoscope. On sait que, chez les hypermétropes jeunes surtout, il arrive fréquemment que les verres convexes les plus faibles sont rejetés tant pour la vision de près, que pour la vision de loin, ce qui rend, par conséquent, impossible la détermination de l'hypermétropie à l'aide de verres et sans paralysie de l'accommodation.

Eh bien, je serais assez disposé à soutenir que, dans tous ces cas, on réussit à déterminer *H* avec l'ophthalmoscope, parce que l'examiné n'est pas forcé de fixer son attention sur un objet déterminé, comme cela a lieu pour les épreuves de lecture, qu'il renonce, par conséquent, à accommoder et que son *H* peut ainsi se manifester. On arrive ainsi à constater de hauts degrés de *H*, là où l'examen avec des verres donnait un résultat négatif. On peut même, par l'examen avec le miroir, être détourné d'une fausse route dans laquelle on s'était égaré par l'épreuve avec les verres. Il se présente des cas, où des personnes non-seulement rejettent tout verre convexe pour la vision de loin, mais encore elles soutiennent qu'avec les verres concaves elles voient plus nettement, et elles paraissent ainsi, en se servant de ces verres, présenter une acuité plus grande. Mieux encore, on les voit, par suite de fausses réponses, offrir cette apparence d'augmentation dans l'acuité, et l'on est alors porté à admettre qu'on a réellement affaire à *M*. C'est dans ces cas que l'ophthalmoscope vient démontrer qu'il s'agit de *H*, et même d'un degré assez élevé de *H*, associé ordinairement à de l'astigmatisme.

L'examen exact de ce fait conduit à des résultats vraiment surprenants. Dans une série de cas on détermine *H* au moyen de l'ophthalmoscope, et *Hm* avec des verres. On soumet alors l'œil à l'action de l'atropine. Après avoir obtenu la dilatation maximum de la pupille et une paralysie complète de l'accommodation, on constate de nouveau *H* avec l'ophthalmoscope et par l'examen des verres. Or, dans ce cas, chaque fois le degré de *H* déterminé avec l'ophthalmoscope avant et après l'emploi des verres est exactement le même, et l'examen avec les verres, fait après la paralysie artificielle de l'accommodation, donne le même degré de *H*. *Par conséquent, l'examen à l'ophthalmoscope revèle H totale.*

Ce fait est trop important, pour ne pas le faire ressortir encore davantage à l'aide d'un exemple. Un garçon de 12 ans se plaint de phénomènes d'asthénopie. L'examen par les verres indique que les verres convexes, comme les concaves, sont refusés pour la vision de loin. + *60 même est rejeté avec persistance.* A l'examen oph-

thalmoscopique, je vois avec mon œil gauche, qui a son *punctum remotum* à $6\frac{1}{2}''$, le fond de son œil gauche très-nettement et très-distinctement, sans employer aucun verre correcteur, les points nodaux étant distants de $1\frac{1}{2}''$. Il résulte de cet examen que H de l'œil observé est $H = \frac{1}{6\frac{1}{2} - 1\frac{1}{2}} = \frac{1}{5}$ (voyez p. 4).

On instille de l'atropine dans l'œil gauche. L'examen ophthalmoscopique donne exactement le même résultat qu'auparavant. Je ne suis pas capable de voir le fond de l'œil à une distance plus grande qu'auparavant. H totale est, par conséquent, encore de $\frac{1}{5}$. On peut dès lors annoncer que le malade verra le plus distinctement possible de loin avec $+ 5\frac{1}{2}$ placé à $\frac{1}{2}''$ de son point nodal. En effet, le jeune homme en question refuse $+ 6$ et $+ 5$ et se prononce en faveur de $5\frac{1}{2}$.

Les conditions que nous venons d'énoncer, nous conduisent à émettre les règles suivantes: Dans tous les cas où un malade se plaint de troubles pouvant se rapporter à une anomalie de réfraction, on fait bien de l'examiner d'abord avec l'ophthalmoscope avant de procéder à des épreuves de lecture avec les verres. Il reste, bien entendu, à condition toutefois qu'on soit suffisamment exercé, non-seulement à constater l'existence d'une anomalie de réfraction, mais aussi à en déterminer le degré avec toute l'exactitude voulue. Les épreuves de lecture confirmeront alors le diagnostic, ou du moins, comme cela arrive souvent dans les cas de H, elles ne sauraient infirmer le résultat obtenu avec le miroir.

Nous ne pouvons abandonner ce chapitre sans parler de *l'autophthalmoscopie des amétropes*. On sait suivant quels principes l'emmétrope regarde l'image droite du fond de son propre œil. Les rayons qui viennent d'un œil emmétrope non accommodé, tombent avec une direction parallèle sur le miroir qui se trouve devant l'œil et y sont de nouveau renvoyés en conservant la même direction. L'œil en question est alors capable de réunir sur la rétine des rayons parallèles et d'avoir ainsi une image nette de son propre fond.

Mais si cet œil est amétrope, ou si, tout en étant emmétrope, il ne réussit pas à relâcher complètement son accommodation, les choses se passent alors de la manière suivante. Supposons, par exemple, que cet œil ait $M\ \frac{1}{12}$ ou que l'emmétrope accommode pour un point situé à $12''$ de distance; alors les rayons qui émanent de son œil convergent en un point situé à $12''$ au devant de son point nodal. Si le miroir a été placé à 1 pouce de distance de ce même point nodal, les rayons incidents se réuniront derrière lui à $11''$ de distance, à la condition de n'être pas renvoyés par lui. L'objet éclairé virtuel est donc placé à $11''$ derrière le miroir plan, c'est-à-dire que les rayons sont réfléchis par le miroir avec une convergence telle que l'image réelle serait placée à $11''$ au devant de lui, si elle n'avait pas à traverser de nouveau l'œil pour atteindre un point situé à $10''$ derrière le point nodal de cet œil. Pour que de pareils rayons pussent former sur la rétine une image exacte, l'œil devrait, dans ce moment même, convertir sa $M\ \frac{1}{12}$ en $H\ \frac{1}{10}$. Dans l'œil myope, en effet, les rayons parallèles même ne peuvent se réunir sur la rétine, encore moins ceux qui sont convergents pourront-ils trouver leur réunion sur cette membrane.

Le myope, ou l'emmétrope qui accommode, ne peut donc, sans un artifice, voir distinctement à l'image droite le fond de son propre œil. Mais il y parvient, en plaçant sur le miroir plan de l'autophthalmoscope le verre correcteur de M, ou en échangeant le miroir plan contre un miroir convexe. Si, dans le cas sus-mentionné la distance entre le miroir et le centre de l'œil $= 1''$, l'observateur doit placer un verre -11 sur le miroir, afin de voir distinctement le fond de son œil. Les rayons qui sortent de son œil, convergeant vers un point situé à $12''$ au devant de son point nodal, c'est-à-dire distant de $11''$ du verre concave, sont donc rendus parallèles en le traversant, et arrivent avec cette direction sur le miroir. Renvoyés du miroir, ils

rencontrent de nouveau le verre concave et sont rendus divergents, comme s'ils émanaient d'un point situé à 11″ au devant du verre concave, c'est-à-dire d'un point situé à 12″ au devant du centre de l'œil. De pareils rayons peuvent être réunis sur la rétine d'un œil ayant $M\,{}^1/_{12}$ et le but est ainsi atteint avec le verre mentionné.

Nous pouvons aussi y arriver dans le cas présent, en ayant recours à un miroir convexe dont le rayon de courbure = 11″, si la distance qui sépare le miroir du centre de l'œil est également 1″. Les rayons qui sortent de l'œil vont alors exactement vers le centre de courbure du miroir, et sont, par conséquent, renvoyés par celui-ci, comme s'ils en provenaient, c'est-à-dire d'une distance de 12.″

M. Giraud-Teulon (*Gaz. des hopitaux*, p. 62, 1863) a appelé l'attention sur ce fait que, l'œil emmétrope s'adaptant difficilement aux rayons parallèles, le miroir plan de Coccius pouvait être, en général, remplacé avantageusement par des miroirs convexes à grand rayon de courbure (35—40 centim., 13 à 15″). M. Heyman (*Die Autoscopie des Auges*, pp. 5 et 6) objecte à cela, qu'en se servant d'un miroir convexe on peut moins bien mouvoir l'image qu'avec un miroir plan, parce que l'image, à la moindre inclinaison du miroir, fait un mouvement d'excursion plus considérable.

Le miroir convexe, en effet, ne saurait l'emporter en avantage sur le miroir plan muni d'un verre concave. Ce qui doit faire surtout recommander cette combinaison aux myopes et aux emmétropes, incapables de relâcher leur accommodation, c'est qu'une collection de verres concaves est à la portée de chacun, tandis qu'on aurait plus de peine à trouver un miroir convexe convenable.

Si un hypermétrope veut s'examiner suivant la méthode de Coccius, il lui faudra soit neutraliser son H par l'accommodation, soit se servir d'un verre convexe neutralisant. A la rigueur, pour satisfaire la théorie, il pourrait recourir à un miroir concave. Soit, par exemple, une personne avec $H\,{}^1/_{12}$. Les rayons qui sortent de son œil divergent comme s'ils provenaient d'un point situé à 12″ derrière son point nodal. Si le miroir concave de l'autophthalmoscope était placé à 1″, il faudrait, dans notre cas, qu'il eût un rayon de courbure de 13″. Alors le point lumineux paraitrait être au centre de courbure du miroir; son image serait aussi placée en ce point, c'est-à-dire que les rayons qu'il renverrait, convergeraient vers le centre de courbure de ce miroir, autrement dit, vers un point situé à 12″ derrière le centre de l'œil. Or, il a été démontré à satiété qu'un œil avec $H\,{}^1/_{12}$ peut, avec de pareils rayons, avoir sur sa rétine des images distinctes."

B. DU GROSSISSEMENT DE L'IMAGE DROITE.

„La première question qui se présente, c'est de savoir sous quel grossissement nous apparaît le fond de l'œil emmétrope ou amétrope.

Soit un objet que l'on regarde à l'œil nu, à une distance de 8″ du centre optique (en admettant toujours qu'il soit vu très-distinctement); cet objet a alors une grandeur (linéaire) qu'on peut désigner par a. Que l'on rapproche cet objet et qu'on le place à 2″ du centre optique, en augmentant simultanément la force réfringente du système dioptrique de son propre œil, de façon que maintenant encore il se produise une image distincte de l'objet: l'image rétinienne sera alors quatre fois plus grande qu'auparavant; sa grandeur linéaire s'exprimera donc par $4a$. Afin de pouvoir indiquer jusqu'à quel point un objet peut-être grossi par des moyens optiques, il importe d'admettre comme normale une grandeur déterminée de l'image rétinienne, par exemple la grandeur de l'objet à une distance de 8″ du centre optique,

distance qui, dans les calculs du grossissement par les instruments d'optique est habituellement admise comme celle de la vision distincte. Si l'on place une lentille convexe de 2″ de foyer devant l'œil, et si l'on porte l'objet à la distance focale de cette lentille, c'est-à-dire à 2″ d'elle, on peut encore voir l'objet distinctement à l'image droite. On obtient, à cette distance, le maximum de grossissement de l'objet. Pour indiquer, en se rapportant à ce qui a été dit plus haut, le grossissement avec lequel on voit maintenant, on n'a qu'à savoir de combien de fois est plus grande l'image rétinienne l'objet étant placé à la distance de 2″, comparativement à sa grandeur à une distance de 8″, (on néglige ici la distance qui sépare du point nodal le verre appliqué contre l'œil). On obtient le chiffre recherché, en divisant par la distance focale de la lentille, dans notre cas par 2, le chiffre 8 qui a été admis comme chiffre normal. On sait, en effet, que les grandeurs des images rétiniennes d'un même objet se comportent comme les distances réciproques de cet objet au point nodal de l'œil.

Le grossissement est donc, dans notre cas $^8/_2 = 4$.

Si nous appliquons ces conditions à l'œil, et si nous admettons d'abord que l'œil examiné est emmétrope, les choses se comporteront de la façon suivante. On admet que la distance du point nodal de l'œil à la rétine (les 2 points nodaux sont envisagés comme réunis), est de 6,7‴. Pour ce qui concerne le grossissement, il est tout à fait indifférent que j'examine le fond d'un œil emmétrope avec le miroir à l'image droite, ou que je regarde sa rétine mise à nu avec une loupe de 6,7‴ de foyer, cette rétine étant placée à la distance focale de la loupe, et la distance entre le point nodal de mon œil et le centre de la loupe étant la même que la distance qui sépare les deux points nodaux pendant l'examen ophthalmoscopique. D'après ce que nous venons d'exposer, et en négligeant ici la distance entre les deux points nodaux des deux yeux, le grossissement est $\frac{8''}{6,7'''} = 14\ ^1/_3$.

Le fond de l'œil de l'emmétrope nous paraît donc avec un grossissement un peu plus grand que 14 diamètres. Il est admis ici qu'en plaçant la loupe devant mon œil, le centre optique de celui-ci n'est pas déplacé; s'il n'en est pas ainsi, et si le centre optique qui résulte de la combinaison des deux systèmes optiques (œil et loupe) avance ou recule, il en résulte, même avec conservation de la même distance de l'objet, qu'il y a, dans le premier cas, agrandissement, et dans le second, réduction de l'image rétinienne. Pour imiter les conditions qui se présentent dans l'examen ophthalmoscopique, on place le dessin du fond de l'œil au foyer d'une lentille à court foyer et on applique contre cette lentille un écran opaque muni d'un petit trou central de la grandeur de la pupille; on examine d'abord l'objet de façon à placer son œil tout près de la lentille, et on obtient alors avec une étendue déterminée du champ visuel, un grossissement déterminé de l'objet. Si on éloigne l'œil de la lentille, on ne continue pas moins à voir distinctement certaines parties de l'objet, mais le grossissement augmente en même temps que l'étendue du champ visuel diminue, attendu que le centre optique du système dioptrique, composé par l'œil observateur et la lentille, ne se trouve plus au point nodal de l'œil, mais est sensiblement déplacé en avant. De cette manière, il se dessine des images rétiniennes du même objet plus grandes qu'elles n'auraient été, la distance restant la même, si le point nodal n'avait pas été avancé.

Il résulte de ce qui précède que, dans l'examen ophthalmoscopique où, au lieu d'une lentille convexe de 2″ de foyer, nous regardons avec une lentille à peu près d'un $^1/_2$″ de foyer, la distance à laquelle nous examinons n'est nullement indifférente; car le grossissement étant toujours en rapport avec la distance, il doit être d'autant plus grand que nous nous éloignons davantage de l'œil. Cependant, les conditions

qui se présentent ici sont, comme on peut le voir dans l'appendice mathématique (*Traité de M. Mauthner*, p. 213) telles que, dans le mode et la façon de calculer le grossissement, la distance entre les deux points nodaux peut-être négligée, si celle-ci est petite et la même dans les divers cas qui se présentent.

Nous avons pris comme distance du second point nodal à la rétine, la valeur admise dans l'œil schématique de Listing. Mais il est évident que le caractère propre de l'emmétropie est tout-a-fait indépendant d'une longueur déterminée de l'axe optique.

Un œil peut présenter un diamètre antéro-postérieur plus ou moins long et pourtant maintenir son caractère physique propre de l'œil emmétrope. Il faut que le pouvoir réfringent de ses milieux dioptriques varie avec les différences de longueur des yeux, de manière que le foyer tombe chaque fois sur la rétine. Quant à la *direction* que prennent les rayons à travers une lentille, que l'on place un objet, pour une lentille de 2″, à 2″ de distance, ou pour une lentille de 10″, à 10″ de distance, rien n'est changé; ils resteront toujours parallèles entre eux. Mais il n'en est pas de même pour ce qui regarde le grossissement. Celui-ci sera nécessairement d'autant plus grand que le foyer du système réfringent employé sera plus court.

De même, il n'est nullement nécessaire que le fond de l'œil d'un emmétrope paraisse toujours sous le même grossissement. Il est admis, en général, que les constantes optiques de l'œil emmétrope ne varient pas beaucoup. Cela ne peut pourtant pas être une règle absolue pour tous les cas. Si l'on admet des oscillations plus grandes dans les constantes optiques, cela explique comment le grossissement variable sous lequel apparaît, par exemple, le nerf optique dans l'œil emmétrope de divers sujets, ne doit pas, nécessairement, tenir à une différence dans son diamètre anatomique.

Il s'agit maintenant de discuter la manière dont les choses se comportent pour le grossissement dans l'*œil amétrope*. Nous avons admis comme caractère général de l'hypermétropie que la rétine se trouve au devant du foyer des milieux dioptriques; mais nous ne savons pas encore pour cela en vertu de quelle disposition anatomique cette condition s'effectue dans l'œil hypermétrope. Revenant à notre dernier exemple, plaçons une seconde fois l'objet (le dessin du fond de l'œil) au foyer d'une lentille de 2″, le dessin représentant la rétine, et la lentille l'appareil dioptrique de l'œil. Nous pouvons alors figurer de deux manières l'état qui correspond à l'hypermétropie. D'abord, on peut laisser l'objet à la distance de 2″ de la lentille, mais prendre, au lieu d'un verre de 2″, un autre verre de 3″ de foyer par exemple. En second lieu, on peut garder la lentille de 2″, mais placer l'objet en deça du foyer de la lentille. Dans ces deux cas, l'objet se trouve en deça de la distance focale de la lentille. De la même manière, l'hypermétropie peut être déterminée par deux causes différentes: ou l'appareil dioptrique de l'œil conserve sa distance focale, mais l'axe optique est plus court que dans l'œil emmétrope; ou ce même axe a conservé sa longueur, mais la réfraction des milieux est moindre, la distance focale s'est allongée. Toutefois, il n'est pas du tout indifférent pour le grossissement qu'on obtient dans l'examen des yeux hypermétropes, que ce soit l'un ou l'autre de ces deux facteurs qui intervienne.

Admettons d'abord qu'un emmétrope veuille examiner, en évitant tout effort d'accommodation, un œil hypermétrope, ainsi qu'il faudrait le faire pour voir distinctement le fond de l'œil d'un autre emmétrope et revenons à notre essai avec les lentilles.

Soit un objet que j'avais mis d'abord à la distance focale d'une lentille de 3″; si en le déplaçant je le rapproche à 2″ de distance de cette même lentille, mon œil appliqué contre la lentille ne peut plus voir distinctement l'objet, car les rayons

qui en émanent seront divergents après leur passage à travers la lentille, et je ne puis réunir sur la rétine que des rayons parallèles. Il me faut, pour rendre ces rayons parallèles, placer encore une lentille devant mon œil, et, dans le cas cité, une lentille de 6 de foyer, car la somme des valeurs optiques des deux lentilles $^1/_3 + {}^1/_6 = {}^1/_2$, représente une lentille de 2 qui rend parallèles les rayons divergents émanant d'un point situé à 2″ de distance et me permet de les réunir sur ma rétine. Si je calcule le grossissement de l'objet, d'après les données précédentes, pour une lentille de 3′, la valeur cherchée sera $^6/_3 = 2^2/_3$. Si je calcule dans ce cas le grossissement, en considérant que je n'ai eu une image nette de l'objet qu'après avoir eu recours à une lentille de 6′, je le trouverai égal à $^6/_2 = 4$, attendu que la combinaison des lentilles représente alors une lentille de 2′.

Mais si, laissant l'objet à la distance de 3″ de la lentille, je prends, au lieu de celle-ci, une autre lentille de 6′, il me faut de nouveau, pour voir distinctement, recourir à une lentille de $^1/_6$, attendu que $^1/_6 + {}^1/_6 = {}^1/_3$. Le grossissement que j'obtiens à présent, est naturellement le même que celui que j'ai eu en me servant d'une seule lentille convexe de 3″, c'est-à-dire de $2^2/_3$ de diamètre.

De ces faits résultent les conséquences suivantes pour l'œil hypermétrope: Si l'on admet que l'on ait à faire à une hypermétropie déterminée par un raccourcissement de l'axe optique, les milieux étant identiques à ceux de l'œil emmétrope, et, s'il faut recourir à un verre convexe $^1/_3$ appliqué sur l'œil examiné pour voir distinctement le fond de cet œil, on regarde, dans ce cas, celui-ci à travers l'ensemble de deux lentilles, dont l'une agit comme une lentille de 6,7′ de foyer et l'autre de 3′ ou 36 de foyer. La somme des valeurs des deux lentilles est donc $= \frac{1}{6{\cdot}7} + \frac{1}{36} = \frac{1}{5{\cdot}6}$ et le grossissement $= \frac{96}{5{\cdot}6} = 17^1/_7$.

Mais admettons qu'un même degré de *H* soit déterminé par une faiblesse plus grande des milieux dioptriques, la longueur de l'axe optique étant égale à celle de l'œil emmétrope. Admettons qu'on doive avoir de nouveau recours à une lentille convexe de 3″ pour voir distinctement le fond de l'œil. Il est évident que, dans ce cas, la somme de deux lentilles collectives avec lesquelles on observe, sera égale en force à celle des milieux réfringents d'un œil emmétrope, et que, par conséquent, le grossissement obtenu sera le même que pour ce dernier.

Examinons maintenant de quelle manière il faut envisager les conditions qui se présentent dans la myopie. Nous devons d'abord nous rappeler que les propriétés physiques de la myopie reposent sur ce fait que les rayons qui émanent d'un point éclairé du fond de l'œil convergent après leur sortie. Cela résulte de ce que, les milieux étant les mêmes que dans l'œil emmétrope, l'axe optique est plus long que dans ce dernier, ou bien encore de ce que, la longueur des axes étant égale, le système dioptrique de l'œil a une distance focale plus courte que l'œil emmétrope. Dans l'un et l'autre cas, la rétine se trouve située au-delà de la distance focale des milieux dioptriques. Dans l'un et l'autre cas, l'œil est myope.

Pour ce qui concerne le grossissement qu'on obtient, il n'est pas non plus indifférent que la myopie soit basée sur l'une ou l'autre de ces deux causes. Supposons, par exemple, qu'on ait à faire à une myopie telle que les rayons qui émanent d'objets éclairés du fond de l'œil observé (privé d'accommodation) se réunissent à 3″ au devant de la cornée, et que la myopie soit déterminée par un allongement de l'axe optique. On ne peut avoir une image nette du fond de cet œil, à l'examen direct, qu'en se servant d'une lentille concave de 3″ appliquée contre l'œil, car les rayons ne sont rendus parallèles qu'au moyen d'un pareil verre.

Mais on examine alors le fond de l'œil avec le concours d'une loupe bien plus faible qu'en explorant le fond de l'œil emmétrope. On connaîtra la force de cette

loupe (négligeant du reste la distance du verre concave au point nodal postérieur de l'œil examiné), si l'on additionne la valeur optique du système dioptrique de l'œil, $\frac{1}{6,7}$ avec la valeur optique du verre concave c'est-à-dire de $-\frac{1}{36}$ (les deux étant exprimées en lignes). On aura alors comme expression de la valeur optique de la loupe avec laquelle on examine $\frac{1}{6,7} - \frac{1}{36} = \frac{1}{8,2}$ et le grossissement qu'elle nous fournit sera $= \frac{96}{8,2} = 11,7$.

Lorsque le même degré de *M* est déterminé par ce fait que les milieux ont un surcroît de réfringence équivalent à une lentille convexe de 3″, la longueur de l'axe optique étant la même que celle de l'œil emmétrope, si, dans ce cas, il faut, pour voir distinctement, soustraire une lentille convexe de $^1/_3$, ou, ce qui revient au même, ajouter une lentille concave de $^1/_3$, il est évident que la loupe qui permet de voir distinctement est équivalente au système dioptrique de l'œil emmétrope, et qu'en pareil cas le grossissement reste le même.

Dans l'examen ophthalmoscopique tel qu'il se fait en réalité, ces conditions sont essentiellement modifiées en ce que le verre correcteur ne peut pas être placé au point nodal de l'œil et qu'il reste toujours une certaine distance entre ce point et la lentille surajoutée.

Pour ce qui est des yeux hypermétropes, il faut remarquer qu'il est, en réalité, souvent possible de placer le verre convexe correcteur au point nodal. En pareil cas, l'œil neutralise son *H* par l'accommodation. Il y a plus: si l'œil examiné présente *H* $^1/_3$, mais s'il appartient à un jeune sujet de 12 ans qui jouit d'une amplitude d'accommodation normale (elle est, suivant Donders, de $^1/_3$ à cet âge), il peut neutraliser son *H* par un effort d'accommodation, de façon qu'elle disparaisse momentanément et que des rayons parallèles puissent se réunir sur sa rétine; de même, ceux qui émanent de points éclairés du fond de son œil peuvent, après leur sortie, avoir une direction parallèle.

Admettant maintenant que *H* soit déterminée par un raccourcissement de l'axe optique et que nous examinions avec le miroir, pendant que *H* a été rendue latente, nous devons alors avoir le grossissement déduit plus haut par la théorie (17 diamètres) et, de fait, le calcul nous conduit encore par une autre voie à ce même résultat. Il est, en outre, évident que, si *H* $^1/_3$ avait été déterminée par un pouvoir réfringent moindre des milieux dioptriques et avait été rendue latente par l'accommodation, l'examen à l'image droite aurait dû donner de nouveau le grossissement calculé théoriquement, à savoir celui qu'on trouve pour l'œil emmétrope. Pour en arriver à une conclusion générale et pour faire mieux ressortir ce fait important, il faut ajouter la remarque suivante: pour ce qui regarde l'*H* latente, qui peut se présenter pendant l'examen avec le miroir, il est évident que, dans le cas où *H* résulte d'un raccourcissement de l'axe, la rétine est vue avec une loupe plus forte que celle que présente l'œil emmétrope, et que cette augmentation dans la grandeur de l'image qui en résulte sera proportionnelle à *H* et toujours supérieure à celle de l'œil emmétrope. Au contraire, on aura le grossissement de l'œil emmétrope, si *H*, étant latente, repose sur une réduction dans le pouvoir réfringent du système dioptrique de l'œil.

La manière dont le grossissement peut être calculé, lorsque le verre correcteur est placé au devant de l'œil examiné, est exposée dans l'annexe mathématique (voy. le *traité de M. Manthner*, p. 213). On ne donnera ici que les résultats de ces calculs.

Si nous corrigeons, pendant l'examen ophthalmoscopique, une anomalie de réfraction au moyen d'un verre qui lui corresponde, nous obtenons, en tout cas, *le grossissement le plus faible lorsque H résulte d'une réduction dans le pouvoir réfringent du système dioptrique*; *le plus fort grossissement lorsque M est basée sur un excès de pouvoir réfringent des milieux dioptriques.* Nous obtenons toujours un grossissement moindre dans les cas de *H* déterminée par un plus faible pouvoir réfringent que dans ceux qui sont occasionnés par un raccourcissement de l'axe optique, un grossissement plus faible dans les cas où *M* répond à un allongement de l'axe antéro-postérieur que lorsque *M* dépend d'une augmentation du pouvoir réfringent des milieux. Si le verre correcteur est distant de $^1/_2''$ du centre de l'œil, nous aurons un grossissement plus grand que celui de l'œil emmétrope, dans les cas de *H* déterminée par un rapetissement de l'axe et dans ceux de *M* basée sur une augmentation du pouvoir réfringent; par contre, il sera moindre dans les cas où *H* est produite par une réduction du pouvoir réfringent et *M* déterminée par un allongement de l'axe. Enfin, si nous admettons que la distance du verre au point nodal = 1″, *nous aurons pour H toujours un moindre grossissement, et pour M un plus fort grossissement que celui de l'œil emmétrope.*

Comme nous conservons, en général, un écartement d'au moins 1″ entre le verre correcteur et le point nodal de l'œil examiné, le grossissement que nous aurons dans les cas de *H* sera en général *inférieur*, dans ceux de *M*, *supérieur* à celui de l'œil emmétrope; mais il reste une différence sensible pour le grossissement suivant que l'anomalie de réfraction est basée sur ce vice de réfraction lui-même ou ne repose que sur une variation de longueur de l'axe antéro-postérieur.

Pour faciliter l'intelligence de ces faits par un coup d'œil d'ensemble, nous avons réuni les résultats obtenus pour un nombre de cas déterminés. Nous avons ainsi les grossissements suivants:

pour l'emmétropie	$14^1/_3$	diam.
„ *H* $^1/_3$, déterminée par un raccourcissement de l'axe, corrigée par + $3^1/_2$, placée à $^1/_2''$ au devant de *k* (point nodal).	$15^1/_2$	„
„ le même degré de *H*, *H* étant latente	17	„
„ *H* $^1/_3$, déterminée par aphakie, corrigée par + $3^1/_2$ à $^1/_2''$ au devant de *k*	11	„
„ *H* $^1/_3$, déterminée par rapetissement de l'axe, corrigée par + 4 à 1″ au devant de *k*	$13^3/_5$	„
„ *H* $^1/_3$, déterminée par aphakie, corrigée de la même manière	$9^4/_5$	„
„ *M* $^1/_3$, déterminée par allongement de l'axe et corrigée par — $2^1/_2$ à $^1/_2''$ au devant de *k*	13	„
„ *M* $^1/_3$, déterminée par excès de pouvoir réfringent et corrigée de la même manière	$16^1/_2$	„
„ *M* $^1/_3$, déterminée par allongement de l'axe et corrigée par — 2 à 1″ au devant de *k*	$16^1/_3$	„
„ *M* $^1/_3$, déterminée par excès de pouvoir réfringent et corrigée de la même manière	21	„

La manière dont on a l'habitude de s'exprimer sur la détermination de l'état de réfraction au moyen de l'ophthalmoscope est la suivante. En admettant que l'observateur soit emmétrope, on regarde l'œil examiné comme emmétrope, lorsque, en s'approchant le plus près possible, on voit distinctement le fond de l'œil; cet œil est hypermétrope, si, en se tenant encore à une certaine distance, on réussit à voir distinctement quelques vaisseaux à l'image droite. On doit le considérer comme myope, lorsque, même en s'approchant le plus possible, on ne réussit pas à avoir une image nette du fond de l'œil, et qu'il faut, pour y arriver, recourir aux verres

concaves. Mais il reste bien entendu que nous considérons toujours la personne examinée comme n'accommodant pas.

Quant au grossissement, suivant les divers états de réfraction qu'on rencontre, on dit en général qu'avec *H* le grossissement est moindre, qu'avec *M* il est plus considérable que lorsqu'on a affaire à un œil emmétrope.

Il ressort bien évidemment et à satiété de ces faits, qu'en examinant l'œil emmétrope et en s'approchant le plus près possible, on doit arriver à en voir dinstinctement le fond. Mais pour quelle raison n'arrive-t-on pas ici à avoir des détails précis en se tenant à une certaine distance? Ce n'est pas certainement la *direction* que conservent les rayons émergents qui peut en être cause, ainsi que cela a été déjà démontré. Lors même que l'œil ne détendrait pas complètement son accommodation, ou qu'il serait très-faiblement myope, cela n'empêcherait pas de voir les vaisseaux, indistinctement il est vrai, à une certaine distance; car on verrait alors avec de faibles cercles de diffusion. Il ne faudrait pas non plus attribuer le phénomène à ce que le champ visuel, lorsque l'observateur s'éloigne de la personne observée, se rapetisse au point d'empêcher de percevoir le fond de l'œil (la pupille n'étant pas préalablement dilatée). La véritable raison réside dans le grossissement croissant qui, comme nous l'avons vu, s'effectue lorsqu'on examine un pareil œil à une certaine distance. Le grossissement est si considérable ici, qu'un vaisseau isolé se trouve à peine délimité dans l'étendue du champ visuel, et ne signale sa présence que par une lueur rougeâtre qui apparait dans la pupille. Ce n'est qu'en s'approchant davantage que le grossissement fourni par la loupe diminue, et que les vaisseaux se délimitent et apparaissent nettement, pendant que le champ visuel s'élargit.

Dans l'œil hypermétrope, quelle que soit la cause de *H*, la rétine se trouve placée au devant du foyer des milieux dioptriques. Les rayons qui émanent de chaque point de cette membrane divergent, et, pour l'œil observateur, c'est comme s'ils provenaient d'un point déterminé dont la distance est exprimée par le degré de *H*. Par exemple, avec $H^1/_2$, les rayons qui proviennent de la rétine divergent comme s'ils partaient d'un point situé à 3″ derrière le point nodal de l'œil. Si l'œil de l'observateur se trouve alors à une distance de 5″ de ce même point, il doit, pour voir distinctement, accommoder comme s'il voulait voir un objet situé à 8″ de distance. Il est évident, en ce qui regarde la direction des rayons lumineux, qu'il n'y a pas de raison pour ne pas voir distinctement le fond de l'œil en se tenant à une distance plus grande. Pour ce qui est du grossissement, il doit être moindre que dans l'œil emmétrope. Si nous regardons le fond de l'œil à une distance déterminée (5″ par exemple), nous aurons pour l'œil emmétrope un grossissement déterminé. *H* étant causée par un rapetissement de l'axe optique, nous regardons l'œil avec la même loupe que pour l'emmétrope, mais l'objet étant placé en deça de son foyer, le grossissement sera moindre. La même chose doit avoir lieu, lorsque *H* repose sur un moindre pouvoir réfringent des milieux. Le grossissement moindre explique pourquoi on arrive, même à une distance plus grande, à embrasser une plus grande étendue du fond de l'œil, tout en voyant distinctement.

Lorsqu'on se rapproche de l'œil, le grossissement diminue. Cela s'explique par la même raison que celle que nous avons donnée pour l'œil emmétrope, c'est-à-dire par ce que le point nodal du système collectif (les appareils dioptriques des deux yeux) se rapproche alors de la rétine de l'observateur; mais, d'un autre côté, l'objet nous paraît plus petit pour une autre raison encore et, par conséquent, bien plus petit aussi comparativement au grossissement que présente le fond de l'œil emmétrope; c'est que, pour voir distinctement, nous sommes contraints d'accommoder davantage à mesure que nous nous rapprochons de l'œil. Nous jugeons de la grandeur d'un objet, non-seulement d'après la grandeur de l'image rétinienne qu'il nous fournit,

mais aussi d'après l'estimation que nous faisons de sa distance, et cette estimation se fait au moyen de la fraction d'accommodation que nous employons pour voir distinctement. Examinons, par exemple, le fond d'un œil avec H $^1/_5$ à une distance de 5″; l'image rétinienne de l'objet examiné aura une grandeur déterminée, et, en tenant compte de l'amplitude d'accommodation $^1/_{10}$ mise en action, nous aurons un grossissement apparent déterminé: *a*. — Si nous nous plaçons à 1″ de distance, il en résulte, 1° que l'action de la loupe (les milieux réfringents de l'œil examiné) a diminué; 2° que nous devons recourir à une fraction plus considérable de notre amplitude d'accommodation, à $^1/_6$, afin de continuer à voir distinctement. En conséquence, le grossissement apparent est maintenant moindre et d'autant moindre qu'on le compare à celui qu'a donné l'examen de l'œil emmétrope. Dans ce dernier examen, en effet, on voyait distinctement sans aucun effort d'accommodation, l'objet observé se trouvant alors au foyer même de la loupe.

Nous avons exposé plus haut comment se comportait le grossissement de l'œil hypermétrope lorsqu'on en examinait le fond, en se tenant le plus près possible, et en recourant à des verres convexes, sans se servir du tout de son accommodation.

Quant à l'examen de l'œil myope, l'emmétrope ne peut voir *distinctement* celui-ci sans le concours de verres concaves; s'il arrive à le voir quand même, c'est avec des cercles de diffusion. Il reconnaîtra alors d'une façon diffuse la papille et les vaisseaux, même dans les yeux qui présentent un degré élevé de M, même M $^1/_7$ (en se rapprochant beaucoup). Pour ce qui regarde le grossissement dans les cas de M, il en a été question plus haut.“

C. DE LA DÉTERMINATION DE L'ÉTAT DE RÉFRACTION A L'IMAGE RENVERSÉE.

„Nous n'avons parlé jusqu'à présent que de la détermination de la réfraction au moyen de l'image droite. Il s'agit maintenant de savoir comment se caractérisent les anomalies de réfraction, lorsqu'on examine à l'image renversée. Si on se sert à cet effet d'une lentille convexe de 2″, placée, par exemple, à 1″ du point nodal, il se produit une image renversée à 2″ de la lentille, c'est-à-dire à la distance de son foyer, à condition toutefois qu'il s'agisse d'un œil emmétrope et sans accommodation.

Mais si l'œil est hypermétrope, les rayons tomberont comme s'ils émanaient d'un objet placé en-deçà de la distance focale de l'œil, sur la lentille placée au devant de lui, et ils auront une direction divergente. Par conséquent, l'image renversée du fond de l'œil sera projetée à une distance plus considérable de la lentille, et le grossissement sera plus fort que pour l'œil emmétrope.

Au contraire, si l'œil examiné est myope, les rayons émergents qui tombent sur la lentille convergent et s'entrecroiseront, même sans l'intervention de cette dernière; l'image sera donc projetée en-deçà de la distance focale de la lentille; le grossissement sera inférieur à celui que donne l'examen de l'œil emmétrope.

Pour trouver ce grossissement, il faut calculer à quelle distance de la lentille employée est projetée l'image renversée, dans des cas où le degré de H et de M est déterminé. On ne devra pas alors oublier ce fait important, à savoir, que le *grossissement, dans l'image renversée, varie suivant que l'anomalie repose sur un état anormal de réfraction du système dioptrique ou sur une longueur anormale de l'axe optique.*

Le calcul donne les résultats suivants en prenant pour base l'œil examiné à l'image renversée avec une lentille convexe de 2″ placée à $^1/_3$″ du point nodal.

Pour *E*	$3^3/_4$	diam.
„ $H^1/_3$ causée par une réduction de l'axe	9,4	„
„ $H^1/_3$ causée par une réduction de pouvoir réfringent des milieux	7,6	„
„ $M^1/_3$ causée par un allongement de l'axe	1,8	„
„ $M^1/_3$ causée par un excès de pouvoir réfringent	2,8	„

Les conclusions générales qui découlent de ces résultats sont:

Dans l'examen à l'image renversée, le grossissement est, comme nous le savons déjà, en général moindre, si l'œil examiné présente *M*, et en cas de *H* plus considérable que lorsqu'il y a *E*. *Le grossissement obtenu est le plus faible, lorsque M repose sur un excès de longueur de l'axe; il est le plus fort lorsque H tient à un rapetissement de l'axe. Si l'œil examiné est myope, le grossissement est plus fort lorsque M est causée par un excès de pouvoir réfringent; il est plus fort aussi dans les cas d'hypermétropie, si H est produite par un rapetissement de l'axe optique.*

Dans l'examen à l'image renversée nous avons affaire à une image aérienne réelle.

Le grossissement objectif que nous obtenons peut nous servir directement, si nous regardons cette image aérienne à une distance de 8″; car nous prenons, comme grandeur normale de l'image rétinienne d'un objet, celle que celui-ci présente à une distance de 8″.

Si l'emmétrope veut examiner à la distance de 8″ sans effort d'accommodation, il lui faut, pour l'examen à l'image renversée, placer une lentille convexe de 8″ dans son ophthalmoscope.

Si l'observateur n'est pas emmétrope, mais amétrope, il faut, pour l'examen à l'image renversée, tenir compte des règles suivantes: Nous maintenons d'abord en principe que nous voulons observer à l'image renversée, à la distance de 8″ ou plus près, sans effort d'accommodation. Dans ce cas, l'hypermétrope devra recourir à un verre convexe plus fort que l'emmétrope. Pour examiner avec plus de commodité, il fera bien de placer dans son miroir un verre convexe dont il connaîtra le foyer, en ajoutant à $^1/_8$ la valeur optique du verre qui corrige son hypermétropie manifeste. Le myope procédera différemment, suivant le degré de *M* qu'il présentera. Avec de faibles degrés de *M* (jusqu'à $M^1/_{50}$) le myope peut procéder de suite à l'examen, en se servant du verre convexe $^1/_8$; il est vrai qu'il sera alors forcé de s'approcher jusqu'à 6″ de l'image, afin de voir dinstinctement, mais cela ne nuit encore guère à la commodité de l'examen.

Dans les degrés plus élevés de *M*, il est, en général, indiqué de calculer le verre qui, pour le degré présent de *M*, transporte le *punctum remotum* à la distance de 8″. On obtient la valeur du verre en déduisant de $^1/_8$ la valeur de *M*. Ainsi, si quelqu'un a $M^1/_{24}$, il lui faut un verre $\frac{1}{8} - \frac{1}{24} = \frac{1}{12}$, afin de voir dans les mêmes conditions que l'emmétrope.

Si *M* mesure de $^1/_{10}$ à $^1/_5$, il ne faudra pas de verre correcteur pour l'examen à l'image renversée. Un pareil œil voit déjà, de lui même, sans effort d'accommodation à la distance qu'il faut pour cet examen. Avec $M^1/_{10}$ ou $^1/_9$ il ne faut qu'un très-faible effort d'accommodation.

Lorsque *M* de l'observateur est de $^1/_4$ et plus, l'examen avec un verre concave est alors préférable à l'examen à l'œil nu; de cette dernière manière, on serait forcé de trop s'approcher de l'image. Ce que celle-ci gagne en grandeur, elle le perd comme ensemble. L'examen, avec un pareil rapprochement, est désagréable et mal commode. L'observa-

teur préférera recourir aux verres concaves qui reculent sa vue à 8″ ou au moins à 6″. Avec de pareils verres, le myope éprouvera, pendant l'examen à l'image renversée, un soulagement semblable à celui qu'éprouve l'emmétrope en se servant d'un verre convexe.

Il résulte de ce que nous venons de dire que le myope doit, suivant le degré de sa *M*, recourir pendant l'examen à l'image renversée, soit à un verre convexe, soit à un verre concave, soit se passer de verre correcteur. Le verre auquel l'amétrope est forcé de recourir une fois pour toutes dans l'examen à l'image renversée, doit être incorporé aux verres correcteurs du miroir, de façon à en faire partie intégrante.

Il va sans dire qu'on peut augmenter sensiblement le grossissement de l'image renversée, en se servant d'un objectif plus faible ou d'un oculaire plus fort, ou en recourant à l'un et à l'autre à la fois. Plus est faible la force de la lentille convexe qui sert à produire l'image renversée, plus l'image réelle sera grande. Plus est grande la force réfringente de la combinaison des lentilles qui servent d'oculaire, plus l'image réelle sera encore agrandie. Dans le premier cas, on peut, au lieu d'une lentille convexe de 1½″ à 2″ de foyer, se servir d'un verre de 2¼ à 4″ de distance focale. Il y a cependant une limite à l'usage d'objectifs de plus en plus faibles, parce que le champ visuel se rapetisse à mesure que l'amplitude augmente. Dans ce cas, l'état de réfraction de l'œil examiné joue nécessairement un rôle important. Les yeux fortement hypermétropes, par exemple les yeux atteints d'aphakie, peuvent difficilement être examinés avec une lentille plus faible que 2″, tandis qu'on peut, au contraire, se servir avec beaucoup de commodité de lentilles à plus long foyer pour l'examen d'yeux myopes. Dans de très-hauts degrés de *M*, on peut examiner le fond de l'œil sans lentille, ou même remplacer celle-ci par un verre à distance focale négative, c'est-à-dire par un verre concave.

Le grossissement de l'image renversée peut encore être augmenté, comme cela a été dit, en agrandissant l'image réelle déjà formée. Cela s'effectue, en général, en se servant, au lieu de l'oculaire de 8″, d'un verre plus fort.

Coccius [1]) recommande son oculaire dans ce but. Celui-ci se compose de deux lentilles convexes, dont l'une a un foyer de 2¼″, l'autre de 2″. Chacune de ces lentilles se trouve fixée à l'extrémité d'un tube composé de deux moitiés, longues chacune de 2¼″ et dont l'une peut glisser sur l'autre. Cet oculaire est directement appliqué sur l'œil examiné, tandis que l'observateur se tient, avec le miroir, à une certaine distance (6—12″) de l'extrémité. L'oculaire correspond à un microscope composé. La lentille tournée vers l'œil (le verre collectif) produit l'image renversée dans le tube; la seconde lentille (l'oculaire) l'agrandit.

Giraud-Teulon [2]) a récemment démontré comment on peut observer l'image renversée avec un grossissement de loupe ou de microscope de force variable. Cet auteur a soutenu que, pour cela, il faut débarrasser l'instrument de tout appareil à réflexion qui le complique. On y arrive en se servant du ménisque de Laurence. Avec celui-ci, on éclaire l'œil et on produit l'image renversée à la fois. Alors rien ne s'oppose à ce qu'on regarde cette image avec des verres grossissants, tels que des microscopes composés mono- ou binoculaires. Au point de vue de la physique, ce problème est parfaitement résolu; mais Giraud-Teulon a trouvé l'image, grandie de cette façon, incertaine et diffuse; cela tient à ce que l'image aérienne qui sert d'objet à l'image n'est pas étalée dans un plan, mais montre, au contraire, des dimensions en profondeur. Du reste, on sait que, même dans les microscopes composés à grossissement faible, ce sont seulement les objets qui présentent une épaisseur très-faible

[1]) *Beschreibung eines Oculars zum Augenspiegel* (Arch. für Ophthalm. X, 1, p. 133, 1864.)

[2]) *On an application of M. Laurence's Meniscus to ophthalmoscopic microscopy* (Ophthalmic Review, avril 1867, p. 247).

qui donnent des images nettes. GIRAUD-TEULON tire avec raison de ces essais cette conclusion que l'examen de l'image renversée au moyen du microscope est en général impossible.

Nous devons encore citer en passant une méthode indiquée par M. LIEBREICH pour l'examen des yeux fortement myopes à l'image renversée. En se servant d'une lentille de longueur de foyer déterminée, on obtient toujours chez le myope un grossissement moindre que chez l'emmétrope. Nous reportant à ce qui a été dit plus haut (p. 19), nous avons trouvé pour l'œil emmétrope un grossissement de $3^3/_4$ de diamètre, tandis que pour l'œil myope avec M $^1/_3$ reposant, comme cela a lieu généralement sur un allongement de l'axe antéro-postérieur, ce grossissement n'est que de $1^4/_5$ de diamètre. Plus le degré de M augmente, plus le grossissement diminue nécessairement. M. LIEBREICH [1]) a, par conséquent, proposé de ne pas se servir de lentilles dans l'examen à l'image renversée pour ramener l'image, mais de laisser ce rôle à l'œil seul. Avec $M^1/_3$, par exemple, l'image se trouve à 3″ du centre optique de l'œil. Cette image montre déjà, il est vrai, un grossissement considérable; mais le champ visuel limité par le bord pupillaire n'a qu'une faible étendue. C'est pour cela qu'on examine l'image renversée avec une lentille convexe qui sert d'oculaire. Si, dans le cas présent par exemple, on porte une lentille convexe de 5″ à une distance de 4″ de l'œil, l'image réelle sera distante du verre convexe de 1″ et sera ainsi un peu agrandie par elle. La direction des rayons qui émanent de l'œil dans cet examen, est telle qu'ils paraissent provenir du foyer de la lentille. L'iris se perd, par conséquent, dans le champ d'observation et cette combinaison permet donc d'une part, d'augmenter le grossissement de l'image renversée, et de l'autre, d'agrandir l'étendue du champ visuel.

Nous avons reconnu la présence de H pendant l'examen à l'image renversée, en ce qu'il faut, pour voir distinctement l'image, se reculer un peu plus de l'œil examiné, et qu'en même temps le grossissement est plus considérable que pour l'œil emmétrope. Le contraire avait lieu pour l'œil myope. Mais ce ne sont que les degrés élevés d'anomalies de réfraction qui se révèlent de cette manière dans l'examen à l'image renversée.

Quelques autres ont tenté aussi d'indiquer en général le *degré* de l'anomalie de réfraction au moyen de l'image renversée.

Ainsi DE HASNER [2]) a ajouté à son ophthalmoscope une échelle, munie d'une vis mobile, dont la position devait permettre de conclure sur l'emplacement de l'image dans le tube, et par suite sur la nature et le degré de l'anomalie de réfraction. COCCIUS [3]) pense aussi que son oculaire est très-propre à une pareille détermination. Plus l'œil est hypermétrope, plus on devra écarter le bout du tube muni de l'oculaire, afin de voir distinctement; plus est élevé le degré de M, plus on sera forcé de rapprocher l'oculaire du verre collectif pour voir distinctement et de faire rentrer, par conséquent, les tubes de l'instrument.

Mais il n'est pas possible de déduire le degré de l'anomalie de réfraction de la position réciproque des tubes; c'est tout au plus si on pourrait le calculer à l'aide de quelques précautions prises d'avance. Pour que de pareils instruments puissent servir à une détermination quelque peu précise de la réfraction, il faut que le degré de H et de M qui correspond à une position déterminée des tubes, puisse être visible sur l'instrument même, en admettant toujours que la distance de l'observateur à l'instrument soit constamment la même.

[1]) *Methode, dem umgekehrten Bilde bei kurzsichtigen Augen eine starke Vergrösserung zu geben* (Arch. f. Ophthalm. VII, 2, p. 130).

[2]) *Klinische Vorträge über Augenheilkunde.* Abth. I, p. 84.

[3]) Loc. cit. p. 135.

M. Colsman [1]) a, de son côté, essayé de tirer de la grandeur de la papille du nerf optique dans l'image renversée, une conclusion sur la réfraction dans chaque cas particulier. Au lieu d'une lentille biconvexe, il se sert, à cet effet, d'une lentille plan-convexe de 3 à 4″ de foyer, dont la face convexe est tournée vers l'œil observé, la face plane vers l'observateur. Sur la face plane de la surface lenticulaire se trouve une échelle divisée en millimètres, échelle sur laquelle on peut alors lire le diamètre apparent de la papille. Celui-ci est plus considérable lorsqu'il existe *H* que lorsqu'on a affaire à *M*. Mais une pareille méthode peut, encore moins que celle indiquée plus haut, permettre de tirer une conclusion exacte sur le degré de l'anomalie de réfraction, et cela pour trois raisons: 1° Le diamètre anatomique de la papille est variable. 2° On ne tient pas compte ici des différences dans le grossissement, suivant que l'anomalie de réfraction dépend d'un excès de longueur ou d'une augmentation dans le pouvoir réfringent du système dioptrique. 3° Enfin, soit qu'on néglige, soit qu'on prenne en considération les deux points précités, la différence dans le grossissement, dans le cas où le degré d'amétropie n'est pas trop accusé, est en réalité trop faible pour qu'on puisse se permettre une conclusion exacte sur le degré d'anomalie auquel on a affaire.

De tout ce qui précède, il résulte qu'en général on ne doit pas se servir de l'image renversée pour déterminer la réfraction d'un œil.

Il y a cependant une anomalie de réfraction qu'on peut apprécier plus facilement à l'image renversée sous le rapport de sa nature et de son degré: c'est une myopie très-forte. L'expression $M\,^1/_3$, par exemple, signifie qu'avec repos de l'accommodation de l'œil, les rayons d'un point éclairé qui se trouve à 3″ de son point nodal projetteront une image nette sur la rétine, et qu'inversement, une image renversée de son fond se produira à la même distance de 3″. Si donc j'éclaire le fond de l'œil à la distance de 12″ et que j'accommode pour un point distant de 9″, je verrai cette image renversée distinctement et nettement. Si j'ai conscience de l'effort d'accommodation que je fais en procédant ainsi, je puis de suite en tirer une conclusion sur le degré de *M* de l'œil examiné. Si je sais en effet que, dans un cas particulier, j'ai fait un effort d'accommodation tel qu'il le faut pour regarder un objet éloigné de 9″, il est évident que l'image aérienne se trouvera à une distance de 9″ de mon œil, lequel est placé à 12″, ce qui fait que cette image se trouvera à 3″ de distance de l'œil examiné et que celui-ci présentera $M\,^1/_3$. Mais il est, en général, difficile d'estimer l'effort d'accommodation que l'on fait. Il vaut alors mieux procéder de la manière suivante: Soit un observateur qui présente un degré assez élevé de *M*, $M\,^1/_8$ par exemple, et qui veut déterminer *M* de la personne examinée. Pour cela, il s'éloigne de cet œil jusqu'à ce que les détails de son fond commencent à devenir diffus. On sait que le myope ne peut voir distinctement que jusqu'à un point (assez rapproché dans les degrés élevés de *M*) qui est son *punctum remotum*. Certains myopes ne sont pas capables de relâcher complètement leur accommodation, même en regardant de loin avec un seul œil; mais ils atteignent toujours le but que nous nous proposons, à savoir, de déterminer le point jusqu'où ils continuent à voir distinctement. A cet effet, ils feront bien de prendre le dessin du fond de l'œil et de faire des essais pour savoir jusqu'à quelle distance ils peuvent encore voir distinctement les contours de la papille et les vaisseaux. Cette distance étant de 7″ dans ce cas particulier, il arrive qu'à une distance de 10″ de l'œil observé les détails deviennent incertains. Comme l'observateur ne peut voir distinctement qu'à la distance de 7″, il est évident que l'image aérienne renversée se trouve à 3″ au devant de l'œil et

[1]) Deutsche Klinik, 1866.

qu'il a affaire à $M\,{}^1/_3$. En procédant ainsi, il n'est pas nécessaire que l'observateur soit capable de se former, dans chaque cas particulier, un jugement sur la fraction d'amplitude d'accommodation à laquelle il a recours pendant l'examen.

Si un emmétrope ou un hypermétrope veut procéder d'une manière analogue pour déterminer le degré de *M* à l'image renversée, il doit placer une lentille convexe de 8″ à 6″ de foyer dans son ophthalmoscope, et s'exercer à trouver d'une façon empirique la distance à laquelle il peut, avec un pareil verre, voir très-nettement et très-distinctement. Il procédera alors comme le myope et s'écartera de l'œil observé jusqu'à ce que l'image du fond commence à devenir peu distincte. Si cela arrive à 10″ de distance, l'œil étant muni d'un verre $+\,{}^1/_6$ et ne voyant distinctement que jusqu'à 6″, dans ce cas particulier, *M* sera $= {}^1/_4$.

Cette méthode, pour la détermination de la myopie, est aussi sûre que facile, et permet, en réalité, un contrôle exact de l'anomalie de réfraction. Mais je ne la crois utile et applicable que lorsqu'il s'agit de $M\,{}^1/_6$ au moins. Quand il s'agit de degrés inférieurs de *M*, la détermination à l'image droite est plus facile et plus sûre, parce que plus *M* est faible, plus l'image renversée se trouve éloignée de l'œil et plus l'observateur est, de son côté, obligé de s'éloigner pour voir distinctement. Dans ces conditions, le grossissement devient de plus en plus considérable et l'on finit par ne plus voir à la fois que des fragments de vaisseaux. Il devient alors de plus en plus difficile de se prononcer sur la distance à laquelle on voit distinctement et sur le point où l'image commence à devenir indistincte.

Nous savons que nous pouvons voir aussi distinctement le fond de l'œil, à une distance plus considérable, si cet œil présente *H*, et que nous y réussissons d'autant mieux que *H* est plus élevée. Si donc, à l'examen direct avec le miroir, on aperçoit déjà à une certaine distance distinctement des parties du fond de l'œil, il peut s'agir soit d'un degré élevé de *M*, soit d'une forte *H*. Comment différencier ces deux anomalies de réfraction?

Si l'observateur présente lui-même un degré assez élevé de *M* et qu'il voie, à une certaine distance, les parties du fond de l'œil avec netteté, l'œil examiné ne peut être que fortement myope. Un myope avec $M\,{}^1/_6$, par exemple, ne voit nettement qu'à la distance de 6″ et non au-delà. Si donc, en se tenant à 12″ de distance de l'œil examiné, il reçoit une image distincte, il faut, pour cela, que l'objet soit placé entre l'œil examiné et l'œil examinant, que cette image soit renversée et que l'œil examiné soit myope.

Si l'observateur est emmétrope ou hypermétrope, c'est aux données suivantes qu'il faut avoir recours pour éclaircir la question. Lorsqu'il s'agit, par exemple, de $M\,{}^1/_3$, l'image renversée se trouve à 3″ au devant de l'œil. Admettons qu'un emmétrope puisse se rapprocher jusqu'à 8″ de l'œil examiné et qu'il voie encore nettement et distinctement, en forçant le plus possible son accommodation. Mais s'il essaie de se rapprocher davantage et de se placer à 5″ à peu près, l'image doit devenir très-diffuse, car l'observateur ne peut voir distinctement à 2″, et elle finira par disparaître, si l'observateur continue à se rapprocher. S'agit-il d'un degré élevé de *H*, alors les choses se passent différemment. Dans les plus hauts degrés de *H*, qu'on a occasion d'observer, avec $H\,{}^1/_3$ par exemple, l'image virtuelle se trouve toujours à 3″ derrière le point nodal de l'œil; si l'observateur se tient à $1\,{}^1/_2$″ de distance de cet œil, il sera toujours capable de voir cette image distinctement, ou s'il ne la voit pas distinctement, elle ne disparaîtra cependant pas.

Cette différence entre *M* et *H* permet de reconnaître à l'instant même l'anomalie de réfraction à laquelle on a affaire. Il va de soi que, pour voir distinctement, une fois rapproché de l'œil, on doit, dans l'un des cas, recourir à des verres concaves

forts, dans l'autre, à des lentilles convexes ; mais on n'étudiera l'image au moyen de verres différents, que lorsque l'existence de l'anomalie sera établie dans sa généralité.

En se tenant à distance de l'œil examiné, on a encore entre *H* et *M* les signes différentiels suivants :

1° Dans les cas de *M* l'image apparaît, si *M* n'est pas excessive, avec un grossissement bien plus considérable que lorsqu'il s'agit de très-hauts degrés de *H*, cas où le grossissement est faible, si on se tient à une certaine distance de l'œil.

2° Lorsque l'observateur meut son œil, l'image renversée se déplace en sens inverse et fait une excursion d'autant plus considérable qu'elle est placée plus loin de l'œil. Les objets du fond de l'œil qui paraissent à l'image droite dans le cas de *H*, se meuvent dans le même sens que l'œil de l'observateur, et leur déplacement est bien moins considérable.

3° Enfin, pour peu qu'on s'entende à estimer l'effort d'accommodation que l'on fait, chacun voit de suite si son œil s'adapte pour un point situé devant ou derrière l'œil observé et il conclut directement qu'il a affaire à *M* ou à *H*.

Après avoir exposé les diverses méthodes d'exploration, il faut nous rendre compte des principes sur lesquels se base, dans les divers cas, l'examen que nous faisons du fond de l'œil. L'examen du fond de l'œil emmétrope, à l'image droite, sans aucun verre, ainsi que celui de l'œil hypermétrope, avec le concours de verres convexes correcteurs, reposent sur le principe de la loupe composée, composée par l'œil seul, ou par l'œil et le verre convexe surajouté, et dans laquelle l'objet se trouve à la distance du foyer de la loupe. Dans l'examen de l'œil hypermétrope sans verre convexe correcteur, les conditions sont modifiées en ce sens que l'objet se trouve alors *en-deçà* du foyer de la loupe. Le principe sur lequel repose l'examen des yeux myopes, avec le concours des verres concaves, est celui de la lunette de Galilée, mais *en réalité*, cet examen s'effectue ici avec une loupe de Brücke. L'objet qu'on examine est, il faut le dire, très-rapproché ; le système dioptrique de l'œil est l'objectif ; le verre concave dont on se sert, représente l'oculaire de l'instrument de Brücke.

L'examen à l'image renversée est basé sur le principe commun à la lunette astronomique et au microscope composé. En réalité, pendant cet examen, la rétine est vue avec un microscope composé. Le système dioptrique représente l'objectif ; le verre convexe destiné à produire ou à ramener l'image renversée, la lentille collective, et enfin le verre convexe appliqué contre l'œil de l'observateur, l'oculaire du microscope composé. Les deux verres convexes employés forment ce qu'on appelle l'oculaire de Campani. Dans l'oculaire de Coccius, on retrouve aussi la forme de celui de Campani, car les deux lentilles sont adaptées aux extrémités d'un tube. Enfin, l'oculaire de Ramsden (principe sur lequel se base l'oculaire aplanétique de Plössel) trouve aussi son application en ophthalmoscopie. D'après M. Liebreich, en examinant chez les yeux myopes l'image renversée formée par l'objectif seul (l'œil), la lentille convexe qui sert à grandir cette image ne correspond pas à la lentille collective du microscope composé, mais à l'oculaire de la lunette astronomique."

D. DE LA DÉTERMINATION DE L'ASTIGMATISME.

„Il nous reste encore à traiter de la détermination de l'astigmatisme au moyen de l'ophthalmoscope. On sait que l'astigmatisme résulte de ce que le pouvoir réfringent de l'appareil dioptrique n'est pas le même dans tous les méridiens, de telle sorte que l'un présente le maximum de courbure, et l'autre, perpendiculaire au premier, le minimum de courbure.

Le diagnostic se base ici sur le raisonnement suivant: Si je place un objet à la distance focale d'une loupe, par exemple à 2″ de distance d'une lentille convexe de 4″ de foyer, je reçois, en procédant ainsi, un grossissement déterminé. Lorsque je place ce même objet à la même distance d'une lentille à foyer plus court (par exemple à 2″ d'une lentille de 3″), j'obtiens naturellement un grossissement plus fort. Je suppose qu'une lentille ait, dans son diamètre vertical, un foyer de 3″, dans l'horizontal un foyer de 4″, si je regarde, à travers cette lentille, un objet rond, un cercle, par exemple, placé à une distance de 2″ derrière la lentille, il me sera impossible de voir ce cercle tel qu'il est, mais il me paraîtra comme un ovale à grand axe vertical, car le cercle est plus agrandi dans le sens vertical que dans le sens horizontal. Mais si je transporte l'objet en dehors de la distance focale de la lentille en question, et si je l'éloigne, par exemple, à 10″, je produis, au moyen du verre, une image renversée de cet objet. Plus l'image sera rapprochée de la lentille, plus elle sera petite et elle s'en trouvera d'autant plus rapprochée que la distance focale de la lentille employée sera plus courte. Si j'emploie une lentille avec les propriétés sus-indiquées, c'est-à-dire dont le méridien vertical ait un foyer plus court que l'horizontal, et si je projette avec une pareille lentille l'image renversée d'un objet circulaire, les rayons qui partent de points situés dans le méridien vertical se réuniront plus près de la lentille que ceux qui partent du méridien horizontal; par conséquent, le grossissement sera moindre dans le méridien vertical que dans l'horizontal, le cercle n'apparaîtra pas comme cercle, mais comme un ovale à grand axe horizontal.

Si un œil est astigmate, de telle sorte que le méridien vertical ait le plus grand pouvoir réfringent, l'horizontal le plus faible, la papille ronde se montrera à l'image droite, comme Schweigger [1]) l'a indiqué, sous forme d'un ovale à grand axe vertical; ce même axe sera placé horizontalement, si l'on examine le fond de l'œil à l'image renversée. L'examen d'après ces deux procédés est nécessaire pour poser le diagnostic, attendu que la papille peut anatomiquement avoir la forme d'un ovale vertical ou horizontal; par conséquent, l'aspect ovale de la papille, dans l'une ou dans l'autre de ces deux méthodes d'examen, ne peut fournir aucune preuve en faveur de l'existence de l'astigmatisme; ce n'est que la combinaison des résultats obtenus par les deux méthodes d'examen qui nous renseigne ici avec certitude. Il est évident que, d'après le sens dans lequel la papille se trouve agrandie, on peut en tirer une conclusion sur la situation des méridiens. D'un autre côté, même dans le cas où la papille se présente en réalité anatomiquement sous forme d'un ovale vertical ou horizontal, le diagnostic basé sur les principes précédents n'en est pas pour cela amoindri dans sa valeur. Une papille qui représente anatomiquement un ovale à grand axe vertical, se montrera, à l'image droite, très-fortement tiraillée dans le sens vertical, si c'est ce méridien qui est le plus réfringent; elle s'allongera alors, tandisqu'à l'image renversée elle paraît, au contraire, moins longue dans le sens vertical, s'allonge en sens contraire, et peut même paraître sous forme

[1]) Archiv für Ophthalm., IX, A. 1, p. 178.

d'ovale à grand axe horizontal. Inversement, dans ces mêmes circonstances, une papille anatomiquement ovale dans le sens horizontal se montrera, à l'image droite, sous forme d'ovale horizontal, de cercle ou même d'ovale vertical, tandis que l'image renversée la dessinera sous forme d'un ovale vertical à axe de plus en plus long.

Quelque justes que soient ces données, on les a souvent négligées dans l'exploration de l'astigmatisme au moyen de l'ophthalmoscope. Nous allons d'abord représenter avec des lentilles les conditions que fournit l'œil dans ces cas. Prenant l'image du fond d'un œil avec une papille ronde, je place la papille au foyer d'une lentille convexe de 2″ de foyer, et j'attache au devant de celle-ci un cylindre convexe $^1/_5$ (verre qui agit dans la direction de son méridien principal comme une lentille + 5, et dans le sens perpendiculaire à celui-ci comme un verre plan), de telle sorte que le méridien qui agit comme verre convexe est dirigé verticalement. Si je regarde à présent l'image de la papille ronde à travers cette combinaison de lentilles, je la vois, dans le diamètre vertical, comme à travers une loupe dont le pouvoir réfringent est $^1/_2 + {}^1/_5 = \frac{1}{1\,^3/_7}$ et dont le foyer mesure par conséquent $1\,^3/_7$″; dans le diamètre horizontal, je la regarde à travers une loupe de 2″ de foyer.

Pour ce qui concerne les différences dans le pouvoir réfringent des méridiens, j'ai établi ici des conditions qu'on ne rencontre que dans les degrés les plus élevés d'astigmatisme de l'œil humain. Et pourtant, appliquant mon œil contre cette combinaison de lentilles, je ne suis pas capable d'apercevoir une modification de la forme ronde de la papille.

Le grossissement que produit une lentille convexe $^1/_5$, est si faible, en effet, qu'on ne s'en aperçoit guère. Il devient même d'autant plus faible que l'objet se trouve plus en-deçà du foyer de la lentille. Par conséquent, les conditions sont encore bien plus défavorables pour l'œil. Nous avons ici affaire à une loupe d'un foyer bien plus court; l'objet se trouve ici placé bien plus près de cette lentille fictive au moyen de laquelle nous pouvons représenter l'astigmatisme en question. L'objet s'en rapproche d'au moins un pouce; l'excès de grossissement provoqué par le méridien le plus réfringent est donc encore bien moins grand que dans l'expérience avec les lentilles. Ce qui découle de là, c'est que, même dans les degrés les plus élevés d'astigmatisme que l'œil humain peut présenter, la papille ne peut pas paraître, à l'image droite, sensiblement agrandie dans la direction du méridien de courbure maxima, quand nous nous plaçons dans les conditions de l'expérience avec les lentilles, c'est-à-dire quand nous appliquons notre œil contre celui de la personne observée, ou qui plus est, quand nous pouvons le placer dans le point nodal de l'œil observé. Mais si, dans l'expérience précitée, nous nous éloignons de la combinaison des lentilles, alors la papille se montre comme un ovale à grand axe vertical, et plus nous nous éloignons, plus aussi la papille s'allonge dans le sens du méridien à courbure maxima. Une lentille convexe, en effet, grossit d'autant plus que nous la transportons plus loin de notre œil, parce que nous déplaçons le centre optique du système composé de notre œil et de la lentille convexe et qu'ainsi des images plus grandes du même objet sont projetées sur notre rétine. Dans notre exemple nous obtenons donc, en éloignant de notre œil la combinaison de lentilles, un grossissement plus grand en tous sens avec le verre *sphérique*, tandis que le verre *cylindrique* ne produit ce grossissement que dans un seul sens, à savoir dans celui où il agit comme lentille convexe; au contraire, dans une direction perpendiculaire à celle-ci, le cylindre agissant comme un verre plan, n'a aucune influence sur le grossissement. C'est ainsi que le cylindre augmente le grossissement au point que le cercle de la

papille s'allonge de suite dans le sens du méridien réfringent, et cela d'autant plus que nous nous écartons davantage de la combinaison des lentilles. Cette expérience nous apprend deux choses : 1° que la manifestation de l'astigmatisme à l'image droite ne peut s'effectuer que parce que nous sommes contraints de nous tenir à une certaine distance de l'œil observé ; 2° que l'existence de l'astigmatisme peut, pendant l'examen à l'image droite seule, être constatée par le fait du changement de forme de la papille, quand on s'éloigne de l'œil, et par l'allongement de l'ovale, à mesure qu'augmente la distance entre l'œil examiné et l'œil examinant. Il est vrai que cette dernière méthode de diagnostiquer l'astigmatisme n'est pas possible dans les conditions ordinaires avec une pupille étroite ; nous n'avons, en effet, l'ensemble de la papille qu'en nous rapprochant le plus près possible de l'œil. Mais il n'en est plus de même lorsque la pupille est dilatée ad maximum (ou dans les degrés élevés de *H*).

Il ne faut pas oublier, du reste, qu'un seul et même degré d'astigmatisme peut déterminer une forme variable de la papille, suivant que, dans son méridien le moins réfringent, l'œil est hypermétrope, emmétrope, ou myope. Un cylindre $^1/_5$ par exemple, produira un effet d'autant plus sensible que l'objet se rapprochera davantage du foyer des milieux réfringents, ou, en d'autres termes, qu'il se trouvera placé plus en arrière de la lentille. Mais comme, dans les cas de *H*, la rétine est le plus rapprochée possible de l'appareil dioptrique, qu'elle l'est moins dans les cas de *E*, et qu'elle en est le plus éloignée possible dans les cas de *M*, il est clair que le même degré d'astigmatisme déterminera un tiraillement de l'image moins sensible dans les cas de *H*, plus accusé pour les cas de *E* et plus marqué encore pour ceux de *M*. Si dans la combinaison de lentilles avec laquelle j'ai fait les expériences précitées, je regarde, à une certaine distance de celle-ci, l'image de la papille, cette dernière m'apparaîtra sous forme d'ovale à axe vertical ; mais cet axe me paraîtra d'autant plus long que le dessin se trouvera plus écarté de la combinaison des lentilles.

Ainsi donc, non-seulement l'écartement entre l'œil et le système lenticulaire, mais encore la distance à laquelle sera placé le dessin, déterminera une augmentation du grossissement de l'image dans le sens du méridien le plus réfringent du cylindre. Ce fait est prouvé jusqu'à l'évidence par ce que nous venons de dire.

Si je regarde un objet du fond d'un œil astigmate, par exemple la papille, il est évident que je ne puis voir à la fois tout-à-fait distinctement les détails placés dans le sens vertical et ceux qui le sont dans le sens horizontal. Que l'œil soit hypermétrope dans le méridien horizontal, emmétrope dans le méridien vertical, un observateur emmétrope devra alors accommoder pour voir nettement le diamètre horizontal, c'est-à-dire adapter son appareil dioptrique pour des rayons divergents ; les rayons parallèles partant de points situés dans le méridien vertical de la papille se réuniront donc devant la rétine, et il verra la papille agrandie dans le méridien vertical, mais indistinctement. Si, au contraire, l'observateur emmétrope s'adapte pour le méridien vertical et relâche, par conséquent, son accommodation, les contours du méridien horizontal deviendront indistincts. En somme, la diffusion des limites supérieure et inférieure de la papille, pendant que les parties latérales sont précises, est très-caractéristique de la présence de l'astigmatisme.

Une papille ovale à grand axe vertical et à limites supérieure et inférieure diffuses révèle donc l'astigmatisme. Nous saurons, au contraire, que nous avons affaire à une papille anatomiquement ovale, si les limites supérieure et inférieure sont précises. Dans l'examen à l'image renversée, qui doit naturellement nous enlever tous les doutes sur la question de savoir si l'aspect de la papille tient à une conformation anatomique ou à de l'astigmatisme, dans cet examen, dis-je, les contours de

l'image papillaire apparaissent généralement très-nets dans tous les sens. Il est vrai aussi que, dans cet examen, les images produites, l'une par le méridien le plus réfringent et l'autre par le moins réfringent, ne se trouvent pas dans un seul et même plan; la première est plus rapprochée de l'œil examiné que la dernière; mais alors on n'a pas besoin, comme pour l'image droite, de faire subir à son accommodation des oscillations sensibles, afin de s'adapter alternativement pour le méridien vertical et pour l'horizontal. Dans l'image renversée, en effet, la distance des images réelles du diamètre vertical et de l'horizontal est si minime que nous ne pouvons avoir conscience des variations de notre accommodation pour arriver à voir l'un ou l'autre distinctement; aussi dans ce cas, toute la circonférence de la papille nous paraît nette et précise.

Pour ce qui est relatif à l'apparition des vaisseaux dans l'œil astigmate, nous pouvons facilement imiter les conditions qui se présentent ici, en regardant le dessin du fond d'un œil à travers la combinaison d'un verre sphérique et cylindrique à l'image droite et renversée. Dans l'examen à l'image droite, les troncs vasculaires qui se dirigent en haut et en bas semblent ramassés, tandis que, dans l'image renversée, ils semblent sensiblement plus écartés qu'ils ne le sont en réalité. Le même phénomène se produit dans l'œil astigmate et résulte ici encore de l'effet du cylindre imaginaire qui cause l'astigmatisme dans l'œil.

Pour ce qui concerne la détermination *du degré* de l'astigmatisme au moyen de l'ophthalmoscope, nous avons à faire les observations suivantes: Si je regarde l'image de la papille à une certaine distance et à travers la combinaison de verres sus-mentionnée, elle me paraît ovale et à axe vertical; mais si je place sur le cylindre positif $^1/_5$ un cylindre négatif du même foyer, de manière que leurs axes concordent, alors l'action des deux cylindres se neutralise, et je vois la papille naturellement ronde. C'est là un moyen de déterminer directement le degré de l'astigmatisme. Je suppose que, dans un cas donné, je ne sache pas par quel cylindre l'astigmatisme est causé. Je pourrai alors me renseigner en recherchant le cylindre qu'il me faut surajouter pour neutraliser l'effet du premier, c'est-à-dire l'astigmatisme. Il est évident qu'on peut procéder de la même manière pour déterminer directement l'astigmatisme d'un œil. Mais comme il n'est pas possible de juxtaposer le cylindre correcteur à l'œil examiné; comme il faut, au contraire, laisser un certain espace entre le verre et l'œil, les conditions ne se posent pas alors d'une façon aussi simple qu'on aurait été tenté de le croire. Si l'on corrige un astigmatisme myopique par un cylindre concave, la papille ne paraît pourtant pas ronde. En recourant à un pareil verre, les limites du méridien le plus réfringent deviennent, il est vrai, parfaitement précises et nettes, mais la papille paraît cependant encore plus agrandie dans le sens de ce méridien, et cela, parce que le cylindre correcteur concave doit nécessairement occuper un point distant du point nodal de l'œil examiné [1]).

Quant à la correction de l'astigmatisme hypermétropique au moyen d'un cylindre convexe, il résulte de la distance du verre à l'œil un grossissement moindre pour le méridien à courbure *minima* que pour le méridien à courbure *maxima* [2]).

Aussi la forme de la papille persiste-t-elle, en général, malgré la correction de l'astigmatisme au moyen de cylindres; mais les contours en deviennent parfaitement distincts à l'image droite. On fait bien de ne pas négliger l'examen de l'œil astigmate au moyen de cylindres, d'abord parce qu'on se rend ainsi compte de l'action qu'ils produisent, et en second lieu, pour se convaincre qu'on peut, de cette manière,

[1]) Voyez p. 16.
[2]) Voyez p. 16.

déterminer approximativement le degré de l'astigmatisme. En effet, le cylindre qui nous fait voir également nets les contours de la papille, nous donne aussi une idée du degré d'astigmatisme auquel nous avons affaire, si nous tenons compte de la distance à la quelle nous avons placé le cylindre par rapport au point nodal de l'œil examiné, et si nous procédons suivant les règles générales énoncées pour *M* et *H*.

Pour ce qui est de l'image renversée, on cherchera un cylindre qui, surajouté à la lentille destinée à produire l'image, transforme en cercle l'ovale de la papille. C'est ainsi qu'il est possible de conclure du foyer de ce cylindre au degré de l'astigmatisme, si on connaît la distance qui le sépare de l'œil.

Dans l'examen de l'œil astigmate à l'image renversée, il faut tenir compte d'une circonstance particulière. On doit avoir soin de tenir le verre convexe qui produit l'image renversée de telle sorte que l'axe du verre concorde avec celui de l'œil examiné. Toute inclinaison de la lentille produit nécessairement un astigmatisme. Si l'on fait basculer cette lentille autour de son axe vertical, elle agit avec un plus grand pouvoir réfringent dans son méridien horizontal que dans le vertical, et l'image renversée d'une papille ronde projetée à travers une lentille tenue de cette manière se montrera sous forme d'un ovale à grand axe vertical, et cet axe sera dirigé horizontalement, si l'on fait basculer la lentille horizontalement. On peut donc, par une inclinaison de la lentille, simuler un astigmatisme qui n'existe pas en réalité, et augmenter ou diminuer, ou même masquer, ou enfin transformer un astigmatisme qui se présente dans l'œil examiné."

E. DE LA DÉTERMINATION DES DIMENSIONS EN PROFONDEUR DU FOND DE L'ŒIL.

„Une des plus belles applications que permet de faire la détermination de la réfraction au moyen de l'examen ophthalmoscopique *à l'image droite*, c'est la mensuration de l'écartement d'objets placés à différentes distances dans la profondeur de l'œil. On peut, de cette manière, mesurer la profondeur d'une excavation de la papille, ainsi que son élévation au dessus du niveau de la rétine. Il en est de même pour l'épaisseur d'exsudats choroïdiens et l'existence d'opacités profondes du corps vitré, qu'on peut ainsi exprimer en chiffres. Si les milieux sont parfaitement transparents, on peut, avec le miroir, déterminer la réfraction aux bords et dans la profondeur de l'excavation, et calculer alors à quelle longueur d'axe correspond la valeur de réfraction trouvée dans l'un et l'autre examen. La différence entre ces longueurs exprime le chiffre de la profondeur de l'excavation. On peut de la même manière calculer, d'après la réfraction, la hauteur d'une papille gonflée dont la base se perd au niveau de la rétine, et celle de certains exsudats choroïdiens. On procède de même pour connaître l'emplacement d'opacités profondes du corps vitré, en calculant la réfraction de l'œil et celle qu'il présenterait si la rétine occupait la place de l'opacité. La comparaison nous donne alors l'écartement de l'opacité à la rétine.

Quelques exemples feront mieux comprendre ces faits:

Dans un cas de glaucome, la réfraction au bord de la papille est $H^1/_{14}$; au fond de l'exavation $M^1/_{12}$. Avec $H^1/_{14}$ l'axe optique mesure 0,74 mm. *de moins* que celui de l'œil emmétrope et schématique; avec $M^1/_{12}$ 0,97 mm. *de plus* que ce même axe. Si nous additionnons ces deux valeurs, nous trouvons l'expression qui donne la profondeur de l'excavation. Celle-ci mesure donc $0,74 + 0,97 = 1,7$ mm.

Chez un individu hypermétrope, avec une excavation glaucomateuse des plus prononcées, le miroir montre la réfraction au bord de la papille $H^1/_4$, au fond de celle-ci égale à l'emmétropie..

La longueur de l'œil schématique (emmétrope) mesure 22,231 mm., si nous rapetissons cet axe de 2,3 mm., il sera égal à celui d'un œil avec $H^1/_4$. Comme c'était là la réfraction pour le bord de la papille, nous sommes autorisés à estimer la profondeur de l'excavation glaucomateuse égale à 2,3, profondeur en réalité considérable. De pareilles excavations sont des plus rares.

Dans un cas de névrite, la hauteur de la papille donne une réfraction $H^1/_6$, la base $= H^1/_{14}$. Si l'on rapetisse l'axe de l'œil emmétrope de 1,6 mm. il présentera $H^1/_6$, tandis qu'il ne faut raccourcir ce même axe que de 0,74 pour avoir un œil avec $H\ ^1/_{14}$. La hauteur de la papille était donc ici = à 1,6 — 0,74 mm. = 0,86 mm.; elle mesurait donc à peu près 0,9 mm.

Si des opacités du corps vitré apparaissent tout-à-fait nettement et distinctement à un myope avec $M^1/_5$, lorsque la distance entre le point nodal de l'œil examiné et celui de l'observateur mesure 2″; mais non lorsque le myope s'éloigne davantage, l'œil observé présenterait $H^1/_3$ (voy. p. 4.), en admettant que la rétine occupe la place des opacités. Si ce même myope ne voit alors distinctement le fond de l'œil en question qu'après avoir corrigé sa *M*, cela démontre que l'œil est emmétrope. Si nous rapetissons un œil emmétrope de 2,9 mm., il prendra la longueur d'un œil avec $H^1/_3$. Par conséquent, dans le cas présent, les opacités signalées se trouvent à 2,9 mm. au devant de la rétine.

L'erreur qui pourrait résulter, dans ce procédé de calcul, des différences qui pourraient exister entre les constantes optiques de l'œil examiné (car dans ce double calcul, on a affaire à *un seul et même* œil, et, par conséquent, aux mêmes constantes optiques), l'erreur, dis-je, serait bien moins importante que si nous voulions, d'après cette méthode, calculer, pendant la vie, la longueur des axes d'yeux *différents* et comparer les valeurs entre elles: ici, les constantes n'ont évidemment pas besoin de concorder.

Fig. 1.

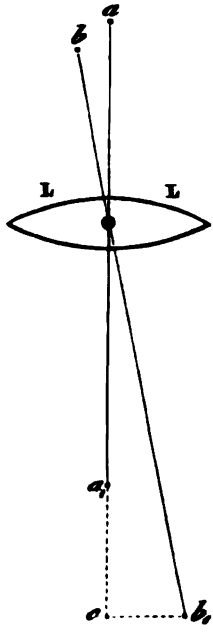

En terminant, nous devons encore faire observer que le grossissement sous lequel nous voyons, par exemple, le bord et le fond d'une excavation de la papille est très-différent. En effet, il dépend et de la réfraction de l'œil, et du mode de correction employé. Les mêmes règles qui ont été données pour le calcul du grossissement dans les divers états de réfraction peuvent servir aussi pour juger du grossissement des diverses parties situées à différentes profondeurs du fond d'un même œil.

L'examen à l'image renversée nous apprend aussi qu'il existe au fond de l'œil des différences de niveau; mais ce mode d'exploration ne permet pas de tirer sur leur valeur numérique des conclusions assez exactes. Si (fig. 1) *a* représente un point du fond d'une excavation glaucomateuse, *b* un point du bord de celle-ci, et si l'on tient la lentille convexe *L* devant l'œil de telle façon que le point *a* soit situé sur son axe principal, l'image de *a* apparaîtra sur un point de l'axe principal en a_1. L'image du point *b* est située sur un axe secondaire de la lentille *L* que nous trouvons en traçant une ligne de *b* à travers le centre de la lentille. L'image b_1 est, sur cette ligne, placée plus loin du centre de la lentille que l'image a_1 parce que le point lumineux *b* en était plus rapproché que le point *a*. Les deux points a_1 et b_1 de l'image renversée ont un écartement latéral déterminé $b_1\ c$.

Si nous déplaçons maintenant latéralement la lentille convexe, nous changeons aussi l'écartement latéral des objets du fond de l'œil qui ne se trouvent pas dans un seul et même plan. *L* représente (fig. 2) la lentille dans sa nouvelle position.

Fig. 2.

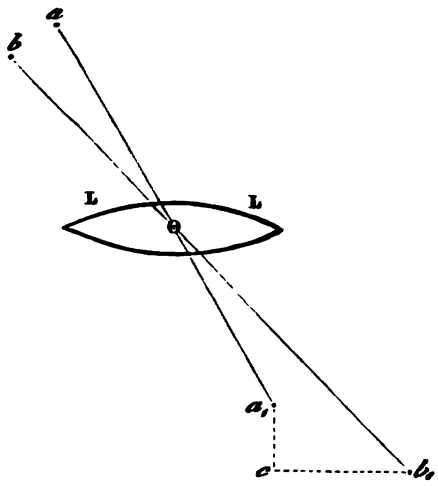

L'image de *a* et *b* est maintenant projetée sur des axes secondaires. Si nous considérons alors l'écartement latéral b_1 *c* des points a_1 b_1 de l'image, nous voyons qu'il a augmenté, et il est évident que cette augmentation sera d'autant plus sensible que nous déplacerons plus latéralement la lentille. En le comparant avec la position initiale (fig. 1), nous voyons que le point b_1 a exécuté une excursion plus grande que le point a_1. C'est maintenant que nous pouvons nous rendre compte du phénomène que présente une papille excavée, si nous exécutons pendant l'examen à l'image renversée des mouvements de latéralité avec le verre convexe. Sur le fond, en apparence stable ou très-peu mobile de la papille, le bord de celle-ci exécute un mouvement de va-et-vient. C'est par ce déplacement réciproque dans les images d'objets situés au fond de l'œil, déplacement appelé *parallactique*, que se révèlent des différences de niveau dans l'examen à l'image renversée. Si la papille est bombée, s'il s'agit d'exsudats choroïdiens proéminents, recouverts par des vaisseaux rétiniens, cette particularité se révèle par la méthode indiquée. Tandis que dans le cas d'excavation, les parties centrales restent relativement en repos, et que la périphérie se meut au devant d'elles; au contraire, dans les cas d'élevure, la partie centrale exécutera nécessairement des excursions plus sensibles que la partie périphérique. Les vaisseaux qui rampent sur le sommet d'une papille gonflée, ou sur le point culminant d'un exsudat choroïdien, se déplaceront latéralement au devant de leurs prolongements qui s'étalent dans le plan de la rétine. De Graefe [1]) pense qu'il ne faut qu'une proéminence de $^1/_8$ mm. pour rendre sensible ce déplacement parallactique.

Le phénomène singulier du déplacement parallactique peut aussi se produire d'une autre manière dans l'astigmatisme irrégulier. Il est intéressant d'observer des cas, où il se rencontre à la fois une excavation *glaucomateuse* par exemple, et un astigmatisme irrégulier. Outre le déplacement du bord de l'excavation relativement au fond de celle-ci, on peut encore observer la manière dont les vaisseaux eux-mêmes de ce fond se déplacent les uns relativement aux autres; la même chose a lieu aussi pour les vaisseaux qui rampent sur le bord de l'excavation."

F. DE LA MICROMÉTRIE DU FOND DE L'OEIL.

„Afin d'être à même d'apprécier la valeur des diverses méthodes tentées pour mesurer des objets du fond de l'œil, il est nécessaire d'exposer clairement les con-

[1]) Voyez: Cohnheim. *Ueber Tuberculose der Choroïdea.* Virchow's Archiv, B. 39, p. 20 des Separatabdruckes.

[2]) Voyez: Van Trigt, *de speculo oculi.*

ditions qui se présentent pendant l'examen à l'image droite et à l'image renversée sur des yeux de réfraction différente. DONDERS[2]) a fait connaître un micromètre destiné à la mensuration d'objets à l'image droite. A l'extrémité antérieure de l'ophthalmoscope EPKENS-DONDERS, qui regarde l'œil observé, se trouve un appareil portant deux pointes qui peuvent se rapprocher et s'éloigner dans un même plan, ce qui permet de lire leur écartement réciproque. Si l'œil examiné s'adapte pour les pointes du micromètre, elles forment une image précise sur la rétine. Que l'observateur place ces pointes de façon que leurs images touchent aux extrémités du diamètre d'un objet à mesurer, il pourra alors calculer par leur écartement la grandeur de l'objet qu'il veut mesurer. Supposons que a représente l'écartement des pointes du micromètre, d la distance connue de cet instrument au centre optique de l'œil, x la grandeur de l'image, f la distance de l'image au centre optique, nous aurons: $a : x = d : f$,

$$\text{par conséquent, } x = \frac{a}{d} : f.$$

Cette équation nous donne donc le diamètre de l'objet à mesurer, si les valeurs a, d et f nous sont connues et si l'œil examiné accommode pour les pointes du micromètre, sa valeur $\frac{a}{d}$ peut, dans chaque cas, être déterminée. Pour ce qui regarde f, elle équivaut, dans l'œil emmétrope, à 15 mm. Mais on ne peut, *en général*, pas donner à f 15 mm. Il nous faut d'abord déterminer la réfraction de l'œil examiné, et calculer ainsi la valeur de f, tout en tenant compte des modifications que l'accommodation peut lui faire subir. Ce calcul est d'autant plus compliqué qu'il nous faut, dans chaque cas particulier, savoir si le vice de réfraction repose sur une anomalie dans la longueur du globe, ou sur une anomalie dans le pouvoir réfringent du système dioptrique. Ce n'est donc qu'en ayant pris pour base les données optiques ordinaires, et après avoir trouvé ainsi la valeur de f que nous serons autorisés à tirer sur la grandeur de l'objet à mesurer une conclusion répondant quelque peu à la réalité. On voit que, même en théorie, cette méthode présente des difficultés sérieuses. Que sera-ce donc en pratique! N'oublions pas d'abord, que si l'œil s'adapte pour les pointes du micromètre, l'observateur est singulièrement gêné par l'étroitesse concomitante de la pupille, et, de plus, comme MEMORSKY[1]) l'a fait remarquer, à l'endroit même qui se présente à l'observateur, c'est-à-dire à la macula, il n'y a, en général, rien à mesurer, puisqu'il ne se rencontre pas là d'objets à contours précis. Enfin, dans les cas nombreux où l'observateur, à cause de l'état de sa réfraction ou de son accommodation[2]), ne peut pas s'adapter pour les pointes du micromètre, il ne saurait être question de mensuration. Il n'apparait, en effet, sur la rétine qu'une image très-diffuse et à peine perceptible des pointes, et les données pour la mensuration manquent alors. Aussi M. VAN TRIGT[3]) ajoute-t il ce qui suit à la description de l'instrument: „On ne saurait se dissimuler que le micromètre ne peut être employé que pour des yeux capables de s'adapter pour la distance du micromètre, et que des difficultés se présentent dans l'examen d'yeux presbytes."

M. SCHNELLER[4]) a tenté de mesurer l'image réelle renversée. Son intention était de placer les pointes du micromètre là où se trouve l'image renversée, de mesurer ainsi directement certaines parties de l'image renversée, et, en tenant compte des

[1]) Archiv für Ophthalmologie. XI, 2, p. 91.

[2]) Et bien plus souvent encore à cause du degré d'acuité visuelle des personnes atteintes de maladies du fond de l'œil. *(L. W.)*

[3]) Voyez: SCHAUENBURG, *der Augenspiegel*; p. 26.

[4]) *Ein Micrometer am Augenspiegel*; Archiv für Ophthalmologie, III, 2, p. 151.

données nécessaires, de tirer une conclusion sur la grandeur de l'objet même. Au lieu des pointes du micromètre, on pourrait, comme l'a indiqué M. Schneller, employer une plaque de verre à surfaces planes et munie d'une échelle. C'est cela, du reste, que M. Liebreich [1]) a imité en ajoutant un disque divisé en millimètres au statif de son ophthalmoscope, afin qu'il pût servir aux mensurations micrométriques. Pour que de semblables appareils pussent donner des résultats de quelque exactitude, ils devraient remplir les données théoriques suivantes :

1° Dans chaque cas particulier, il faudrait déterminer exactement l'état de la réfraction (au besoin aussi celui de l'accommodation) et d'après le résultat obtenu, d'après le pouvoir réfringent de la lentille, ainsi que d'après la distance de son centre au centre optique de l'œil, il faudrait calculer la position de l'image renversée. C'est juste en cet endroit qu'on devrait alors placer le micromètre. Mais en agissant ainsi, on aurait encore fait peu de chose. Afin de pouvoir tirer de la grandeur de l'image renversée une conclusion sur la grandeur de l'objet du fond de l'œil qu'on veut mesurer, il faudrait:

2° Calculer la position du *centre optique* du système composé de la lentille convexe et de l'œil. Dans ce but, ainsi que pour d'autres calculs, il importe de savoir, si l'anomalie de réfraction à laquelle on a affaire est une véritable anomalie de réfraction, ou si elle repose sur une longueur anormale de l'axe. Au cas où l'on ne pourrait remplir toutes ces conditions, il ne saurait être question d'une mensuration des objets du fond de l'œil. Le travailleur consciencieux qui tient compte de toutes les exigences de la micrométrie doit avouer que cet art est encore dans l'enfance[2]).“

[1]) *Archiv für Ophthalmologie*. VII, 2, p. 134.

[2]) M. Memorsky (Archiv für Ophthalmologie (XI, A 2, S. 95) blâme très-sérieusement et avec raison l'imperfection de la mensuration de M. Schneller. Il faut pourtant avouer que l'idée de mesurer des différences dans le diamètre des vaisseaux sur un même œil et avec un grossissement constant était bien justifiée; il est à regretter seulement que M. Schneller n'ait pas pris la précaution de paralyser l'accommodation par l'atropine, et de fixer avec plus de soin l'œil, la lentille et le micromètre. Mais que faut-il penser de la naïveté de son imitateur qui a voulu avec son micromètre mesurer la grandeur de la papille, de la macula ainsi que leur distance réciproque, et tout cela d'un œil à l'autre, afin de faire une „topographie“ (!!) du fond de l'œil? *(L. W.)*

ARTICLE II.

DES MILIEUX RÉFRINGENTS DE L'OEIL.

Tout examen ophthalmoscopique consciencieux doit commencer par l'exploration des milieux de l'œil. Nous débuterons donc par l'exposé de cette partie de l'examen du fond de l'œil. Nous avons à cœur d'insister sur la nécessité absolue de procéder à cet examen avec un miroir à faible éclairage. Les instruments qui servent le mieux à cet objet sont: l'ophthalmoscope à trois plaques de M. Helmholtz que M. Ed. de Jaeger, en le modifiant, a incorporé au sien, et le miroir plan de Coccius. S'agit-il d'opacités très-fines des milieux, elles sont noyées en quelque sorte dans la quantité de lumière réfléchie qu'on reçoit en employant un ophthalmoscope à éclairage intense, tel qu'un miroir concave.

La teinte noirâtre que présentent ordinairement les opacités des milieux, tient à l'exclusion d'une certaine quantité de rayons lumineux, et pour ainsi dire, à une action de contraste. Ce n'est que lorsque l'opacité occupe quelque étendue et présente une épaisseur telle qu'elle puisse refléter elle-même une partie de la lumière envoyée par le miroir qu'il devient possible de juger de sa coloration propre. On rencontre même des opacités, comme cela a lieu pour les cristaux de cholestérine, qui peuvent réfléchir la lumière avec beaucoup d'éclat.

Nous avons dit que l'exploration des milieux de l'œil devait, de toute nécessité, précéder celle du fond de cet organe; cela est indispensable, en effet, non-seulement pour constater la présence d'opacités, leur siége et leur étendue, mais aussi pour contrôler l'influence qu'un défaut de transparence peut exercer sur l'image du fond de l'œil, et afin de ne pas croire, comme cela arrive si facilement, à un trouble nuageux de la rétine, lorsque de très-fines opacités occupent une partie plus ou moins considérable du corps vitré. Nous ne pouvons évidemment pas, dans un traité des maladies du fond de l'œil, passer en revue les opacités nombreuses qui peuvent siéger dans les différents milieux, tels que la cornée, l'humeur aqueuse, le cristallin et le corps vitré. Seul, ce dernier fixera quelque temps notre attention. Quant aux opacités des autres milieux réfringents, elles ne seront envisagées ici qu'au point de vue du diagnostic différentiel de leur siége.

A. OPACITÉS DE LA CORNÉE.

Abstraction faite du diagnostic des facettes de la cornée et du kératocône avec un miroir à faible éclairage, les altérations de structure de cette membrane sont plus avantageusement étudiées à l'éclairage oblique. Nous n'insisterons donc que sur une affection dont la détermination exacte du siége peut présenter quelque difficulté dans ces deux modes d'examen. Nous voulons parler des dépôts sur la membrane de DESCEMET dans les cas d'iritis ou d'irido-choroïdite séreuse. Lorsque ce sont des opacités extrêmement fines, il peut se faire qu'à l'éclairage oblique, si on n'a pas recours à un grossissement considérable, elles échappent absolument à l'observation. Ce n'est alors qu'avec le miroir à éclairage faible qu'on les aperçoit.

Si la cornée présente une transparence parfaite, comme cela arrive au début de ces maladies, on aura alors beaucoup de peine à se convaincre que le pointillé opaque siége sur la face postérieure de la cornée et non pas dans la couche épithéliale antérieure. Pour lever toute difficulté à cet égard, le moyen le plus simple est de dilater la pupille et de mesurer avec le miroir à éclairage faible la distance de l'image réfléchie par la surface cornéenne aux points opaques. Dans le cas où ceux-ci occupent la membrane de Descemet, il est aisé de concevoir qu'ils siégent sur un plan postérieur à celui qui est occupé par l'image de la flamme. En portant la flamme sur différents points de la cornée, il sera facile de voir si les opacités occupent la surface antérieure de la cornée et si elles sont situées sur le même plan que le reflet. En même temps, l'irrégularité constatée dans le reflet de la cornée montrera que cette membrane a perdu, à l'endroit des points opaques, son poli habituel, ce qui n'a généralement pas lieu pour les dépôts de la membrane de Descemet.

D'après MM. MAUTHNER [1]) et DE HASNER [2]) l'examen de la cornée sous l'eau, avec l'orthoscope de ZERMAK, serait très-propre pour le diagnostic non-seulement du siége des opacités, mais aussi de leur épaisseur et de leur procidence dans la chambre antérieure, lorsqu'elles sont placées sur la membrane de Descemet. Malheureusement, on n'a pas toujours à sa disposition un instrument convenable et un malade assez docile.

B. OPACITÉS DU CRISTALLIN.

Les figures 3, 4, etc. jusqu'à 19, (pl. I à III) de l'*Atlas*, ainsi que les observations qui s'y rattachent, nous dispensent d'entrer dans de grands détails sur les opacités si nombreuses et si variées du cristallin. L'étude du siége exact d'un trouble dans la transparence du cristallin fixera seule notre attention. Pour cela deux moyens principaux sont à notre disposition:

a) Le premier consiste à contrôler lorsqu'un des yeux (celui de l'observé ou de l'observateur) se meut, le mouvement parallactique (voy. p. 30) que les opacités exécutent, relativement au plan de l'iris, ou en d'autres termes, au bord pupillaire. Plus

[1]) *Lehrbuch der Ophthalmoscopie;* p. 138.
[2]) *Prager Vierteljahrsschrift;* Bd. 32, p. 166.

les opacités sont rapprochées du champ pupillaire, moins est considérable l'excursion qu'elles exécutent lorsque l'œil observé se déplace latéralement. Au contraire, plus elles sont rapprochées de la cristalloïde postérieure, et surtout du pôle cristallinien postérieur, plus est prononcé le mouvement parallactique. Ce déplacement par rapport au bord pupillaire suffit ordinairement pour nous renseigner sur le siége exact d'opacités occupant les masses corticales antérieures, nucléaires et les couches postérieures du cristallin.

b) Les reflets capsulaires, antérieurs et postérieurs, seront utilement employés lorsqu'il s'agira de savoir si une opacité est superposée à la cristalloïde, soit qu'elle proémine dans la chambre antérieure, soit qu'elle avance dans le corps vitré. Pour ce qui concerne l'étude des dépôts sur la capsule antérieure (pl. I, fig. 1 et 2), le reflet diffus que donnent la capsule et les masses corticales, quand le sujet n'est plus jeune et quand on a soin de laisser tomber obliquement la lumière dans l'œil, ce reflet, dis-je, suffit pour nous renseigner à cet égard, et l'on peut alors négliger la recherche de l'image capsulaire antérieure, difficile du reste à obtenir.

S'agit-il, au contraire, de dépôts sur la surface convexe de la capsule postérieure, il sera dès lors indispensable d'obtenir un reflet précis de la capsule postérieure qui agit en qualité de miroir concave. Voici comment M. Mauthner, dans son excellent traité d'ophthalmoscopie (p. 167) s'exprime sur la valeur de ces reflets que Purkinje a découverts, et que Sanson a le premier employés pour le diagnostic de la cataracte.

„La capsule antérieure est convexe en avant, la capsule postérieure, autrement dit la fossette hyaloïde du corps vitré, est concave en avant. La première donne de tous les objets lumineux des images analogues à celles des miroirs convexes, la seconde des images analogues à celles d'un miroir concave. Un miroir convexe, on le sait, fournit de tous les objets situés à une distance positive et déterminée des images droites et rapetissées; un miroir concave, quand les objets lumineux sont placés au-delà de son centre de courbure (ce qui a toujours lieu dans la circonstance présente), donne de ces objets des images réelles et renversées. Par conséquent, le cristallin donne de chaque objet lumineux deux images réfléchies et sensiblement rapetissées à cause de la très-forte courbure des surfaces réfléchissantes. L'intensité du reflet est faible; car la différence entre l'indice de réfraction de l'humeur aqueuse et celui du cristallin d'une part, entre celui de cet organe et celui du corps vitré d'autre part, est relativement faible; aussi la lumière, en passant d'un milieu dans l'autre, ne subit-elle pas de réflexion très-intense. Pourtant ces images sont perceptibles. C'est sans la moindre difficulté qu'on voit l'image réfléchie de la capsule postérieure; il est moins facile d'apercevoir celle de la capsule antérieure. Cela tient au reflet de la cornée qui, elle aussi, projette, à la façon des miroirs convexes, des images rapetissées d'objets lumineux. Cette dernière image est très-intense, à cause de la différence sensible qui existe entre l'indice de réfraction de l'humeur aqueuse et celui de l'air."

„Pour apercevoir l'image de la capsule antérieure qui est rapprochée de celle de la cornée, il ne faut pas laisser tomber la lumière directement, mais obliquement dans l'œil qu'on observe et y regarder en sens opposé. L'image de la capsule antérieure apparait alors sous forme d'un reflet faible et diffus entre l'image de la cornée et celle de la capsule postérieure. Cette dernière est toujours facile à trouver tant que le cristallin n'a pas perdu sa transparence. Si l'on tient, par exemple, une flamme en bas, l'image réfléchie par la cornée apparait près du bord inférieur de cette membrane, derrière elle on verra, mais non toujours distinctement, l'image de la capsule antérieure. Celle de la capsule postérieure sera, au contraire, placée en haut, attendu que la lumière qui part de la flamme en ligne droite arrive sur la partie supérieure de la

capsule postérieure, après avoir traversé le segment inférieur de la cornée. Si l'on fait subir à la flamme un mouvement d'ascension, l'image cornéenne remonte, celle de la capsule descend. Cette marche en sens inverse, relativement au reflet de la cornée, la fait donc aussi reconnaître. On produit plus aisément les images capsulaires en se servant de l'éclairage oblique, ou bien en projetant, soit avec un miroir plan étamé, soit avec un miroir concave, de la lumière dans l'œil et en regardant à côté de l'instrument les surfaces éclairées."

„Pour l'examen du cristallin lui-même, l'image de la capsule postérieure est de la plus haute importance. S'il existe une opacité dans cet organe, l'image disparaîtra complètement ou deviendra incertaine, la source lumineuse occupant d'ailleurs une position déterminée. Mais si une opacité est située dans le corps vitré et juxtaposée au cristallin, l'image de la capsule postérieure, non-seulement persistera, mais encore ressortira avec plus de clarté et de précision, parce que la surface concave du miroir, étamée en quelque sorte par l'opacité, réfléchira bien plus la lumière que les parties avoisinantes et transparentes. De là ressort jusqu'à l'évidence l'importance de l'examen de l'image capsulaire postérieure pour le diagnostic différentiel d'opacités situées profondément, afin de savoir si elles occupent les couches postérieures du cristallin ou la partie antérieure du corps vitré adossée à cet organe."

„L'examen de l'image capsulaire postérieure a un rôle non moins important dans le diagnostic des opacités diffuses de la lentille; en effet, tandis que, dans ce cas, l'image de la capsule antérieure ressort de toute part avec netteté, celle de la capsule postérieure paraît, en général, diffuse ou n'apparaît même pas du tout."

Dans certains cas d'opacités diffuses, j'ai observé un caractère propre à l'image capsulaire postérieure. Elle prend alors une teinte rouge de sang, et cette coloration permet de conclure avec exactitude à une opacité diffuse de la lentille. Lorsque les rayons qui émanent d'une source lumineuse ont à pénétrer dans un milieu trouble, c'est de préférence la lumière rouge qui le traverse. C'est pour cela que nous voyons le soleil levant rouge, parce que ses rayons ont à traverser ici une couche épaisse de l'athmosphère qui joue le rôle de milieu trouble. Pour la même raison, le reflet capsulaire postérieur parait rouge dans les cas d'opacités diffuses du cristallin. Du reste, quand ce reflet perd de sa netteté, il prend aussi le plus souvent une faible teinte rougeâtre. Au contraire, l'image de la capsule antérieure ne change jamais de couleur."

„Les reflets de la capsule servent, en outre, à nous renseigner sur la question de savoir si le système lenticulaire se trouve ou non dans le champ pupillaire. Dans les cas douteux c'est l'exploration des reflets et le résultat possitif ou négatif de l'examen qui décide de la présence ou de l'absence de la lentille dans le champ de la pupille."

Qu'on veuille bien ne pas croire que l'étude exacte du siége des opacités cristalliniennes, de leur conformation et de leur étendue, ne soit autre chose qu'un étallage superflu de soins méticuleux apportés à l'exploration. Cette étude a pour but de s'occuper de trois points essentiels aussi importants pour la pratique que pour la science et qui sont:

1° De savoir si un affaiblissement de la vue a pour point de départ un défaut partiel de la transparence du cristallin, ou si la diminution de l'acuité, indépendamment d'une imperfection de transparence cristallinienne, ne tient pas à une anomalie de réfraction ou bien à une altération soit du fond de l'œil, soit du centre d'élaboration de l'impression lumineuse.

2° De s'assurer si la disposition et la conformation des opacités du cristallin peuvent faire prédire une marche progressive plus ou moins rapide de la transformation cataracteuse du cristallin.

3° De savoir si certains troubles de transparence de cet organe sont sujets à se dissiper spontanément ou sous l'influence d'un traitement approprié.

1° Le siége d'opacités cristalliniennes légères peut à lui-seul indiquer si elles exerceront ou non une influence sur l'acuité visuelle. Il est bien entendu que la couronne de petites opacités radiées des couches corticales, placée à quelque distance de la cristalloïde autour de l'équateur du cristallin (et connue sous le nom d'arc sénile d'Ammon) n'influencera nullement la vue, à condition que les stries radiées n'atteignent pas les pôles du cristallin. Au contraire, quelques opacités diffuses, quelques stries étroites mais très-diaphanes, occupant le milieu du champ pupillaire, expliqueront un abaissement plus ou moins sensible de l'acuité visuelle, si l'on tient compte de l'étroitesse de la pupille chez les personnes âgées.

A part l'exclusion d'un nombre considérable de rayons lumineux et la diffusion de ceux qui pénètrent dans l'œil et obscurcissent les images rétiniennes, ces opacités centrales peuvent déterminer un autre trouble visuel, en causant un *astigmatisme irrégulier* plus ou moins prononcé.

En se servant pour l'exploration d'un miroir à faible éclairage, on voit quelquefois au début de la transformation cataracteuse, et lorsqu'on peut à peine autrement distinguer quelques stries radiées et opaques, on voit, s'avançant jusqu'aux pôles de la lentille, comme une étoile munie de nombreuses branches, analogue à celles qu'on taille au fond des verres en cristal de Bohème. Ce singulier aspect qui disparait lorsqu'on se sert d'un miroir à éclairage fort, tient à ce que les divers secteurs du cristallin changent de consistance et qu'ils acquièrent, avant de s'opacifier, une distance focale différente.

La diplopie ou la polyopie est une conséquence nécessaire de cet état qu'on peut étudier soi-même sur l'image ophthalmoscopique du malade. On voit les vaisseaux rétiniens s'élargir sensiblement sur divers points, devenir diffus, et, en accommodant avec soin, on les voit se dédoubler, soit en deux branches angulaires, soit en deux rameaux parallèles et tout voisins l'un de l'autre. Un astigmatisme irrégulier très-gênant peut aussi résulter de l'opacité des masses corticales vers l'équateur du cristallin, pendant que le noyau augmente sensiblement de densité comparativement aux couches corticales avoisinantes. La diplopie ou la métamorphopsie (tiraillement des images) sera la conséquence de cet état du cristallin, qui, à l'examen avec un miroir non étamé, se présente sous un aspect semblable à celui de la cataracte zonulaire (v. pl. II, fig. 17).

Autant nous conseillons d'étudier, sur l'image ophthalmoscopique, les effets de l'astigmatisme irrégulier qui précède ou accompagne la transformation cataracteuse, autant nous conseillons aussi de chercher à se rendre compte des troubles qu'apporte à la vue le défaut de transparence du cristallin, et à savoir jusqu'à quel point cette altération influence la perception des détails du fond de l'œil. Changeons ici de miroir; prenons-en, tantôt un à éclairage faible, tantôt un autre à éclairage fort, ainsi que l'abaissement du verre convexe adapté au miroir de Coccius permet de le faire instantanément. Nous pourrons alors étudier les influences d'une dilatation plus ou moins grande de la pupille sur la vision et nous renseigner sur la justesse de cette observation du malade qui trouve une augmentation dans la netteté de sa vision, quand la dilatation de sa pupille est celle qui correspond au moment du crépuscule. C'est précisément cette plus grande facilité qu'on a pour apercevoir les détails du fond de l'œil avec un miroir à éclairage faible, qui doit engager à con-

seiller les instillations palliatives d'atropine, d'autant mieux que le sujet est plus avancé en âge, et que la fraction restante de l'amplitude d'accommodation est plus faible.

2° Dans mon traité général (t. II, p. 157, 2e édition), j'ai insisté sur la nécessité qu'il y avait à ménager le malade en lui annonçant un défaut de transparence du cristallin. Combien de personnes, en effet, auxquelles on déclare qu'elles sont menacées de cataracte, tandis qu'elles présentent simplement une métamorphose régressive des couches corticales et équatoriales du cristallin, ne devant pas du tout envahir les parties de cet organe essentiel à la vision!

Après avoir constaté un défaut dans la transparence du cristallin, après avoir établi la part qui lui revient dans la diminution de la vue qu'accuse le malade, il reste encore un point capital à envisager, c'est celui qui consiste à se prononcer devant le malade sur l'existence réelle d'une *„cataracte commençante“*.

Un individu ayant dépassé la cinquantaine (non jeune par conséquent, et non atteint de choroïdite), se présenterait avec une opacité des masses corticales (comme dans la fig. 9, pl. II) qu'il ne vaudrait guère la peine d'appeler son attention sur ce point, d'autant plus qu'il ne s'en apercevrait pas lui même, cette opacité ne diminuant en rien son acuité visuelle, comme il arrive pour l'arc cristallinien sénile. Mais la menace d'une opacité progressive du cristallin est imminente, quand les stries radiées qui composent ce cercle s'élargissent vers leur base et s'avancent en grand nombre vers les pôles du cristallin (fig. 12, pl. II).

L'expérience a montré, d'autre part, que la marche de la transformation cataracteuse est bien moins rapide, si un tiers ou la moitié du cristallin (fig. 10 et fig. 13, pl. II) est exempte de ces prolongements radiés qui vont jusqu'au pôles antérieur et postérieur. Au contraire, l'évolution cataracteuse est, en général, bien plus prompte, lorsque, en dehors de l'anneau des opacités corticales et équatoriales, il se forme des opacités disséminées par petites plaques entre les stries, ou lorsque les stries radiées qui avancent vers les pôles communiquent au moyen de branches intermédiaires (fig. 5, pl. I). La marche est également rapide si une opacité diffuse vient envahir les parties laissées libres entre les émanations radiées du cercle sénile, ou si des opacités en forme étoilée (indiquant les secteurs) se présentent vers le pôle antérieur du cristallin (fig. 14, pl. II. représente un cas exceptionnel).

Un signe particulier qui annonce aussi une marche accélérée dans la transformation cataracteuse du cristallin, consiste en ce que les opacités commencent à se montrer dans les couches sous-jacentes à la capsule. Depuis les recherches de M. Foerster, on sait que la cataracte sénile débute par les couches corticales et équatoriales intermédiaires au noyau et à la capsule, et qu'elle ne tend à envahir les couches sous-capsulaires qu'à une époque avancée de la phakomalacie. Une fois la pupille dilatée, si, dans un œil, on peut voir le bord du cristallin en regardant très-obliquement, on constatera facilement que l'arc sénile est à la distance d'un $^1/_2$ à 1 millim. au moins des bords du cristallin, et, par suite de la réflexion de la lumière, ces bords se dessineront sous la forme d'une ligne arquée noire. Pour peu que de cet arc partent des émanations radiées qui s'avancent jusq'au bord même du cristallin, et si l'on constate en même temps que les stries radiées qui s'étendent de l'arc atteignent la cristalloïde antérieure et tombent sur le même plan que le bord pupillaire, on pourra dès lors admettre une marche assez rapide de l'opacité.

On sait que l'âge exerce une influence manifeste sur cette marche de la transformation cataracteuse. Plus un sujet est âgé, plus la transformation en question débute près du noyau dans les masses corticales perinucléaires et plus elle porte

les caractères anatomiques de la phacosclérose; la marche est lente dans ce cas. Au contraire, plus un sujet est jeune, plus la transformation cataracteuse tend à débuter par les couches sous-capsulaires et affecte alors les caractères de la phacomalacie. Dans ce cas, la marche est rapide.

3° Une question non moins importante à résoudre consiste à savoir quelles sont les opacités susceptibles de disparaître. L'observation clinique a démontré la possibilité de la disparition de certains troubles de transparence du cristallin consécutifs à l'irido-choroïdite. A la pl. II, fig. 9, se trouve représenté un cas où une opacité, assez semblable à un arc sénile du cristallin, et qui s'était développée dans le cours d'une choroïdite chronique, disparut complètement en quelques années.

Il est également avéré, au point de vue clinique, que les opacités du cristallin consécutives à une lésion peu étendue de la cristalloïde peuvent disparaître complètement. Pareille chose arrive d'autant plus facilement que la blessure de la capsule antérieure étant plus circonscrite, la couche épithéliale seule a été le siége du trouble et que les couches sous-capsulaires y ont moins participé.

Il n'en est pas de même pour les cas dans lesquels une grande soustraction d'eau à la masse du sang a été le point de départ de la transformation cataracteuse; nous voulons parler de la cataracte diabétique. Dans ces cas, les faits de guérison sont bien moins établis. Si une pareille altération nutritive du cristallin peut rétrograder par le moyen d'une cure appropriée (eaux de Karlsbad), on ne saurait espérer une pareille terminaison qu'au moment où le défaut de transparence ne résulte pas encore d'une destruction des éléments fibrillaires, mais seulement d'une dissociation de ces derniers par la production de vacuoles.

Les cataractes séniles, nucléaires et corticales, sont les formes d'opacités les moins sujettes à rétrograder. Nous envisageons ici la transformation cataracteuse comme „une forme de gangrène avec ses deux variétés, la gangrène sèche et la gangrène humide". Dans quelques cas on peut constater une diminution de l'opacité (voy. pl. II, fig. 14) et une amélioration consécutive de la vue. Cela peut exclusivement tenir à un changement dans la densité des divers secteurs du cristallin, densité qui, comme nous l'avons vu, joue ici un rôle capital. Par suite de la déperdition d'eau survenue, les masses opaques et émulsionnées du cristallin se ratatinent et diminuent de volume; c'est ainsi que peut se produire un véritable fendillement de la substance cristallinienne sclérosée, et une amélioration très-sensible de la vue peut en être la conséquence immédiate. Les cristallins atteints de cataracte sénile peuvent donc présenter une simple réduction de l'opacité, avec laquelle coïncide une augmentation de l'acuité visuelle, *sans que pour cela la marche de leur transformation cataracteuse cesse d'être progressive.*

Que penser alors des prétendues cures médicales de la cataracte, quand on sait sur quels changements anatomiques repose le défaut de transparence de cet organe? Ici le défaut de transparence est synonyme de destruction avec mort de l'élément anatomique. Les moyens employés doivent tendre par conséquent à provoquer simplement l'élimination (ce qu'on fait par l'opération) ou à déterminer la résorption du cristallin par un traumatisme [1]).

[1]) Si les connaissances anatomo-pathologiques étaient plus répandues, les imposteurs n'auraient pas si beau jeu de la crédulité publique avec leurs prétendues guérisons médicales de la cataracte, et l'on ne trouverait pas tant de médecins disposés à essayer de semblables médicaments. Quant à celui qui avance un fait aussi extraordinaire que la résorption complète d'un organe tel que le cristallin ou sa réproduction totale, au moyen de médicaments particuliers, n'est-on pas en droit d'exiger de lui qu'il confirme une pareille assertion par des données scientifiques réelles? A-t-on pu jusqu'à présent

C. OPACITÉS DU CORPS VITRÉ.

De même que *l'anatomie pathologique* de la cornée a été appelée à soulever et à résoudre de graves questions de pathologie générale, de même aussi celle du corps vitré nous paraît propre à jouer un rôle analogue. Ce milieu privé de vaisseaux et de nerfs recevant ses matériaux de nutrition par voie d'endosmose, est très apte à montrer dans son tissu délicat les phénomènes de l'irritation inflammatoire, qui se révèlent par la migration de cellules, par la prolifération cellulaire et la génération de tissus homéomorphes. On peut ainsi suivre pas à pas, sur le vivant et sur la tablette du microscope, ces évolutions pathologiques.

Si de semblables études n'ont pas encore fourni des résultats très-satisfaisants, il faut en chercher la cause en ce fait que l'étude microscopique est ici hérissée de nombreuses difficultés. En effet, ne sommes-nous pas encore actuellement en discussion sur la structure anatomique du corps vitré, et combien sont encore plus discutables les résultats que fournissent la clinique et les expériences pratiquées sur les animaux!

A l'état normal, le corps vitré renferme deux espèces principales de cellules: 1° des cellules fusiformes ou étoilées à trois ou cinq prolongements qui en s'anastomosant les uns avec les autres constituent la trame cellulaire de ce milieu (Virchow, O. Weber). Ces cellules à contenu finement granulé renferment deux à trois noyaux; une partie d'entre elles ont leurs émanations garnies de petites vésicules transparentes. 2° des cellules physaliphores qui contiennent une vésicule sphérique très-transparente et laissant à peine place à une petite quantité de substance grumeuse et à un ou deux noyaux. Un certain nombre de ces cellules physaliphores sont munies de prolongements. La transition entre ces dernières et les cellules étoilées dont les prolongements sont garnis de vésicules translucides semble un fait avéré. Les cellules de ce second groupe constituent les éléments mucipares du corps vitré (Iwanoff), elles jouissent toutes dans leurs prolongements d'un mouvement contractile très-prononcé et capable de déplacer le contenu de la cellule. Les travaux récents de MM. Henle et Iwanoff ne permettent plus d'admettre l'existence de la membrane hyaloïde ainsi que la présence d'une couche épithéliale sus-jacente. A l'état frais, le contour de ces cellules épithéliales (d'un diamètre de 0,012 millim. à 0,02 millim.) serait à peine perceptible; elles seraient finement granulées, rondes ou polygonales à angles émoussés (Valentin, Ritter).

Au point de vue clinique, la possibilité d'une *inflammation aiguë et chronique* du corps vitré est admise. L'ophthalmoscope et le microscope arriveront à décider dans les expériences instituées sur les animaux, si l'inflammation suppurative repose de prime abord sur une irritation de l'élément cellulaire qui engendre la nucléation et la prolifération, ou si la présence des éléments du pus est simplement due à une migration des leucocythes dans ce milieu transparent à travers les parois des vaisseaux choroïdiens. Un corps étranger qui a pénétré dans l'humeur vitré provoque

prouver l'absorption du cristallin au moyen du phosphore? A-t-on pu la prouver par l'absence des reflets capsulaires? par des changements dans la position de l'iris, par l'absence absolue du pouvoir accommodateur? et enfin, fait capital, par un changement complet du pouvoir réfringent? Non, au lieu de ces données scientifiques, on s'est contenté de porter à la connaissance de l'Académie de Médecine et du public médical quelques affirmations vagues basées sur les renseignements des malades et sur les „on dit“ de quelques personnes complètement étrangères à l'art.

autour de lui, dans le tissu ambiant, des changements qui, suivant le degré et la durée de l'irritation, se révèlent sous l'aspect de la pyogénèse ou de la prolifération plus ou moins accusée du tissu cellulaire voisin. Le corps étranger provoque la suppuration (hyalitis purulente ou hyalitis chronique), ou bien son enkystement est suivi des phases de la transformation cellulaire régressive (rétraction, décollement de la rétine, phthisie). Il nous paraît difficile d'admettre une troisième forme d'hyalitis, la forme séreuse qui dépendrait exclusivement d'une irritation inflammatoire des éléments cellulaires du corps vitré et s'accuserait par des symptômes glaucomateux (Stilling[1]). En effet, il est presque impossible de démontrer que le rôle secréteur revient ici exclusivement aux éléments cellulaires du corps vitré, sans que l'appareil circulatoire de la choroïde ainsi que ses éléments nerveux et secréteurs y prennent part.

Malheureusement, on ne peut introduire d'emblée un corps étranger dans l'humeur vitrée, car on est forcé de lui faire parcourir un trajet plus ou moins long; si donc ce corps étranger provoque de l'hyalitis suppurative, on verra apparaître des changements morbides, non seulement dans le voisinage du corps étranger, mais d'ordinaire aussi sur le trajet qu'il aura parcouru. L'idée d'une migration des éléments du pus ne pourrait donc que difficilement être exclue avec quelque sûreté.

Nous ne nous arrêterons pas plus longtemps à cette forme de l'inflammation aiguë et suppurative du corps vitré, qui ne rentre pas dans le cadre de ces études afin de nous occuper des formes d'inflammation chronique qui, dans l'exploration ophthalmoscopique, révèlent leur présence par des opacités d'aspect variable. Ces formes d'inflammation chronique, dont le caractère essentiel repose sur la prolifération des éléments cellulaires, avec liquéfaction du milieu, (lorsque la prolifération porte sur les éléments mucipares), peuvent s'observer à la suite de la pénétration d'un corps étranger dans l'œil, mais elles sont bien plus souvent un symptôme de choroïdite ou d'irido-choroïdite chroniques. Un caractère anatomique essentiel de *l'hyalitis chronique*, c'est que le corps vitré, en perdant de sa consistance, peut montrer des éléments cellulaires bien plus distincts et plus accusés sans que, pour cela, à l'exploration directe, ce milieu ait toujours perdu sa transparence normale. En explorant un pareil corps vitré avec le microscope, on y rencontre une foule de cellules grumeuses (fig. 3[2]) de grandeur variable avec un ou plusieurs noyaux. Les plus petites de ces cellules ressemblent beaucoup aux leucocytes (fig. 3 *b*). A part ces cellules rondes, on distingue avec beaucoup de facilité, contrairement à l'état normal, les cellules fusiformes (fig. 3 *c* et fig. 4 *b*.) dont les prolongements sont très-longs et nettement dessinés.

Fig. 3.



S'agit-il d'une irritation inflammatoire ayant duré plus longtemps (séjour d'un corps étranger par exemple), on voit qu'au point où le corps vitré se trouble plus

[1]) *Archiv für Ophthalmologie;* Bd. XIV, A. 2, p. 265.

[2]) La fig. 3 représente les cellules du corps vitré d'un œil énucléé pour menace d'irido-choroïdite sympathique. Ce même œil renferme une masse osseuse qui s'était développée dans la choroïde :

a. petites et moyennes cellules rondes, à contenu grumeux et à un ou plusieurs noyaux.
b. cellules ressemblant aux leucocytes, munies parfois d'un prolongement.
c. cellules fusiformes.

sensiblement, les éléments cellulaires acquièrent une grandeur bien plus considérable (fig. 4*a*[1]). Un grand nombre de cellules étoilées apparaissent distinctement, et leurs prolongements, en s'anastomosant, forment des réseaux à mailles plus ou moins

fig. 4.

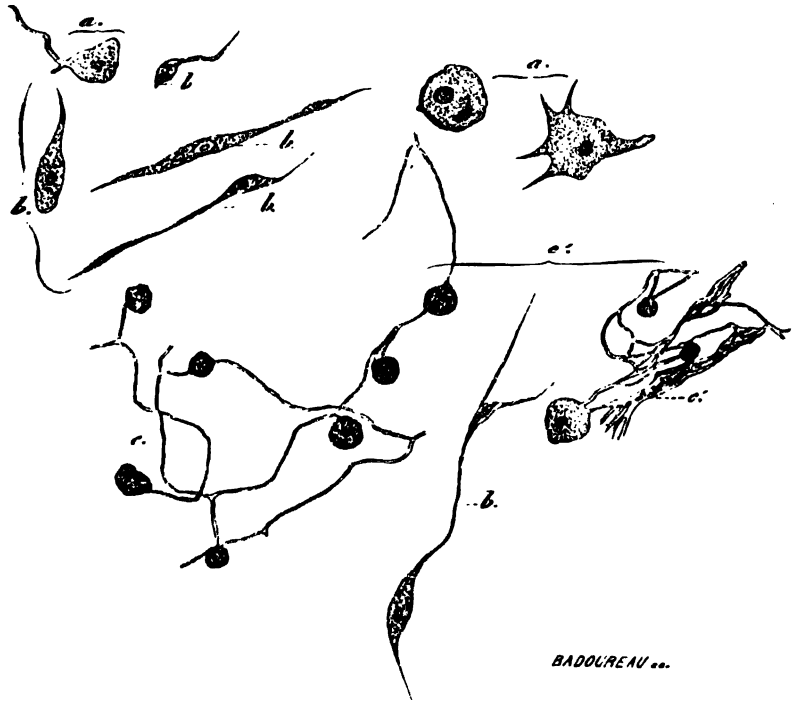

serrées (fig. 4*c*). La prolifération des cellules ne s'arrête pas là; nous trouvons qu'au fur et à mesure que l'irritation inflammatoire se prolonge, elle détermine une véritable transformation de la substance du corps vitré en tissu cellulaire (fig. 4 *c'* et fig. 5[2]). Cette production de tissu nouveau, lorsqu'elle a lieu dans une partie circonscrite de l'humeur vitrée, peut s'arrêter après avoir déterminé l'enkystement d'un corps étranger par exemple. Si, au contraire, elle occupe une étendue considérable, elle sera nécessairement suivie d'une atrophie de l'œil, avec retrait considérable de la coque oculaire provoqué par la rétraction secondaire du tissu cellulaire de nouvelle formation.

fig. 5.



S'il est difficile de reconnaître les maladies aiguës (suppuratives) du corps vitré, le diagnostic d'une affection idiopathique et chronique de l'humeur rétro-cristallinienne

[1]) Corps vitré d'un œil de mineur, dans lequel avaient pénétré, par suite d'explosion, des fragments de schiste; le corps vitré contenait dans sa périphérie plusieurs de ces fragments; à part cela, il était rempli de cellules en voie active de prolifération.

a. cellules rondes à noyau; une grande cellule étoilée.

b. cellules étoilées avec de longs prolongements.

c. cellules rondes dont les prolongements s'anastomosent et qui forment çà et là un réseau à mailles très-serrées (*c'*).

[2]) Tissu cellulaire de nouvelle formation du corps vitré, muni de petits noyaux ronds et de petites cellules fusiformes, provenant d'un œil énucléé (G. H.).

est bien plus embarrassant encore. Ce que nos moyens d'exploration nous permettent seulement de constater, c'est la présence d'opacités affectant les formes les plus diverses dans ce milieu, et son changement de consistance, c'est-à-dire sa liquéfaction. Comme la partie antérieure de la choroïde, le corps ciliaire, véritable matrice de l'humeur vitrée, se soustrait sur le vivant à l'inspection directe, on ne saurait, en présence des altérations sus-mentionnées, s'empêcher de localiser le point de départ du mal bien plutôt dans la choroïde que dans les éléments cellulaires du corps vitré lui-même. Du reste, à cet égard, les recherches anatomo-pathologiques viennent souvent confirmer notre manière de voir. Habituellement donc, c'est à une choroïdite antérieure que nous rapportons les divers troubles du corps vitré, en l'absence d'autres altérations du fond de l'œil, et c'est le traitement de la choroïdite que nous avons l'habitude d'employer en pareil cas.

Nous divisons les opacités du corps vitré en deux grands groupes, à savoir: celles qui résultent d'une *immigration* dans cette humeur de divers éléments, et celles qui proviennent d'une *prolifération* de ses cellules. Dans le premier groupe se rangent 1° les épanchements purulents, sanguins et graisseux, 2° les entozoaires, 3° les corps étrangers. Le second groupe renferme 1° les opacités filamenteuses et membraneuses, 2° la production de nouveaux vaisseaux. C'est en terminant que nous dirons quelques mots des rares altérations congénitales du corps vitré.

Opacité par Immigrations. — 1° *les épanchements purulents* du corps vitré s'observent assez fréquemment à la suite d'irido-choroïdites ou consécutivement à l'introduction d'un corps étranger dans cette humeur. La soudaineté avec laquelle ces sortes „d'hypopions postérieurs“ localisés de préférence dans les couches antéro-inférieures du corps vitré, apparaissent et disparaissent, plaide singulièrement en faveur de leur provenance par migration et contre l'idée d'une prolifération qui demande toujours quelque temps pour s'effectuer. En outre, l'emplacement de ces sortes d'hypopions dans le proche voisinage de la cristalloïde postérieure, qui les rend, après dilatation de la pupille, accessibles à l'examen direct, fait présumer que les riches plexus veineux de la partie antérieure de la choroïde ont livré rapidement passage à un nombre considérable de leucocythes. Il est parfois possible de voir à l'ophthalmoscope qu'une partie restreinte du corps vitré (la portion déclive) montre seule un aspect louche tandis que le restant présente les caractères de la transparence normale; ce qui ne serait guère facile à expliquer, si une prolifération cellulaire s'y était déclarée.

Les épanchements sanguins ont de commun avec les épanchements purulents leur apparition soudaine et leur localisation qui se fait de préférence dans la partie inférieure et antérieure de l'humeur vitrée. Par contre, la disparition des globules rouges épanchés s'effectue avec une lenteur désespérante. En outre, tandis que les épanchements considérables de leucocytes peuvent avoir lieu dans le corps vitré sans que plus tard ni la transparence ni la consistance de ce milieu paraissent avoir subi d'altération, il n'en est plus de même pour des épanchements sanguins de quelque importance. Presque toujours, ils laissent comme trace de leur présence des opacités filamenteuses qui, par la facilité de leur déplacement, révèlent une liquéfaction sensible de l'humeur vitrée. Parfois, la quantité du sang épanché est telle que l'ophthalmoscope ne peut plus éclairer le fond de l'œil, mais que la lumière réfléchie par la surface des masses coagulées révèle la coloration propre de l'épanchement. Nous avons vu des cas, où cette coloration rouge simulait, à s'y méprendre, la teinte d'une partie du fond de l'œil vivement éclairée.

Parmi *les épanchements graisseux*, dans l'humeur vitrée, nous n'avons à nous occuper que de la présence des cristaux de cholestérine qui caractérisent le synchisis

étincelant. Cette affection, assez rare comme élément pathologique essentiel, et avec conservation d'une bonne acuité visuelle, est probablement liée à des troubles fonctionnels du foie (voy. obs. fig. 24). A part cela, elle se rencontre de préférence chez les personnes d'un âge fort avancé (trois fois elle a été observée par nous chez des hommes qui avaient dépassé 80 ans). Lorsqu'on veut se procurer un spectacle ophthalmoscopique vraiment brillant, il faut, dans les cas de synchisis étincelant, explorer successivement les diverses couches du corps vitré à l'image renversée. A cet effet, on éloigne, suivant Knapp, le verre convexe + 2 ou + 3 qui sert pour l'examen, progressivement de l'œil examiné, en ayant soin toutefois de reculer la tête à mesure que ce déplacement a lieu, pour ne pas avoir besoin de faire varier son accommodation. En employant de cette façon un grossissement un peu fort (+ 3 ou 3 1/2), on reçoit dans les cas où, à part la présence des cristaux de cholestérine, le corps vitré a conservé sa transparence habituelle, l'image d'une sphère en cristal dans laquelle se meuvent de larges plaques aux couleurs d'arc-en-ciel les plus variées et les plus brillantes. Les cristaux sont ordinairement répandus dans toute l'étendue du corps vitré, sauf le cas où ils se trouvent fixés à des sortes de membranes (Coccius); mais pendant le repos de l'œil ils se déposent de préférence dans les parties déclives de l'humeur vitrée liquéfiée. Etant pour la plupart très-rapprochés de la cristalloïde postérieure, il est ordinairement possible, après dilatation artificielle de la pupille, de les voir à l'inspection directe sous forme d'une pluie argentée au moment où l'œil se met en mouvement (voy. obs. fig. 24).

2° Les *entozoaires* du corps vitré ont eu, depuis que l'examen ophthalmoscopique est entré dans la pratique, un succès de curiosité que leur importance scientifique et pratique n'aurait pas dû leur valoir. Il paraît qu'une seule fois l'extraction de la larve du tænia, pratiquée par M. de Graefe à travers la cornée (après excision de l'iris et extraction préalable du cristallin), a réussi à préserver quelque peu l'œil d'une perte imminente de la fonction visuelle. Dans tous les autres cas, on s'est contenté d'observer les évolutions de l'animalcule, de représenter les effets de succion sur le corps vitré, ou enfin de faire une tentative d'extraction à travers la sclérotique, ce qui a eu, le plus souvent, pour résultat de déchirer l'hydatide et de hâter la perte de l'œil.

Inutile de donner d'autres détails, sur la présence de cet entozoaire si bien connu, que ceux qui permettent de le différencier d'un décollement partiel de la rétine. C'est le *mouvement propre* de la vésicule bleuâtre que M. O. Becker [1]) a étudié et décrit avec un soin et une patience toute germanique, survenant indépendamment des mouvements que l'œil peut lui communiquer, qui permet d'établir le diagnostic. Du reste, si le cysticerque se trouve depuis peu de temps dans le corps vitré et que sa présence n'ait pas encore été suivie de la formation d'opacités membraneuses étendues, il exécute ses mouvements avec une certaine vivacité, et il faudrait être malheureux pour ne pas assister parfois à la propulsion du cou et de la tête (voy. obs. 83, pl. 18, fig. 83), ce qui ne laisserait naturellement aucun doute sur le diagnostic. Il paraît que M. O. Becker est le seul qui ait signalé la présence de deux cysticerques dans le même œil; l'une des hydatides se trouvait encore sous la rétine et ne fit irruption dans le corps vitré qu'après qu'on eut incisé la sclérotique et la rétine pour l'extraction de l'autre cysticerque.

La présence d'une vésicule dans le corps vitré fut signalée en premier lieu par Coccius [2]) et elle fut reconnue pour la première fois comme cysticerque par de Graefe [3]) qui, depuis, l'a extraite à diverses reprises. Tandis qu'à Berlin cet entozoaire s'observe à peu près une fois sur mille malades, à Paris on ne le rencontre pas

[1]) *Mauthner, Lehrbuch der Ophthalmoscopie;* p. 463.
[2]) *Ueber die Anwendung des Augenspiegels;* Leipzig, 1853, p. 93.
[3]) *Archiv, 1854;* Bd. I, A. 1, p. 457.

une fois sur dix mille. En 1867, M. O. Becker donna la description de quatre cas de cysticerques du fond de l'œil, en ajoutant qu'à son avis ce sont les seuls cas de larves du tænia observés en Autriche dans la partie postérieure du globe de l'œil.

A part le cysticerque, la *filiaria* oculi humani a été observé par Quadri et Mauthner [1]).

3° *Les corps étrangers* qui pénètrent dans l'œil se fixent très-fréquemment dans le corps vitré. La principale raison pour laquelle des paillettes de fer, des éclats de capsule et de pierre, des grains de plomb, etc., se trouvent si facilement dans ce milieu, c'est qu'en pénétrant dans l'œil ils le traversent, et en faisant ricochet contre la sclérotique, retombent dans le corps vitré après avoir dilacéré rétine et choroïde, sans avoir eu assez de force pour traverser ou même pour pénétrer seulement dans l'albuginée (Berlin [2]).

Il faut qu'il ne se soit écoulé que peu de temps après l'accident, pour que l'inspection avec le miroir permette de contrôler la nature du corps vulnérant, car bientôt il est enveloppé d'un nuage qui ne se condense pas seulement autour du corps étranger, mais qui se localise aussi le long de son trajet direct et indirect (par ricochet). Nous sommes porté à croire que, si cette opacité débute avec beaucoup de rapidité, elle tient, comme les expériences sur les animaux nous l'ont montré, à une véritable suppuration circonscrite. Ici très-probablement les corpuscules de pus arrivent par migration des veines de la choroïde, au point où cette membrane a été le plus lésée, et ils suivent la marche que leur a tracée le corps étranger.

Il arrive d'autres fois, comme M. Ed. de Jaeger [3]) l'a observé, que le nuage qui entourait le corps étranger sous forme d'auréole se concentre peu à peu et qu'un enkystement complet résulte de la prolifération des éléments cellulaires voisins. Dans quelques cas rares, cette prolifération reste très-limitée au voisinage du corps étranger et la membrane enveloppante qui se forme autour du corps étranger, un grain de plomb par exemple, est alors si mince qu'il n'est que très-incomplètement soustrait au regard (de Graefe [4]).

L'irritation chronique que peut exercer le corps étranger, d'une part, d'autre part, l'étendue du traumatisme, c'est-à-dire la plus ou moins grande dilacération du tissu et des membranes profondes, décideront, si le séjour du corps étranger dans l'humeur rétro-cristallinienne sera suivi d'une infiltration étendue de ce milieu par des leucocytes, d'irido-choroïdite purulente avec phthisie de l'œil, ou si, l'irritation étant limitée à une partie restreinte de l'humeur vitrée, les effets de réaction qu'occasionne le corps étranger seront enrayés par son enkystement.

Le mode de pénétration du corps étranger, la plus ou moins grande facilité avec laquelle il a pu faire ricochet, permettront de prédire jusqu'à quel point le retrait du tissu de nouvelle formation, dû à la prolifération cellulaire, menace l'œil d'un accident tardif, mais très sérieux, celui du décollement de la rétine.

Opacités par prolifération. — 1° *Les opacités filamenteuses et membraneuses* (voy. pl. III, fig. 22 et 23) se présentent sous les formes les plus variées; elles se localisent de préférence dans les parties déclives du corps vitré et flottent dans

[1]) M. Fano prétend, de son côté, l'avoir observée, mais indépendamment de notre opinion (voy. mon traité, t. II, p. 297). MM. Geissler et Saemisch, en relatant ce fait dans les *Schmit's Jahrbücher*, t. 138, 224, et dans le *Jahresbericht*, III, p. 511, croient aussi qu'il s'agissait simplement d'une artère hyaloïde persistante.

[2]) *Archiv;* Bd. XIII, A. 2, p. 303. Les cas assez rares où le corps étranger se fixe, après avoir traversé l'humeur vitrée, dans la sclérotique, sont relatés dans les observations de de Graefe (*Archiv*, Bd. III, A. 2, p. 347), de Jacobson, (ibidem, Bd. XI, A. 1, p. 132), et dans les nôtres (mon traité, t. II, p. 292).

[3]) *Oestr. Zeitsch. für prakt. Heilk.*, n° 2, 1857.

[4]) *Archiv;* Bd. III, A. 2, p. 343.

cette humeur liquéfiée. En se repliant sur elles-mêmes et en se déployant, elles se montrent souvent sous les aspects les plus étranges. C'est le mode lent de leur apparition et de leur développement révélé par les observations du malade ou mieux encore par les nôtres, qui nous permet de considérer ces opacités comme provenant d'une prolifération des éléments cellulaires du corps vitré et non comme le résultat d'une invasion de cellules qui, à l'instar des épanchements sanguins, frappent l'attention du malade par leur brusque apparition.

C'est surtout dans le cours de l'irido-choroïdite et de la choroïdite antérieure, mais principalement aussi dans les formes de scléro-choroïdite postérieure avec myopie progressive, que l'on est appelé à assister à cette prolifération cellulaire, prolifération qui, lorsqu'elle atteint un développement considérable, menace sérieusement à elle seule la fonction visuelle. D'une part, lorsque le corps vitré a été occupé par de nombreuses opacités filiformes et membraneuses, il est assez rare que l'humeur rétro-cristallinienne reprenne sa transparence parfaite, et permette le retour d'une acuité visuelle satisfaisante. D'un autre côté, le retrait de ces masses cellulaires proliférées menace de détacher la rétine en l'entraînant avec elles. Ce danger est surtout imminent lorsque les filaments et les membranes ne s'élèvent pas franchement en haut, l'œil malade exécutant un mouvement brusque de bas en haut, mais lorsqu'elles sont simplement entraînées à l'instar des branches de plantes aquatiques poussées par le courant et qu'elles retombent tout de suite dans la partie déclive du corps vitré pour se soustraire au regard.

On observe assez rarement un cloisonnement réel d'une partie ou de la totalité de l'humeur vitrée; c'est la seule espèce d'opacités que l'intervention chirurgicale recommandée par de Graefe [1]) et consistant dans la dilacération des membranes pourrait être appelée à attaquer. Du reste, plus on s'est pénétré de l'idée que le corps vitré est un tissu d'une trame parfaitement organisée, quoique extrêmement délicate, plus on hésite à y porter sans un mûr examen des instruments dilacérateurs.

2° Les cas où la prolifération des éléments cellulaires du corps vitré est allée jusqu'à la *production de nouveaux vaisseaux*, sont extrêmement rares. C'est de Ammon [2]) et Coccius [3]) qui ont pour la première fois signalé la production de vaisseaux dans le corps vitré; mais dans ces cas les vaisseaux étaient en connexion intime avec ceux de la rétine et proéminaient dans un corps vitré relativement sain. Wedl [4]) a aussi représenté les vaisseaux du corps vitré comme se continuant en partie avec ceux de la rétine, en partie avec ceux du corps ciliaire. Dans ses expériences sur les animaux, C. O. Weber [5]) a pu provoquer ce développement vasculaire. Nous nous contenterons de renvoyer aux observations curieuses de M. Ed. de Jaeger (pl. XV, fig. 72) et à celle de M. O. Becker [6]) attendu qu'il est pour le moment encore tout-à-fait impossible de rattacher ces écarts pathologiques à des faits cliniques bien avérés. La vascularisation de membranes étendues, développées dans le corps vitré, a été observée, sauf confusion avec un décollement de la rétine, par quelques auteurs (Coccius, O. Becker, de Graefe). Du reste, les examens nécroscopiques ont parfaitement démontré la possibilité d'une pareille vascularisation; ces recherches sont dues principalement à Beck [7]) Schweigger [8]) Arnold Pagenstecher [9]), etc.

[1]) *Archiv für Ophthalmologie*, Bd. IX, A. 2, p. 101.
[2]) *Klinische Darstellungen der Krankheiten des Auges;* pl. XVII, fig. 3 et 6.
[3]) *Ueber Glaucom*, etc., p. 47.
[4]) *Son Atlas*; pl. V, fig. 52 et 54.
[5]) *Archiv für path. Anatomie;* Bd. XVI, p. 410.
[6]) *Bericht über die Augenklinik;* p. 106, et mon traité, t. II, p. 287.
[7]) *Zeitsch. für Ophthalm.;* Bd. IV, p. 98.
[8]) *Archiv für Ophthalm.;* Bd. V, A. 2, p. 227.
[9]) Ibidem; Bd. VII, p. 92.

Il nous reste à dire quelques mots sur de rares anomalies congénitales du corps vitré. MM. Saemisch et Zehender [1]) ont les premiers cité des faits cliniques de persistance de l'artère hyaloïde que Meissner [2]) et Henri Müller [3]) avaient déjà retrouvée dans leurs préparations anatomiques. Depuis lors, quelques autres observations (Toussaint, Stoer, Mooren, Wecker) ont démontré qu'on pouvait, dans quelques cas rares, rencontrer cette anomalie congénitale. Tandis que, dans presque toutes les observations citées et principalement dans celle de M. Zehender, il est avéré que c'était réellement l'artère qui s'était plus ou moins incomplètement oblitérée, et était restée persistante, nous avons eu occasion d'observer un cas où le canal de Cloquet qui avait livré passage à l'artère, avait persisté. Il nous est impossible de dire si cette observation a quelque rapport avec un canal qui doit, à l'état normal, traverser le corps vitré d'arrière en avant (Stilling). Comme c'est la seule observation d'un canal hyaloïdien persistant qui ait été relatée jusqu'à présent, et comme, contrairement à toutes les observations d'artères hyaloïdes persistantes connues jusqu'aujourd'hui, elle s'est rencontrée sur les deux yeux, nous nous permettons de la rapporter en note [4]).

[1]) *Klinische Monatsb. für Augenheilk.;* 1863, p. 258 et 260.
[2]) *Zeitschr. f. rat. Medicin;* 1858, p. 562.
[3]) *Archiv f. Ophthalm.;* Bd. II, A. 2, p. 65.
[4]) M. Barbier, âgé de 55 ans, employé de commerce, ne fut soumis que par hasard à l'examen ophthalmoscopique, lors d'une visite qu'il avait faite à la clinique pour accompagner sa femme. Il nous avait prié de contrôler ses lunettes. A l'aspect extérieur, les yeux ne montrent rien de particulier, ils sont fortement hypermétropes $\left(Hm = \frac{1}{16}\right)$ et présentent $S = \frac{2}{3}$. Avec l'ophthalmoscope, on voit sur les deux yeux un cordon noirâtre qui traverse le corps vitré et se dirige du pôle postérieur du cristallin vers la papille du nerf optique. Ce cordon a des deux côtés une insertion circulaire à la cristalloïde postérieure, est courbé en *S*, et flotte manifestement pendant les mouvements des yeux. Le corps vitré est parfaitement libre d'opacités et le fond de l'œil tout à fait normal, sauf l'insertion du cordon sus-mentionné. Si on examine après dilatation de la pupille et à l'image droite, tout en ayant soin de faire varier son accommodation pour des profondeurs différentes, on reconnaît que le cordon qui traverse le corps vitré possède une épaisseur égale et qu'il offre partout la largeur d'une première branche de l'artère centrale. Pendant cette exploration il se montre parfaitement transparent et muni d'un contour très-délicat, mais très-distinct. Sa transparence ressort surtout lorsqu'on s'adapte pour les couches postérieures du corps vitré, et que le cordon en question se trouve placé devant la section jaune-rougeâtre clair du nerf optique. Il semble alors que le corps vitré est traversé par un tube de verre tordu et très-mince. Au contraire, si la ligne visuelle de l'observateur concorde d'avantage avec l'axe du cordon et si l'œil s'adapte en même temps pour les couches antérieures du corps vitré, on reçoit l'impression d'un ruban noirâtre aplati.

Si on s'adapte pour la papille, le cordon qui traverse le corps vitré gagne alors tellement en transparence qu'il faut une accommodation des plus exactes et une observation très-attentive pour se convaincre que ce cordon transparent s'insère des deux côtés près de la branche descendante interne de l'artère centrale entre elle et le tronc veineux, où elle se perd dans une excavation physiologique à reflet très-éclatant. A l'image renversée et même avec le secours d'un fort grossissement (+ 4) il ne m'a pas été possible, à l'ophthalmoscope fixe, de démontrer d'une façon satisfaisante à mes élèves la connexion de ce cordon avec le nerf optique, tellement il était transparent dans ses parties postérieures. Du reste, à l'éclairage oblique on pouvait aussi se convaincre qu'une pareille transparence existait dans la partie antérieure. Pendant cet examen, l'insertion du cordon ne se révélait que par une augmentation du reflet de la capsule postérieure; le cordon ne dénotait sa présence même après dilatation complète de la pupille, que sous forme d'un filet étroit et indistinct qui ne se montrait que pendant les mouvements de l'œil; il réfléchissait la lumière comme la capsule postérieure, mais moins fort qu'elle, et se soustrayait au regard à une courte distance du cristallin.

APPENDICE.

DÉCOLLEMENT DU CORPS VITRÉ D'AVEC LA RÉTINE.

En terminant la description des opacités du corps vitré, nous ne saurions passer sous silence une altération morbide de ce milieu, qui, elle aussi, paraît se révéler au point de vue clinique par une forme particulière d'opacité qu'elle provoque. M. Iwanoff [1]) est le premier qui ait signalé dans ses recherches histologiques le décollement du corps vitré. En réunissant un certain nombre d'observations (17), cet auteur a démontré qu'il ne s'agissait pas d'une simple curiosité pathologique; du reste, nous aurons plus tard occasion de démontrer qu'un détachement pareil à celui du corps vitré est également possible pour les diverses couches de la rétine, entre autres pour la couche des bâtonnets (Leber).

Au point de vue clinique, les décollements du corps vitré ne présentent encore guère de signes caractéristiques. On en soupçonne la présence lorsqu'un décollement de la rétine a déjà, comme cela ne tarde généralement pas d'avoir lieu, suivi celui du corps vitré, et que les plis de la rétine détachée tremblottent avec une extrême facilité aux moindres secousses de l'œil. Pourtant il est douteux que ce vacillement ne soit facilité que par un liquide très-peu dense, accumulé entre le corps vitré ratatiné et la rétine décollée, et que la membrane nerveuse elle-même ne puisse pas flotter de la même manière dans le corps vitré, en partie ou totalement liquéfié. Dans ces derniers temps, j'ai eu occasion d'examiner un assez grand nombre de malades opérés du décollement de la rétine. Chez la plupart d'entre eux des rechutes se sont produites et toute mon attention était attirée sur ce point: à savoir si un état particulier du corps vitré se déclarerait chez quelques malades par des signes particuliers et signalerait l'imminence de la rechute du décollement rétinien. Notre attente a été déçue à cet égard; d'un autre côté, M. de Graefe [2]) croit que le décollement du corps vitré, observé surtout dans les sclérectasies postérieures, où il précède le décollement de la rétine, révèle sa présence par une opacité d'une nature toute particulière. Cette opacité débute lentement, occupe un segment postérieur du corps vitré et tranche sur le reste transparent de cette humeur par un reflet grisâtre uniforme. Comme ces sortes d'opacités circonscrites sont, le plus souvent, rapidement suivies d'un décollement de la rétine, et comme elles ont été signalées sur des yeux qui, plus tard, montraient un corps vitré partiellement décollé, de Graefe est tenté de les rapporter à la maladie qui nous occupe.

[1]) *Compte-rendu du Congrès international d'Ophthalm. de 1867*, p. 121.
[2]) *Klinische Monatsbl. für Augenheilkunde*, 1868, p. 301.

La faculté que possède le corps vitré de revenir sur lui-même par un mouvement de retrait avait déjà été signalée par Henri Müller[1]), et il avait même trouvé à l'autopsie sur un œil glaucomateux un véritable décollement du corps vitré; mais on n'avait pas soupçonné que ce mouvement pouvait se borner à détacher simplement le corps vitré de la rétine, si MM. Iwanoff et Knapp n'en eussent fourni des exemples.

Fig. 6.

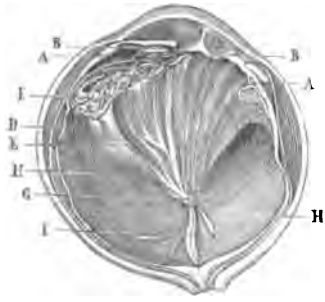

La fig. 6 représente la première préparation anatomique que Iwanoff a montrée, au Congrès ophthalmologique de Paris, en 1867[2]).

AA corps ciliaire avec la choroïde en partie décollée. — *BB* cristallin avec sa capsule ratatinée. — *D* rétine. — *E* corps vitré décollé. — *F* sang épanché dans le corps vitré et uni à la rétine. — *H* cavité située entre la rétine et l'hyaloïde, et remplie d'un liquide séreux. — *I* plis de la rétine.

Le corps vitré se présente ici sous la forme d'un infundibulum analogue à une rétine décollée, mais son point d'insertion (*G* fig. 6) ne concorde pas avec le nerf optique et est placé en dehors de la région équatoriale. Sa base est constituée par la surface postérieure de l'iris; la rétine, intimement liée à la choroïde et à la sclérotique, est restée en place; il s'est formé entre elle et le corps vitré détaché un espace occupé par un liquide séreux. Le corps vitré revenu sur lui-même est constitué par des fibres très-denses de tissu connectif (analogues à celles représentées fig. 5), et par des cellules fusiformes et étoilées[3]).

[1]) *Sitzungsbericht der phys.-med. Gesellschaft zu Würzburg, 1856;* voy. aussi Iwanoff (Archiv, Bd. XV, 2).

[2]) Voy. le décollement du corps vitré représenté à l'article „*Décollement de la rétine*".

[3]) Pour ce qui regarde l'étiologie du décollement du corps vitré, nous signalerons ici un travail de M. de Gouvea entrepris sur les instigations de M. Iwanoff (*Archiv*, XV, A. I, p. 244). Le décollement a été produit en laissant échapper, après la sortie du cristallin, une quantité variable de corps vitré. L'auteur est arrivé aux conclusions suivantes: 1° A la suite d'une perte de quelque importance du corps vitré, la rétine peut se détacher avec facilité, et cela de telle manière qu'entre elle et le corps vitré s'accumule un liquide qui très-probablement provient de la transsudation des vaisseaux choroïdiens; 2° ce détachement du corps vitré peut être suivi d'un décollement de la rétine, cette dernière ayant derrière elle le même liquide. Ce décollement se produirait, suivant le professeur Iwanoff, soit par suite d'adhérences du corps vitré à la rétine, lesquelles exerceraient une traction sur elle, soit que la membrane nerveuse fût privée du support que lui prêtait le corps vitré d'une densité bien plus considérable que le liquide qui le remplace, liquide qui, à part cela, est encore soumis à des variations sensibles dans ses conditions d'absorption. Nous rappelons ici qu'une de nos objections principales contre l'extraction du cristallin dans sa capsule, c'était la perte du corps vitré pouvant amener ultérieurement un décollement de la rétine, perte qui, au moment de l'opération, était très-probablement accompagnée d'un décollement du corps vitré. M. Iwanoff vient lui-même de compléter ses recherches et d'exposer ses résultats dans un travail étendu, (Archiv, Bd. XV, 2). Il arrive à conclure, comme Henle, à la non-existence de la membrane hyaloïde (voy. *Décollement de la rétine*); suivant lui, le décollement du corps vitré, dans le cas de sclérectasie, serait facilité par un défaut d'accroissement de ce milieu, défaut proportionnel aux dimensions de l'ectasie des membranes enveloppantes; en pareil cas, il se produirait simultanément avec l'ectasie, entre la membrane limitante et le corps vitré, une exsudation qui décollerait progressivement ce dernier. Pour ce qui est du mécanisme du décollement du corps vitré et des altérations de la rétine qu'on observe concurremment, nous en parlerons au chapitre des maladies de la rétine (voy. *Décollement de la rétine*).

ARTICLE III.

MALADIES DU NERF OPTIQUE.

Après avoir exploré les milieux de l'œil, le premier point qui attire notre attention dans les parties profondes, c'est le nerf optique. C'est donc aussi par les altérations morbides qu'il peut présenter que nous débuterons ici.

Les conditions physiologiques du nerf se trouvent représentées avec une rare fidélité dans les planches IV à VIII de l'atlas annexé, il ne nous reste donc qu'à exposer brièvement l'histologie du tronc et de la papille du nerf, afin de mieux faire comprendre les états morbides qui s'y localisent. Quant à ces derniers, le tableau que nous en présentons ici sera sans contredit incomplet, attendu que nous donnerons seulement ce que les recherches anatomiques et cliniques sérieuses ont révélé comme constant et comme définitivement acquis à la science, en nous abstenant de chercher par de pures hypothèses à combler les nombreuses lacunes de ces études. A notre avis, il faut dans des recherches d'une nature aussi délicate, faire preuve de sobriété et laisser le terrain libre aux travailleurs futurs, au lieu de l'encombrer inutilement et de retarder ces travailleurs en les astreignant à déblayer dabord le terrain.

Anatomie et histologie. Le cadre de ce livre ne permet pas d'entrer dans des détails sur l'origine du nerf optique, nous nous bornerons donc à l'étudier avec soin, à partir du tronc optique jusqu'à son insertion oculaire, et à faire ressortir les conditions de structure qui le différencient d'autres nerfs périphériques. Notre attention se portera surtout sur son volume, la structure compliquée de ses gaînes et les conditions particulières de vascularisation qu'il présente.

La longueur du nerf optique, à partir de son entrée dans l'orbite, jusqu'à son insertion oculaire, mesure à peu près trois centimètres. Son épaisseur assez égale dans tout son parcours varie entre quatre et cinq millimètres. Dans ce trajet le nerf optique se trouve enveloppé dans deux gaînes.

Fig. 7.

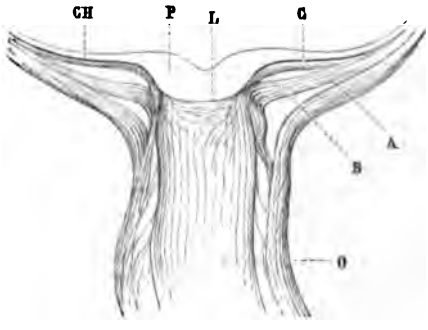

La *gaine externe*, épaisse de près de 0,05 millim. est mobile autour du nerf, naît dans le canal optique, près du trou optique, et se perd dans la sclérotique en s'épanouissant suivant M. Manz, comme cela est indiqué fig. 7 [1]). Sa structure est assez analogue

[1]) „La gaîne externe abandonne le nerf optique à son entrée dans l'œil pour s'épanouir à la face postérieure de la sclérotique, et y former, en s'épanouissant, une sorte de zône (fig. 7.1); mais toutes les fibres de cette gaîne ne suivent pas ce trajet. Il en est qui

à celle du tissu sclérotical, sa trame est résistante et composée de faisceaux de tissu cellulaire, fortement ondulés et entrelacés de nombreuses fibres élastiques. A part les noyaux et les cellules qui appartiennent à la membrane adventice des vaisseaux, il ne s'en rencontre qu'un petit nombre dans ce tissu cellulaire dense (Leber[1]). Les vaisseaux y forment un réseau à larges mailles qui, pour la plupart, suivant Sappey[2]), sont accompagnées de plexus nerveux très-déliés.

La *gaine interne* (Donders) a une structure toute différente de la précédente, à laquelle elle se rallie par un réseau de faisceaux de tissu cellulaire lâche qui leur permettent un déplacement réciproque très-étendu. Il est important de savoir que le névrilemme propre du nerf suit les faisceaux dès son origine cérébrale, et qu'il se condense vers la périphérie pour constituer ce qu'on est convenu d'appeler gaine interne (voy. fig. 8[3]). Elle est, par conséquent, intimement liée au nerf et constitue son enveloppe unique pendant son trajet intrà-crânien. Les faisceaux du tissu

Fig. 8.

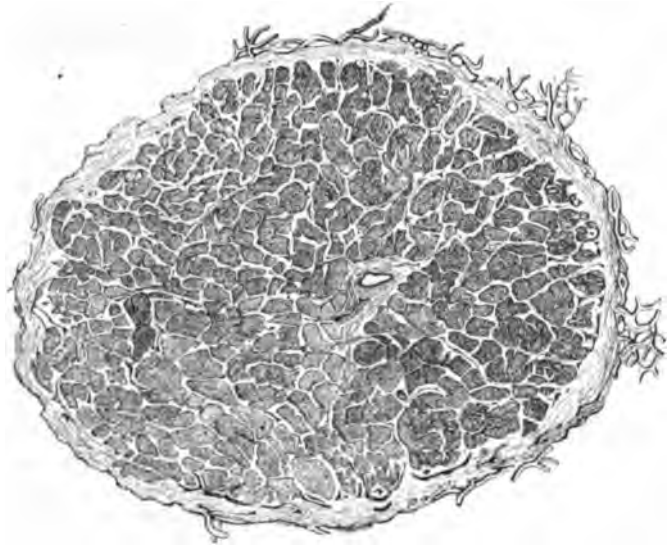

cellulaire qui rattachent les deux gaines sont, comme Donders et Henle l'avaient déjà indiqué, entrelacés de nombreuses fibres élastiques. A part cela, ils seraient, suivant Leber, entourés de gaines de substance vitreuse, substance qui renfermerait

se ralient plus intimement au nerf optique (fig. 7 *B*), traversent avec lui l'orifice sclérotical externe, puis se recourbant sous un angle plus ou moins droit, se perdent dans la sclérotique, en y formant une seconde couche. Enfin les fibres les plus internes de la gaine en question, constituent sur la couche précédente une dernière (fig. 7 *C*), en même temps qu'elles donnent naissance à une bandelette tendue transversalement dans le nerf optique et représentant la membrane criblée."

[1]) *Arch. für Ophthalmologie;* Bd. XIV, A. 2, p. 169.

[2]) *Journal d'anatomie et de physiologie;* V. 1868, p. 47.

[3]) Cette figure ainsi que les deux qui suivent ont été empruntées à M. Leber (*Archiv*, Bd. XIV, A. 2, 1868). La fig. 8 représente la gaine interne avec les faisceaux de tissu cellulaire lâche interposés entre elle et la gaine externe. On voit dans son milieu les sections de l'artère et de la veine centrales. La grandeur et la configuration des faisceaux nerveux (qui apparaissent ici foncés), ainsi que celles des faisceaux de tissu cellulaire intermédiaire sont rendues avec exactitude. On reconnaît vers le bord la section de nombreux petits vaisseaux $\left(\text{grossissement } \frac{25}{1}\right)$.

de grands noyaux ovales et finement granulés. Ces sortes d'enveloppes vitreuses ne se laissent pas poursuivre au-delà des attaches des faisceaux du tissu cellulaire à la gaîne interne, et on ignore encore le rapport qu'elles affectent avec le système lymphatique.

Contrairement à ce qui a été dit pour la gaîne externe, la gaîne interne ainsi que les faisceaux qui en émanent, renferment, suivant Leber, une quantité d'éléments cellulaires assez considérables, de façon que sur une coupe du nerf vue avec un fort grossissement (fig. 9), les noyaux se présentent assez serrés les uns contre les autres[1]).

Fig. 9.

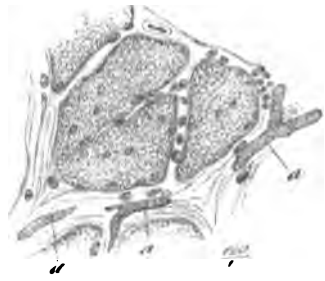

Les coupes du nerf optique ci-dessus représentées montrent que les faisceaux nerveux qui courent parallèlement les uns aux autres, ont une section plutôt prismatique que cylindrique et qu'en s'amincissant, ils sont séparés par des faisceaux de tissu cellulaire de moins en moins épais. Ces faisceaux s'entrelacent avec les faisceaux nerveux, sont assez lisses sur leurs bords et ne constituent pas de gaînes proprement dites.

Comme pour la trame du tissu cellulaire de la rétine, on éprouve des difficultés à différencier les plus fines ramifications de ce tissu, autrement dit la neuroglia, d'avec le tissu nerveux propre. Cette difficulté est d'autant plus sérieuse que le tissu nerveux n'est pas transparent. Suivant M. Leber, c'est sur des préparations éclaircies au moyen de l'huile de térébenthine qu'on s'oriente le mieux. On voit alors qu'un réseau extrêmement fin, à mailles transversales, traverse les faisceaux nerveux et que les mailles de ce réseau sont en connexion avec des cellules étoilées de tissu cellulaire vers la périphérie des faisceaux nerveux (voy. fig. 10[2]).

Ces cellules étoilées (fig. 10 *B*) sont surtout nombreuses près du passage du nerf dans la gaîne, où elles forment de véritables rangées le long des faisceaux nerveux. Les filets qui émanent de ces cellules pénètrent entre les fibres nerveuses et ne semblent pas se rattacher aux faisceaux lisses du tissu cellulaire, qui séparent les faisceaux nerveux (voy. fig. 10 *A*).

Fig. 10.

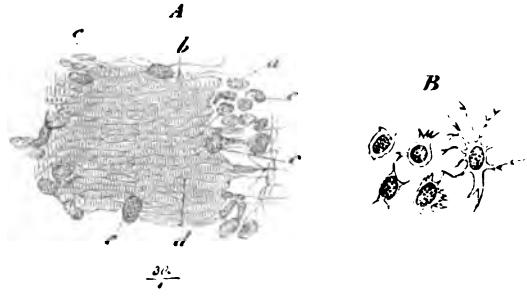

[1]) La figure 9 représente la coupe d'un nerf optique normal injectée et éclaircie avec la térébenthine $\left(\text{grossissement } \frac{120}{1}\right)$. Les noyaux qui se trouvent le long des fins faisceaux de tissu cellulaire, et dans leur intérieur, ressortent nettement sur cette préparation qui a été traitée par du carmin. On reconnaît sur cette coupe les traces du tissu cellulaire le plus ténu, dans l'intérieur des faisceaux nerveux; *a* indique la coupe des vaisseaux; celle des cylindres-axes apparait sous forme de points fins, et çà et là on voit près des points les plus accusés les contours de la fibre nerveuse sous forme d'un anneau très-ténu.

[2]) La figure 10 représente: *A*. La section longitudinale du nerf optique normal, $\left(\text{grossissement } \frac{300}{1}\right)$; *a* faisceaux de tissu cellulaire longitudinal d'un calibre un peu plus fort; *b* même faisceau oblique un peu plus mince; *c* noyaux qui en partie

La plupart des vaisseaux de ce tissu proviennent, d'une part, de la gaine externe, d'autre part, des vaisseaux centraux. Ces derniers pénètrent dans le nerf optique près du globe de l'œil, à une distance qui varie entre 15 et 20 millimètres. A proximité de l'insertion oculaire du nerf, les vaisseaux deviennent de plus en plus nombreux, forment des anastomoses multiples et, comme on peut le voir sur des coupes longitudinales, ils entourent souvent les faisceaux nerveux en forme de cercle, et leurs fins embranchements courent çà et là dans l'axe du plus fort faisceau nerveux (Henle). Cette richesse en vaisseaux au voisinage du globe oculaire, frappe l'observateur et explique la coloration rougeâtre de la papille. Quelques branches des artères ciliaires postérieures concourent encore à sa vascularisation; elles constituent le cercle de Zinn ou de Haller, sur lequel Longet et surtout Ed. de Jaeger ont de nouveau appelé l'attention. Habituellement il est composé de deux artères circulaires, qui pénètrent dans la sclérotique tout près de l'angle que celle-ci forme avec la gaîne du nerf optique. Par leurs nombreux embranchements ces vaisseaux forment autour de la papille un cercle plus rapproché chez les jeunes sujets (fig. 11 [1]) que chez l'adulte (fig. 12).

Fig. 11.

Fig. 12.

Les fibres nerveuses du nerf optique ressemblent beaucoup, comme on le sait, à celles du cerveau; elles sont très-fines et montrent des varicosités très-distinctes. Il paraît que, suivant les nouvelles recherches, il ne peut être douteux que les fibres du nerf optique possèdent une gaîne; pourtant tous les auteurs ne sont pas d'accord sur le fait de savoir si le changement brusque de transparence des fibres près de la membrane criblée s'explique parce que les fibres perdent en cet endroit, pour se rendre dans l'œil, leur gaine de myéline ou si elles acquièrent simplement cette transparence, comme le pense entre autres Henle, en diminuant sensiblement de calibre. Suivant ce dernier auteur, il pourrait parfois arriver que les fibres perdissent leurs contours foncés, seulement au moment du passage à travers la lame criblée, pour le reprendre dans l'intérieur de l'œil. Ce qui peut être considéré comme avéré jusqu'à présent, c'est que ce changement de transparence, qu'il soit dû à un dépouillement de leur gaine ou à un simple amincissement des fibres, se fait assez exactement près de leur passage à travers la lame criblée; qu'elles peuvent, comme nous aurons occasion de le voir, rester opaques dans une étendue variable de leur parcours intra-oculaire, de même qu'elles peuvent devenir transparentes bien avant d'arriver à la membrane criblée. Dans ce dernier cas, le regard peut pénétrer dans le nerf, à une profondeur considérable et l'erreur qui fait admettre alors la présence d'une excavation très-profonde est facile à commettre (Ed. de Jaeger).

Dans l'exposé des états morbides du nerf optique qui doit suivre, nous passerons d'abord en revue les diverses variétés d'excavation et les atrophies simples déterminées par une pression intra ou extra-oculaire, pour arriver ensuite aux états atrophiques qui dérivent de processus morbides ayant un caractère inflammatoire plus ou moins accusé.

appartiennent très-évidemment à des cellules étoilées dont les émanations se rattachent à un réseau ténu, placé dans l'intérieur du faisceau nerveux *d. B.* Cellules isolées avec leurs émanations appartenant à la neuroglie du nerf.

[1] La fig. 11 et la fig. 12, dûes à M. Ed. de Jaeger, représentent: la première, un cercle de Haller chez un enfant de 10 ans (grossissement 7 diam.), l'autre le même cercle, chez un adulte âgé de 30 ans (même grossissement).

A. EXCAVATIONS PHYSIOLOGIQUES ET PATHOLOGIQUES DU NERF OPTIQUE. (GLAUCOME.)

L'étude des altérations de nutrition du nerf optique ne présente pas seulement de l'intérêt au point de vue de l'ophthalmologie pure, mais aussi au point de vue de la pathologie en général. C'est dans toute l'économie le seul nerf que nous puissions, en quelque sorte, explorer du regard, sur lequel nous puissions directement contrôler les conditions de nutrition et de circulation, par la coloration, la transparence et les changements de volume. N'est-il pas naturel qu'on donne une importance particulière aux moindres phénomènes, qui se révèlent dans l'aspect du nerf et par suite dans sa fonction, et n'est-il pas surprenant que la névrologie en général ne se soit pas efforcée de tirer un plus grand profit de ces études scrupuleuses?

Comme dans le reste de nos études, l'anatomie doit nous servir de guide principal. La section ci-jointe du nerf optique (fig. 13[1]) démontre qu'avec un grossissement

Fig. 13.

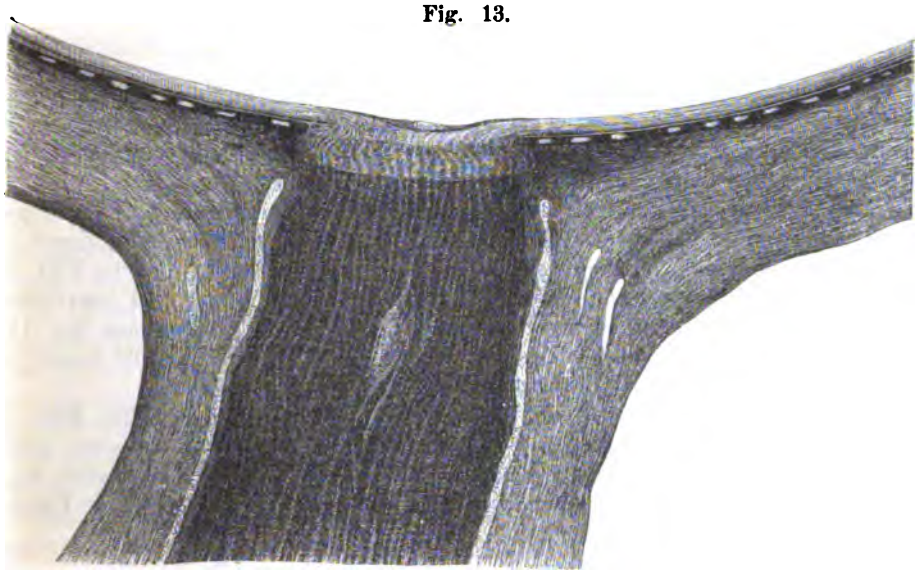

faible, le niveau de la papille concorde presque complètement avec celui de la rétine et cela d'autant plus que la section a été dirigée horizontalement à travers la papille. Une coupe verticale dans le sens de la répartition des vaisseaux centraux montre une proéminence plus accusée de la papille comme on peut s'en rendre compte, en examinant le dessin de M. Haase (fig. 14). On sait que la majeure partie des fibres suit les gros troncs vasculaires de la rétine: par suite, une section dirigée dans le sens de ces vaisseaux, c'est-à-dire verticalement, montrera la papille plus bombée qu'une coupe faite en sens horizontal (fig. 13).

Deux variétés dans la disposition anatomique peuvent, à part cela, faire mériter à l'entrée du nerf optique le nom de *papille*. En premier lieu, si l'anneau sclérotical est large et que les fibres nerveuses amincies après leur passage à travers la membrane

[1]) La fig. 13, due à M. Ed. de Jaeger, est exécutée avec un grossissement de 15 diamètres.

criblée, se dissocient à une certaine profondeur, pour se rendre à la surface de la rétine, autrement dit, s'il existe une excavation infundibuliforme bien accusée, la partie de la section nerveuse comprise entre cet infundibulum et l'anneau sclérotical, constitue un bourrelet qui dépasse plus ou moins sensiblement le niveau de la rétine.

Fig. 14 [1]).

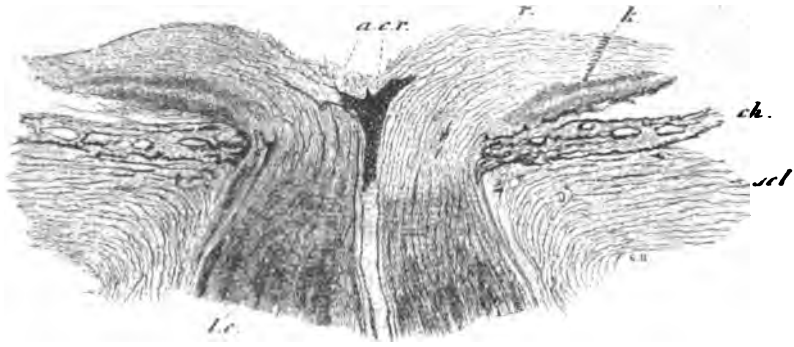

En second lieu, si les couches de la rétine avancent fortement vers l'anneau sclérotical, si lui-même est étroit et si les fibres nerveuses sont ramassées de manière qu'il existe à peine une très-petite excavation infundibuliforme, la section nerveuse se montre aussi sous forme d'une faible saillie.

Habituellement, au point où les vaisseaux centraux se recourbent pour s'épanouir sur la rétine, on rencontre un enfoncement plus ou moins sensible auquel on est convenu de donner le nom *d'excavation physiologique*. Sur la planche VIII de l'atlas, on voit diverses formes de cette excavation, dont la figure 44 représente le degré le plus fort qu'on puisse rencontrer. La coupe du nerf optique (fig. 15) est celle du nerf dont le fond de l'œil est dessiné pl. VIII, fig. 42; elle montre le rapport de l'emplacement de l'excavation avec la sortie des vaisseaux.

La coupe représentée fig. 16 se rapporte à la fig. 43, pl. VIII de l'atlas. Elle représente une excavation physiologique plus étendue et telle qu'on a encore assez souvent l'occasion de la rencontrer. Enfin la fig. 17 se rapporte à une excavation physiologique intermédiaire comme étendue à celles représentées fig. 43 et 44 de l'atlas.

Fig. 15.

Fig. 16.

[1]) La coupe représentée fig. 14 passe à travers la veine centrale de la rétine, qui renferme un coagulum; *r.* rétine, *k.* couches rétiniennes, *ch.* choroïde, *scl.* sclérotique, *l. c.* lame criblée.

Ces différentes coupes nous apprennent que l'étendue en surface de l'excavation est généralement en rapport avec sa profondeur et avec sa conformation. Mieux l'excavation physiologique est bien circonscrite autour de la sortie des vaisseaux, plus elle est infundibuliforme, et elle ne dépasse pas alors habituellement en profondeur les couches les plus externes de la rétine. Au contraire, plus l'excavation est large en surface, et plus elle descend au-delà du niveau de la choroïde en se rapprochant de la membrane criblée, en même temps qu'elle cesse d'être infundibuliforme, elle prend la forme d'une excavation par pression, c'est-à-dire la forme d'un creux avec des parois latérales droites ou même incurvées.

Fig. 17.

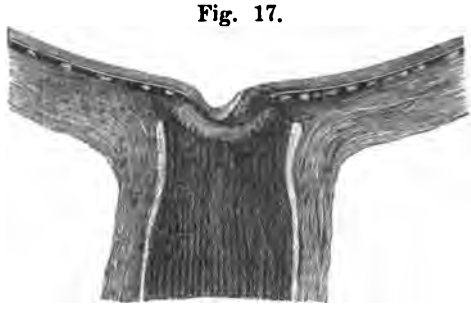

Les caractères essentiels qui permettent de différencier toute excavation physiologique des diverses formes d'excavation pathologique sont: 1° qu'elle n'occupe jamais toute la surface de la section nerveuse. Toujours une portion de la papille, sous forme d'anneau plus ou moins large, ou sous forme de croissant, reste au niveau, ou s'élève habituellement au-delà du niveau de la rétine; 2° que si au moyen d'une ligne verticale, on divise la papille en deux moitiés, on verra que les deux portions de la papille, dans les cas d'excavation physiologique, sont occupées par une quantité variable de vaisseaux émergents. Au contraire, si l'on procède de la même manière dans les excavations par pression, on verra que, par suite du refoulement des vaisseaux en dedans, la moitié externe de l'excavation se montre complètement ou presque complètement dépourvue de vaisseaux.

On comprend aisément qu'il n'est pas difficile de différencier une excavation physiologique, de quelque étendue qu'elle soit, d'une excavation pathologique, tant que le tissu du nerf ne se montre pas altéré. Mais admettons le cas où, chez un malade, les papilles auraient eu avant l'apparition des phénomènes morbides, la conformation qui est représentée pl. VIII, fig. 44, que, par suite d'une compression intrà-crânienne du nerf, les papilles s'atrophient, et que l'étroit anneau du tissu nerveux qui restait au niveau de la rétine s'affaisse; admettons, dans une seconde série de faits, que chez un malade, à semblable papille, sous l'influence d'une ataxie, la dégénérescence grise des nerfs fasse pâlir l'étroit anneau du tissu papillaire au point de le confondre avec l'anneau sclérotical blanchâtre, et on se trouvera en présence de difficultés telles que l'explorateur le plus habile et le plus exercé ne pourra plus se tirer d'embarras par l'examen ophthalmoscopique seul; le diagnostic se basera alors sur l'ensemble des symptômes cliniques.

Suivant l'emplacement et la conformation des excavations physiologiques, on peut en distinguer *trois variétés*. La plus commune est celle dans laquelle près du point d'émanation des vaisseaux centraux, les fibres nerveuses s'écartent pour s'épanouir dans la rétine et laissent, par leur écartement, un petit espace infundibuliforme. L'adaptation la plus exacte, dans l'examen à l'*image droite*, ne peut faire découvrir à ces sortes d'excavations un bord à pic, attendu que les parois de l'excavation se confondent insensiblement avec le plan de la rétine (voy. fig. 41, pl. VIII). Ces sortes d'excavations sont habituellement un peu plus rapprochées du bord externe de la papille que du bord interne.

La seconde variété d'excavations physiologiques renferme des excavations à bords taillés à pic. A l'instar des précédentes, elles occupent de préférence les parties centrales, en laissant un bord de largeur variable et uniforme entre elles et l'anneau

sclérotical (voy. pl. VII, fig. 43 et 44). Le bord de l'excavation est tranchant et d'après le coude sensible des vaisseaux, on peut juger que les parois de l'excavation peuvent même reculer vers la gaîne du nerf, forme sur laquelle nous reviendrons à l'occasion des excavations glaucomateuses. La disposition du bord tranchant de ces excavations, ainsi que celle de leur fond, qui touche à la lame criblée, se laisse étudier avec une merveilleuse facilité sur les yeux normaux, soit par la nécessité d'accommoder pour diverses profondeurs à l'image droite, soit par les déplacements parallactiques à l'image renversée.

La troisième variété d'excavations physiologiques est intermédiaire aux deux précédentes; il s'agit ici d'excavations dont une partie du bord est à pic, tandis que l'autre se confond insensiblement avec le plan de la rétine. Ces excavations ondulées ont, presque toujours, un emplacement excentrique; le bord à pic concorde avec l'anneau sclérotical et regarde vers la macula, tandis que le bord mousse est dirigé du côté interne de la papille, vers lequel sont ramassées la plupart des fibres nerveuses, pour constituer une sorte de bourrelet en croissant qui dépasse sensiblement le plan de la rétine. Les vaisseaux centraux remontent du côté nasal de la papille, et il n'y a habituellement qu'un ou deux petits filets vasculaires qui, se dirigeant horizontalement vers la macula, se prêtent à merveille à l'étude de la disposition à pic de la profondeur de cette partie de l'excavation.

On observe encore une forme d'excavation physiologique appartenant à cette dernière variété, mais dont la disposition des bords mousses et tranchants est l'inverse de celle que nous venons de décrire. Lorsqu'il a existé, sur des yeux atteints de myopie progressive, par suite de staphylôme postérieur, une excavation centrale à pic, telle que nous l'avons décrite dans la seconde variété et à mesure que le staphylôme progresse, le bord externe de l'excavation s'affaisse, par suite de l'entraînement des fibres nerveuses dans la partie ectatique du fond de l'œil. Ici donc, le bord mousse de l'excavation se rapproche de plus en plus de l'anneau sclérotical, tandis que le bord à pic occupe la papille, en restant éloigné de son côté nasal. Il s'agit ici d'excavations physiologiques modifiées par un processus morbide.

En nous résumant, nous admettons donc trois grandes variétés d'excavations physiologiques: des *excavations infundibuliformes*, *des excavations à bord uniformément tranchant*, et enfin des *excavations ondulées*.

Les *excavations pathologiques* peuvent résulter d'un *affaissement* du nerf, dont la substance nerveuse s'est atrophiée, ou d'un *refoulement* de cette même substance, consécutif à une exagération de la pression intrà-oculaire. Dans l'un et l'autre cas, le caractère essentiel qui révèle la nature pathologique de l'excavation, c'est qu'elle occupe constamment *toute* l'étendue de la section nerveuse. On divise les excavations pathologiques en deux groupes qui sont: *l'excavation atrophique* ou *par affaissement*, et l'excavation *glaucomateuse* ou *par refoulement*.

Fig. 18.

L'excavation atrophique se rencontre dans tous les cas où le nerf optique lui-même, ou ses vaisseaux nourriciers, ont été soumis à une pression suffisamment prolongée pour amener l'atrophie par dégénérescence graisseuse des fibres nerveuses.

La figure 18 qui se rapporte à la fig. 48, pl. IX de l'atlas, donne une idée nette de l'excavation atrophique en nappe, qui affecte un caractère plus typique encore, lorsque l'atrophie porte exclusivement sur la substance

nerveuse du nerf et a laissé l'apparail sensoriel, c'est-à-dire les couches rétiniennes intactes (voy.: „Atrophie simple du nerf").

Dans ces sortes d'excavations, la papille du nerf est très-nettement limitée; habituellement l'anneau sclérotical mis à nu par l'atrophie des fibres nerveuses ressort avec un éclat particulier. Il en est de même de la lame criblée, les changements de niveau entre la rétine et le plan de l'excavation atrophique étant peu sensibles. MM. Schweigger et Mauthner, entre autres, pensent qu'il serait presque impossible de diagnostiquer ces changements de niveau, surtout à l'image renversée. Tel n'est pas notre avis. Le point qui doit ici attirer toute notre attention, c'est le passage des vaisseaux sur l'anneau sclérotical. Dès qu'une excavation, même faible, s'est opérée, on voit que ce passage est indiqué, pour tous les vaisseaux, par une faible incurvation (voy. pl. IX, fig. 48). C'est cette incurvation généralisée [1]) qui nous permet de poser le diagnostic, qu'on se facilitera en ayant recours à un fort grossissement de l'image renversée (+ 4). Les différences d'adaptation dans l'examen à l'image droite, sont trop minimes pour renseigner sur les différences de profondeur qui se produisent ici insensiblement entre le plan de la rétine et la surface de la papille.

L'excavation atrophique se développe en raison de trois causes essentielles qui sont: La disparition du tissu nerveux, qui a pour cause immédiate l'affaissement de la papille; en second lieu, la disparition des capillaires et la diminution des vaisseaux centraux, qui entraînent un défaut de turgescence du nerf; enfin, en troisième lieu, un faible refoulement, sous l'influence de la pression intra-oculaire normale qui agit maintenant sur un tissu bien moins résistant, non soutenu par des vaisseaux et composé d'éléments faciles à déplacer, comme les cellules grumeuses et graisseuses. Ici évidemment, la conformation primitive du nerf doit aussi avoir une certaine influence sur la configuration de l'excavation atrophique. On comprend aisément que la pression intra-oculaire normale produira sur une papille en voie d'atrophie qui se trouve dans le plan de la rétine, des effets tout autres que si (comme fig. 44, pl. VIII) les humeurs de l'œil s'étendent, en quelque sorte, jusqu'à la lame criblée. La pression intra-oculaire normale agit alors sur le nerf qui s'affaisse, non-seulement d'avant en arrière, mais aussi latéralement.

Ce n'est que dans des cas d'atrophie extrêmement ancienne du nerf, qu'on voit l'affaissement de la gaîne du nerf optique exercer ses effets sur l'anneau sclérotical par un changement dans sa forme régulière, c'est-à-dire par l'apparition d'incurvations plus ou moins accusées.

Les magnifiques dessins de l'atlas (fig. 52 à 60), nous dispensent en quelque sorte de la description de *l'excavation glaucomateuse* ou par *refoulement*.

La seule forme de glaucôme dont nous ayons à traiter ici est celle où tous les symptômes inflammatoires font défaut et dans laquelle l'excès de secrétion et de pression intra-oculaires ont presque exclusivement borné leurs effets à la section nerveuse.

Toute maladie glaucomateuse se rattache à une irritation plus ou moins directe des nerfs secréteurs de l'œil. Après qu'on eût reconnu que les variations de la pression intra-oculaire jouaient un rôle aussi important dans la pathologie oculaire, en général, et tout particulièrement dans les affections glaucomateuses, on s'est

[1]) Cette incurvation généralisée peut, il est vrai, se recontrer aussi physiologiquement, et cela chez des personnes extrêmement âgées ou atteintes d'un marasme sénile très-précoce: encore ici, l'incurvation généralisée nous est un indice certain d'un affaissement de la substance nerveuse, qui se différencie des cas pathologiques par le maintien du calibre des vaisseaux centraux et par la persistance du réseau capillaire de la papille. L'attention des auteurs n'a pas, jusqu'à présent, été attirée sur cette variété *d'excavation sénile* qui est pourtant assez fréquente. Avec cet affaissement sénile du nerf coïncide le défaut de transparence de son tissu et sa décoloration grisâtre sur laquelle M. Mauthner a appelé l'attention.

appliqué à étudier avec tout le soin possible les lois qui président à la pression intra-oculaire, à savoir l'influence de la tension intra-vasculaire sur la circulation de l'œil, les conditions particulières de cette même circulation et ses rapports avec la sécrétion intra-oculaire. Les principaux auteurs qui se sont occupés de cette importante question, sont, entre autres, MM. Grünhagen [1]), Voelker et Hensen [2]), Adamueck [3]), Wegner [4]) et Stellwag de Carion [5]); mais le travail le plus concluant qui ait été publié dans ces derniers temps est dû à la collaboration de MM. de Hippel et Grünhagen [6]). Dans ce travail, les auteurs se sont efforcés d'analyser le rôle qui revient isolement à chaque nerf dans la pression intra-vasculaire; leurs expériences minutieuses et attentives viennent à l'appui de la théorie de M. Donders, qui envisage le glaucôme comme une névrose des nerfs sécréteurs de l'œil. Elles contredisent, en grande partie, les expériences de M. Wegner qui revendiquait pour le sympathique, le rôle capital dans le glaucôme; tandis que c'est, au contraire, le nerf trijumeau qui a le plus d'influence dans les affections glaucomateuses.

Avant tout il importe de noter que la pression intra-oculaire est sous la dépendance de la pression sanguine en général, et qu'un obstacle à la sortie du sang veineux par les vasa vorticosa peut déterminer une augmentation dans la pression, augmentation qui ordinairement n'est pas assez élevée ni assez brusque et continue pour revêtir le caractère glaucomateux.

Les filets de la troisième paire ne peuvent qu'indirectement, et passagèrement augmenter la pression interne, au moment de la contraction des muscles droits. La contraction des muscles intrinsèques de l'œil (sphincter de l'iris, muscle ciliaire) ne paraît pas influencer la pression intra-oculaire.

Suivant les expériences de MM. de Hippel et Grünhagen, le rôle du grand sympathique sur la pression intra-oculaire serait assez semblable à celui de la troisième paire, c'est-à-dire qu'il n'agirait qu'indirectement par la contraction des fibres musculaires lisses de l'orbite, et par la difficulté qui en résulterait pour la sortie du sang veineux de l'œil. M. Wegner admet que l'irritation du sympathique détermine une contraction spasmodique des vaisseaux de l'œil, contraction qui concorderait avec une augmentation de la pression, tandis qu'au contraire MM. de Hippel et Grünhagen ont constaté dans leurs expériences que la dilatation vasculaire concorde avec une augmentation de secrétion et de pression intra-oculaires. Il se peut donc aussi que, dans l'irritation expérimentale du sympathique, on arrive à un résultat négatif, c'est-à-dire à une diminution de la pression, et cela par ce fait consécutif à l'irritation du sympathique, que la contraction vasculaire contrebalance l'effet de l'action des fibres musculaires lisses de l'orbite. Le nerf sympathique ne paraît avoir aucune action marquée sur les fibres musculaires lisses qui, suivant M. H. Müller se répandent dans la choroïde et auxquelles M. Adamueck a attribué un rôle important dans la question que nous agitons ici.

Il ressort évidemment des expériences ingénieuses de MM. de Hippel et Grünhagen sur des animaux complètement immobilisés par le curare, que la dilatation vasculaire concorde avec une augmentation de secrétion et de pression intra-oculaires. Bien entendu, il s'agit ici essentiellement des vaisseaux choroïdiens, le principal réseau

[1]) *Zeitsch.* von Henle und Pfeuffer; T. XXVIII, p. 238.

[2]) *Experimentaluntersuchung über den Mechan. der Accomod. etc.;* Centralbl. für die med. Wissenschaft., p. 721. 1866.

[3]) *Centralbl. für die med. Wissenschaft*, p. 561, 1866, et p. 433 et *Sitzb. der k. Akad. der Wissenschaften*; II. Abth. IV. Heft. 1869.

[4]) *Arch. für Ophthalmologie*, Bd. XII, A. 2, p. 1.

[5]) *Der intraoculare Druck und die Innervations-Verhältnisse der Iris;* Vienne, in-8°. 1868.

[6]) *Archiv für Ophthalmologie*, Bd. XV, A. 1, p. 265.

nourricier de l'œil, et non des vaisseaux centraux de la rétine, qui se trouvent dans des conditions circulatoires toutes particulières et qu'on voit se rétrécir par suite de l'augmentation même de la pression intrà-oculaire.

Ni l'irritation d'aucun autre nerf, ni les changements de la tension générale du sang, ni enfin les troubles circulatoires qui portent sur la sortie du sang veineux de l'œil, ne peuvent déterminer dans la pression intrà-oculaire une augmentation aussi considérable que l'irritation du trijumeau. Ce nerf, irrité à son origine, donne aux yeux une véritable tension glaucomateuse, qui va jusqu'à la dureté de la bille de marbre. L'augmentation de pression est moins sensible, lorsque l'irritation porte sur la périphérie du nerf (instillation de nicotine.)

Cette exagération de pression se produit sous l'influence d'une dilatation active des vaisseaux et d'une augmentation directe de la sécrétion. Le nerf trijumeau, envoie-t-il à l'œil de véritables filets sécréteurs, c'est là encore un point en litige. Mais ce qui parait prouvé jusqu'à présent, c'est „que le nerf trijumeau renferme des petits filets particuliers qui possèdent la faculté de dilater activement les vaisseaux de l'œil."

Au point de vue clinique, on doit nécessairement rapporter au trijumeau le rôle capital dans les affections glaucomateuses, qu'on a vu se développer à la suite de névralgies des filets de la troisième paire, et de lésions plus ou moins directes des filets de ce nerf (branches sus-orbitaire, dentaire.) D'après les expériences de M. Wegner, nous aurions été d'avis que le trijumeau n'avait ici qu'une action indirecte sur la sécrétion et la pression intrà-oculaires, et cela, par action réflexe sur les filets du grand sympathique (nerfs vaso-moteurs.) Comme nous l'avons vu, le rôle du trijumeau est bien plus direct.

Dans les formes de glaucôme simple, le seul dont nous avons à traiter ici, le point de départ de l'irritation glaucomateuse est très-probablement extrà-oculaire (soit près de l'origine du nerf, soit à sa périphérie), et elle ne trouve pas d'auxiliaire puissant dans l'irritation des filets intrà-oculaires du trijumeau, irritation qui serait elle-même consécutive à l'augmentation de la pression. L'absence d'une propulsion sensible du cristallin en avant, l'absence d'une exagération très-sensible de pression dans les formes avérées de glaucôme chronique simple, le manque d'insensibilité de la cornée, l'absence enfin de toute douleur, prouvent d'une manière assez péremptoire, que l'excès de la pression intrà-oculaire agit presque exclusivement sur le tissu mou de la papille optique.

Suivant les expériences de MM. Ludwig et Krause [1]), l'irritation des nerfs sensitifs a pour effet une augmentation de sécrétion de la lymphe. Les filets du trijumeau qui se répandent dans l'œil, jouent-ils ici un rôle analogue? de nouvelles expériences devront nous mieux faire connaître le système lymphatique de l'œil et ses relations avec le trijumeau.

Nous avons déjà dit que la fidélité des dessins ophthalmoscopiques ci-joints nous dispensait d'insister longuement sur les caractères particuliers de l'excavation glaucomateuse. Aussi ne nous étendrons-nous que sur quelques points marquants qui doivent attirer particulièrement l'attention de l'observateur. C'est d'abord le chatoiement marbré que présente toute excavation glaucomateuse profonde et ancienne, chatoiement qui résulte de la différence qui existe dans l'incidence des rayons éclairants. En regardant les deux coupes (fig. 19 et 20), on comprend aisément que ce n'est guère qu'au fond de l'excavation que les rayons envoyés par le miroir tombent sur un plan concave quelque peu uniforme, tandis que le reste de la papille est éclairé sous les incidences les plus diverses, ce qui fait qu'au moindre déplacement du miroir, il se produit un chatoiement très-caractéristique, sur lequel M. Mauthner

[1]) *Zeitsch.* von Henle und Pfeuffer; Bd. VII, H. 1 et 2, p. 148.

insiste avec tant de raison. C'est ce phénomène qui avait si longtemps fait supposer que la papille, dans les affections glaucomateuses, était bombée, au lieu d'être excavée.

Un autre signe très-caractéristique des excavations glaucomateuses, c'est l'atrophie du tissu choroïdien sous forme d'auréole autour de l'entrée du nerf optique, une zône plus ou moins large de tissu choroïdien s'atrophiant sous l'influence de l'exagération de la pression intrà-oculaire, et d'une traction exercée sur les points adhérents de la choroïde (ligamement pectiné, pourtour du nerf optique, lame criblée). Cette zône peut parfois atteindre le diamètre de la papille du nerf optique et elle ne fait presque jamais défaut dans les excavations glaucomateuses de quelque profondeur.

Si nous explorons donc la choroïde autour de la papille, si nous tenons compte de la déjection des vaisseaux (signe exposé page 57), si nous n'oublions pas que le coude des vaisseaux concorde avec l'anneau sclérotical; il n'est guère possible de confondre une excavation glaucomateuse avec une excavation physiologique dont les bords sont à pic. Mais les difficultés sont autrement sérieuses, lorsqu'un individu offrant une excavation physiologique (aussi accusée que celle représentée fig. 44 de l'atlas) est atteint d'une atrophie des nerfs optiques, sous l'influence d'une cause cérébrale. Le faible anneau de la papille, qui restait normalement dans le plan de la rétine, pâlit alors, s'affaisse, et l'excavation préexsitante tend de plus en plus à avancer vers l'anneau sclérotical. C'est ici que l'exploration de la choroïde, au pourtour de la papille pourra fournir des indications précieuses. Mais de plus, on se guidera, dans le diagnostic, sur les difficultés du retour du sang, qui, dans les excavations glaucomateuses prononcées ne font guère défaut. Presque toujours on voit quelques fins vaisseaux qui frappent l'observateur par la sinuosité de leur trajet. Assez souvent, une des veines moyennes se signale par un état tortueux des plus caractéristiques. En outre, lorsque l'excavation glaucomateuse ne date pas de longtemps, la couleur de la papille n'a guère changé; au contraire, à l'image droite, elle parait, surtout sur les bords, sensiblement plus colorée en rouge. Il en est tout autrement pour l'atrophie d'une papille à large excavation physiologique, dont les bords sont à pic. Ici, outre la diminution du calibre des vaisseaux centraux, les fines branches vasculaires se sont complètement affaissées et la papille a pris une teinte pâle, dès le début de la maladie.

Pour tout ce qui regarde les détails minutieux de l'examen, dans le but de contrôler la profondeur de l'excavation, de se convaincre que le coude des vaisseaux refoulés apparaît d'abord sur les veines qui sont situées plus profondément que les artères, l'examen de l'image droite est de beaucoup préférable à celui de l'image renversée. Pour celui surtout qui est maitre de son accommodation, il est facile de se convaincre qu'il faut adapter diversement, à mesure qu'on quitte le plan de la rétine pour plonger le regard dans la profondeur de la papille.

La préexistence d'une excavation physiologique à pic, doit nécessairement avoir une certaine influence sur la conformation ultérieure de l'excavation glaucomateuse. C'est ici le moment de parler d'un fait important qui a frappé tous les cliniciens, à savoir le peu de concordance des symptômes ophthalmoscopiques avec les symptômes fonctionnels. Ainsi on rencontre des cas, et cela nous est encore arrivé très-récemment chez un confrère, où une excavation glaucomateuse des plus caractérisées se montre à l'examen ophthalmoscopique, et où néanmoins, ni l'acuité, ni le champ visuel, ne présentent la moindre altération. L'apparition plus ou moins brusque d'une attaque de glaucôme, ou l'abaissement rapide de l'acuité visuelle et le rétrécissement caractéristique du champ de vision, qui, plus tard, surviennent brusquement chez ces malades, prouvent péremptoirement qu'on ne s'était pas trompé dans son diagnostic ophthalmoscopique. Mais comment se comportaient les fibres nerveuses au moment de la conservation parfaite de l'acuité visuelle; avaient-elles un autre

parcours dans le cas d'une excavation physiologique à pic, préexistante et étendue; étaient-elles protégées en traversant la membrane criblée et en conservant une gaîne de myéline jusqu'à leur arrivée à la rétine?— Ce sont là autant de questions irrésolues.

Fig. 19.

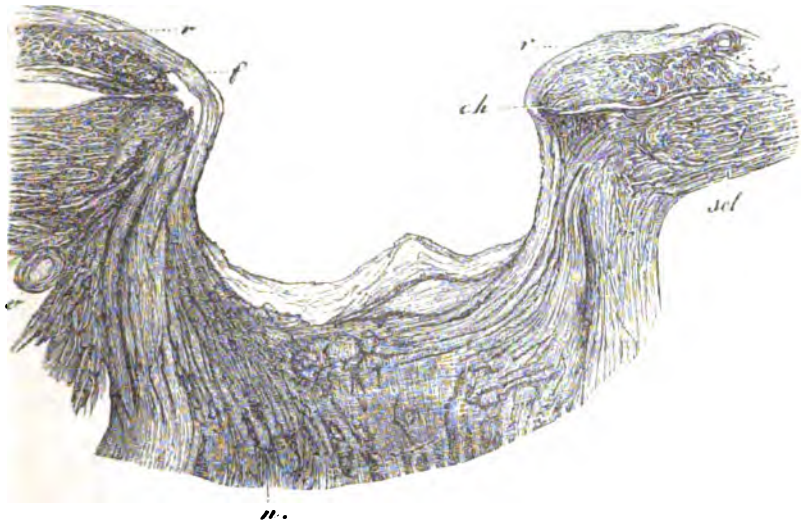

Comme l'examen ophthalmoscopique, l'examen anatomique montre aussi des variations considérables dans la forme des excavations glaucomateuses. Il serait difficile de donner des images plus caractéristiques que celles représentées fig. 19 et fig. 20 [1])

Fig. 20.

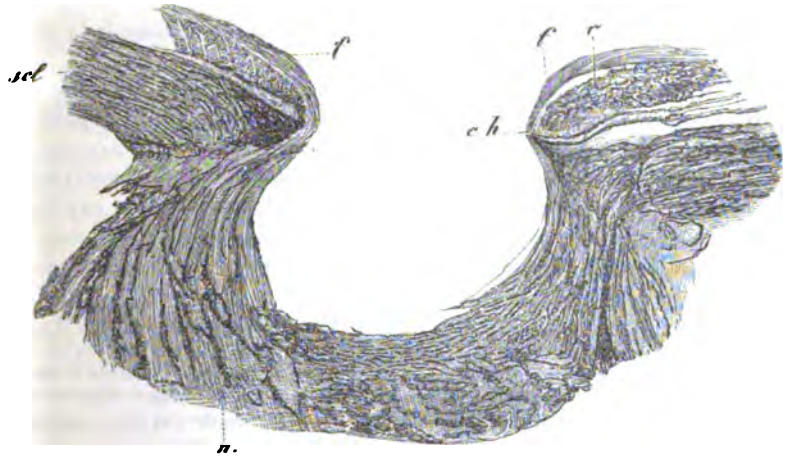

[1]) Fig. 19. Coupe d'une papille dont l'excavation mesure, comme maximum de profondeur, 2 mm., et dont la largeur est de 1 mm. ¼ à 2 mm. *f.* couche des fibres nerveuses transformées en tissu cellulaire, *n.* faisceaux atrophiés du nerf optique remontant vers la lame criblée, *r.* rétine transformée en tissu cellulaire, *ch.* choroïde, *scl.* sclérotique.

20. Section Fig. à travers la papille du même œil énucléé par M. Wecker, pour une irritation sympathique de l'autre. Cet œil s'était perdu à la suite d'une blessure du corps ciliaire suivie de staphylôme. (G. H.)

qui proviennent de deux coupes d'une même excavation glaucomateuse dans des plans différents. Comme dans toute excavation glaucomateuse profonde, ici également, les parois latérales sont refoulées vers la gaîne du nerf, et tapissées par une couche de fibres nerveuses, en voie de dégénérescence graisseuse. La lame criblée est refoulée et présente un plan concave dont la concavité est dirigée en avant. Les vaisseaux se trouvent appliqués contre les parois de l'excavation et contre la lame criblée, qui est à peine recouverte d'une faible couche de tissu cellulaire, vestige de la neuroglie.

B. ATROPHIE SIMPLE, BLANCHE DU NERF OPTIQUE.

Les trois signes fondamentaux qui caractérisent l'atrophie simple, sont la décoloration, la diminution de calibre des vaisseaux centraux et l'excavation par affaissement de la papille du nerf optique. C'est l'ensemble des ces symptômes qui nous permet de poser le diagnostic, tandis que chacun d'eux pris isolément ne nous y autoriserait pas.

La *décoloration* de la papille ne s'étudie avantageusement, surtout à son début, qu'avec un miroir à éclairage faible, tel que le miroir à plaques de Helmholtz, tandis que les instruments à éclairage fort (le miroir plan de Coccius lui-même n'échappe pas entièrement à ce reproche) laissent ignorer absolument les faibles changements de couleur [1]) qui s'opèrent dans la section nerveuse.

En outre, pour cette exploration, l'image *droite* est indispensable. Si la détermination des diverses teintes que peut prendre le nerf optique dans ses différents états morbides, a été jusqu'à présent quelque peu négligée, il faut en rechercher la cause dans l'usage exclusif que nombre d'examinateurs font de l'image *renversée*. Il est vrai qu'à cet examen, l'échelle des couleurs que peut nous fournir la section nerveuse n'est pas des plus variées.

La transformation qui s'opère dans la couleur de la papille dans un cas d'atrophie simple, consiste en ce que la section intrà-oculaire du nerf pâlit, blanchit, prend un aspect terne, froid, suivant l'expression de M. Ed. de Jaeger. Cette coloration ne débute pas d'une manière uniforme sur toute la section nerveuse. Comme il a déjà été dit, elle résulte essentiellement de la disparition des capillaires, disparition bien plus accusée dans cette forme d'atrophie simple que dans la dégénérescence grise dont il sera question plus loin. Cette disparition s'opérant plus

[1]) Voici ce que dit à cet égard M. Mauthner dans son précieux traité d'ophthalmoscopie, p. 83: „La coloration du nerf est essentiellement différente, suivant qu'on examine la papille à l'image droite avec un très-faible éclairage ou que, en disposant de la même source lumineuse, on fait cet examen à l'image renversée avec un éclairage très-intense. Si par hasard le nerf présente une faible teinte bleuâtre, le mélange de rayons jaunes provenant de la lampe, ne parviendra pas à noyer cette teinte bleuâtre tant que l'éclairage restera faible. Au contraire, si ce dernier est fort, la papille apparaît d'un blanc intense. Mais la nature de la source lumineuse n'intervient pas ici seule; l'augmentation de l'intensité de l'éclairage agit aussi de son côté, et fait que toutes les couleurs simples ainsi que les couleurs composées se rapprochent du blanc ou se confondent complètement avec lui. Toutes les couleurs simples ne se comportent pas toutes de la même manière à cet égard. C'est justement le bleu, qui se transforme en blanc-bleuâtre et finalement en blanc, à une intensité d'éclairage que l'œil supporte encore sans inconvénient. Ce phénomène s'observe plus difficilement avec la couleur jaune et la couleur rouge.“ (Voy.: *Opt. physiol. d'*Helmholtz, traduction par Javal et Klein, pp. 313 et 422.)

uniformément dans la papille, déterminera bien plus vite les symptômes d'anémie dans les points où les capillaires sont moins nombreux, c'est-à-dire là où la couche des fibres nerveuses est moins épaisse. C'est donc la partie de la papille dirigée vers la macula, qui pâlit la première, tandis qu'entre les gros troncs vasculaires et dans leur proche voisinage la couleur propre de la papille se conserve plus longtemps.

Dans l'atrophie simple, les éléments nerveux et le tissu cellulaire s'atrophient simultanément et presqu'au même degré, et à mesure que ces tissus disparaissent, la papille blanchit par suite de l'oblitération des capillaires. A cette couleur blanche, il ne s'ajoute pas de teinte bleuâtre franche comme dans la dégénérescence grise, où elle résulte de la substitution du tissu cellulaire au tissu nerveux. Si dans les degrés très-avancés d'atrophie simple, le nerf optique prend à l'examen à l'image renversée un aspect tendineux, cela provient de ce qu'à cette époque les supports de la papille, l'anneau sclérotical et la membrane criblée, sont plus ou moins complètement mis à nu, et montrent, à cause de la facilité avec laquelle change l'incidence de l'éclairage (à l'examen à l'image renversée), un léger châtoiement. A l'image droite, même à une époque très-avancée de la maladie et avec une excavation profonde, cet aspect tendineux ne peut pas être constaté aussi facilement.

Le second symptôme essentiel de l'atrophie simple, consiste dans la *diminution du calibre des vaisseaux centraux*. Cette diminution débutant habituellement dans les artères, va, le plus souvent, de pair avec la décoloration de la papille.

Lorsque la comparaison d'un œil à l'autre nous fait défaut, nous ne pouvons juger de l'apparition de ce symptôme, que par la présence d'une disproportion plus ou moins tranchée entre les vaisseaux artériels et veineux. Celui qui a une grande habitude de l'examen ophthalmoscopique ne se prononcera pas d'emblée sur une faible diminution du calibre des vaisseaux centraux, sachant combien les variations physiologiques sont nombreuses à cet égard. Il se rapportera donc à la fois dans son jugement, à la disproportion susmentionnée et à la coïncidence de la diminution du calibre des artères avec une pâleur inusitée de la papille.

Comme nous l'avons déjà dit, ces deux symptômes marchent habituellement de pair; ce fait n'est pas sans importance au point de vue du diagnostic différentiel de l'atrophie simple et de la dégénérescence grise, que nous aurons à étudier tout à l'heure. Dans cette seconde variété d'atrophie, la diminution dans le calibre des artères est un symptôme qui tarde assez longtemps après le début de la décoloration de la papille. Il peut même se faire que la papille soit décolorée depuis des années, sans qu'on puisse constater une diminution sensible dans le calibre des artères. Les conditions de nutrition différentes nous donneront plus tard l'explication de ce fait particulier.

Un autre signe différentiel entre les deux variétés d'atrophie du nerf, se révèle surtout chez les malades dont la papille ne présentait avant le début de la maladie, qu'une légère excavation centrale infundibuliforme. Si chez un pareil malade, il survient une atrophie simple, on pourra, à mesure que la papille blanchit, poursuivre l'artère amincie jusqu'à son passage à travers la lame criblée. Au contraire, dans la dégénérescence grise on verra les vaisseaux centraux, qui n'ont guère changé de calibre, comme plaqués sur le tissu blanc de la papille; il n'est possible de les poursuivre à aucune profondeur dans la section nerveuse.

Le troisième symptôme capital de l'atrophie simple consiste dans l'apparition d'une *excavation atrophique*. Habituellement ce symptôme marche de pair avec les deux autres précédemment décrits; nous avons trop insisté sur les caractères de l'excavation atrophique (voy. p. 58), pour avoir besoin d'y revenir ici. Il n'y a qu'un seul signe différentiel qui nous paraisse digne d'être mentionné, entre cette variété d'excavation et celle qui se produit par refoulement. Lorsqu'à la suite d'une atrophie complète des fibres nerveuses, la papille s'affaisse considérablement, l'anneau

sclérotical déjà mis à nu par la disparition des fibres nerveuses, ressortira encore davantage par suite de l'affaissement même de la papille. Ce sera surtout son bord interne tranchant, qui se dessinera avec une parfaite netteté. Au contraire, si le tissu papillaire est refoulé par un excès de la pression interne, cette pression ne borne pas ses effets sur le tissu nerveux de la papille, mais elle agit aussi sur les supports de la section nerveuse, la lame criblée et l'anneau sclérotical. Un coup d'œil jeté sur les fig. 52 à 60 de l'atlas, montre que dans aucune de ces excavations glaucomateuses, l'anneau sclérotical n'est visible. Ce signe différentiel pourrait donc devenir précieux, si une atrophie simple débutait chez un individu qui présenterait une excavation physiologique aussi considérable que celle représentée pl. VIII, fig. 44.

Fig. 21 [1]).

Nous savons que dans la dégénérescence grise, la substitution par prolifération du tissu cellulaire au tissu nerveux, s'oppose à l'affaissement de la papille, affaissement que la préexistence d'une excavation physiologique étendue, peut facilement simuler dans un cas de dégénérescence grise. Il est vrai qu'aussi dans cette dégénérescence, le tissu substitué finit par disparaître en partie, en subissant la dégénérescence graisseuse. Donc à la longue, il survient un faible affaissement de la papille, mais il ne sera jamais assez accusé pour faire ressortir la limite interne de l'anneau sclérotical d'une manière aussi tranchée que dans l'atrophie simple.

Fig. 22.

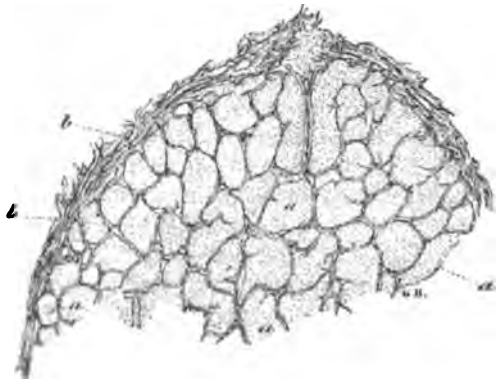

L'*anatomie pathologique* de l'atrophie simple ne nous apprend que

[1]) Les figures 21 et 22 représentent des coupes à travers un nerf atteint d'atrophie simple. Elles ont été dessinées par M. Haase d'après des préparations de M. Iwanoff; la fig. 21 montre une excavation atrophique des plus accusées : *r.* rétine ; *ch.* choroïde ; *scl.* sclérotique. La coupe transversale, fig. 22, fait ressortir l'atrophie simultanée du tissu cellulaire et des éléments nerveux : *a.* section des faisceaux nerveux atrophiés ; *b.* gaîne interne. Comparez cette figure avec la coupe à travers le nerf normal, fig. 8.

peu de chose. L'inspection directe nous montre que le nerf peut diminuer d'épaisseur au point d'être réduit à la moitié de son volume habituel. La gaîne externe flotte et se plisse autour de la substance restante du nerf, et comme le montre la coupe représentée p. 58, fig. 17, il se forme entre l'insertion oculaire du nerf et son enveloppe, un large espace comblé par du tissu lâche.

Il faut bien se garder de vouloir, par l'inspection directe du nerf, et surtout par sa coloration, préjuger de l'altération dont il a été le siège. Un nerf fortement atrophié peut montrer dans le peu d'éléments qui lui restent, une teinte grisâtre assez accusée, sans que l'examen microscopique nous autorise à admettre autre chose qu'une atrophie pure et simple et non une dégénérescence grise. D'un autre côté, le nerf optique peut avoir conservé une coloration blanchâtre, qui, à l'inspection directe, ne s'écarte en rien de l'état normal, tandis que le microscope nous révèle les signes non équivoques ou d'une dégénérescence grise plus ou moins avancée, ou d'une névrite chronique, ou enfin d'une atrophie simple. C'est une erreur de croire que, dans cette dernière variété d'atrophie, le nerf ait besoin de perdre sa couleur blanche. Il peut y avoir une déperdition très-considérable des fibres nerveuses, sans que cependant le nerf ait pris une teinte grisâtre. Il est vrai que ce dernier fait s'observer essentiellement dans les cas d'atrophie, par suite de destruction de la rétine (décollement de la rétine, inflammation intrà-oculaire), atrophie qui ne survient alors qu'après un nombre d'années très-considérable et montre, une fois de plus, l'indépendance de l'appareil conducteur et de l'appareil sensoriel de l'œil. M. Leber a trouvé les nerfs encore assez bien conservés, avec une destruction de la rétine qui remontait à trente ans, et il croit que la coloration blanche que ces nerfs présentent, tient à la conservation de la myéline des fibres nerveuses.

En conséquence, pour porter un jugement sur l'altération dont les nerfs optiques sont le siège, l'examen microscopique est tout à fait nécessaire. On comprend difficilement comment quelques auteurs se sont adonnés avec un certain acharnement à ces études délicates, sans se douter que toute compétence leur faisait défaut, s'ils n'appelaient pas à leur aide le concours du microscope. Encore faut-il, dans ces recherches, se munir de bien des précautions, pour ne pas arriver à des conclusions fausses. Il n'est nullement aisé de différencier sur des coupes microscopiques, le tissu cellulaire du tissu nerveux, si l'on n'a pas recours à des réactifs chimiques qui agissent différemment sur ces deux tissus. Le chlorure d'or teint sensiblement en violet foncé les éléments nerveux, tandis qu'il colore à peine le tissu cellulaire, auquel il ne communique qu'à la longue une faible teinte bleuâtre, coloration qui reste toujours de beaucoup inférieure à celle du tissu nerveux. La constance avec laquelle cette réaction se produit sur les préparations fraîches, ou sur celles qui n'ont pas séjourné trop longtemps dans des liquides durcissants, permet de tirer des conclusions certaines sur la conservation plus ou moins complète des éléments nerveux, et en même temps, sur la manière dont s'est comporté le tissu cellulaire, c'est-à-dire la neuroglie [1]).

En se servant de ce mode d'examen microscopique, on constate dans l'atrophie simple une disparition plus ou moins complète des éléments nerveux, et en même temps, une atrophie très accusée du tissu cellulaire (voy. fig. 21 et 22), surtout

[1]) On place des coupes fines du nerf dans une solution de chlorure d'or à $^1/_{50}$ %, solution à laquelle on a ajouté une goutte d'acide acétique pour trente grammes de liquide. Suivant le conseil de M. Gerlach, les pièces séjournent une demi-journée dans cette solution, après quoi on les place dans de l'eau faiblement acidulée pour enlever l'excès de chlorure. Ces préparations peuvent alors être conservées dans de la glycérine, ou dans du vernis, après en avoir retiré l'eau au moyen de l'alcool (Leber).

Fig. 23.

dans le voisinage des vaisseaux, oblitérés en grand nombre. Cette disparition du tissu a lieu par voie de dégénérescence graisseuse. Le nombre des cellules grumeuses qu'on rencontre est assez limité, et dans les nerfs anciennement atrophiés, on trouve un mombre assez considérable de corpuscules amylacés. Comme il a déjà été dit, la myéline des fibres nerveuses peut se conserver un temps assez long; finalement elle disparaît, et des traînées de gouttelettes de graisse indiquent parfois encore l'ancien emplacement des fibres qu'on reconnaît aussi par la présence de filets extrêmement ténus, munis ça et là de petits renflements, et qui ne sont probablement pas autre chose que les gaînes restantes des filets nerveux.

L'atrophie simple se laisse poursuivre dans des cas anciens, à travers le chiasma jusque dans les tractus du nerf optique. Au contraire, du côté de l'œil, l'atrophie se borne, comme dans les sections pratiquées par M. Rosow [1]) sur les animaux,

Fig. 24.

[1]) *Sitzungsbericht der k. Akademie der Wissensch.* Bd. 49, p. 431.

à la couche des fibres nerveuses et des cellules ganglionnaires, autrement dit à l'appareil conducteur de la rétine. Inutile de dire que les résultats microscopiques varieront très sensiblement suivant l'époque de l'examen.

Ce qui caractérise essentiellement cette variété d'atrophie, c'est qu'elle porte, dans la majorité des cas, à la fois sur le tissu nerveux et le tissu cellulaire (voy. fig. 23 [1]).

Au point de vue de la *symptomatologie* nous nous bornerons à signaler l'importance de la mensuration exacte de l'acuité centrale et périphérique de la vision. C'est surtout l'exploration de la sensibilité dans la partie périphérique du champ visuel et la manière dont celle-ci a *commencé* à baisser, qui nous fourniront des renseignements précieux sur l'étiologie de l'atrophie simple.

M. Förster [2]) a institué, à cet égard, un nouveau mode d'exploration qui a l'avantage essentiel de donner une représentation graphique très-exacte du champ visuel, et de rappeler à l'instant même la disposition anatomique) de l'appareil conducteur de la rétine. Avec le *périmètre* [3]) de Förster (voy. fig. 24) on mesure le champ visuel sur une demi-sphère, et on note son étendue par degrés.

Pendant cet examen on fait fixer le malade de manière que le point central de la demi-sphère ne concorde pas avec la macula, mais bien avec le punctum cœcum, c'est-à-dire avec la papille du nerf optique. Pour justifier cette manière de procéder M. Förster donne une raison très pratique, c'est que dans la représentation graphique des diverses étendues du champ visuel, nous aurons pour point de départ, comme dans les examens ophthalmoscopiques et microscopiques, l'entrée du nerf optique.

La conformation particulière que nous montre la fig. 25 pour l'œil gauche, et la fig. 26 pour l'œil droit, correspond essentiellement à la distribution des éléments nerveux, ainsi qu'à l'entourage de l'œil (dos du nez, rebord orbitaire supérieur). Le maximum d'étendue a une direction diagonale, allant de dedans en dehors et de haut en bas pour les deux yeux.

Le champ visuel binoculaire est représenté fig. 27 ; ici les deux taches de Mariotte tombent en dehors du point de fixation *F*. Les parties des deux champs visuels qui concordent, sont indiquées par une teinte plus foncée, tandis que les parties

[1]) Coupe à travers un nerf atrophié, faite à une distance de 7^{mm} de son entrée dans l'œil, les gaînes externe et interne ont été enlevées. On voit près de *n.* des faisceaux nerveux atrophiés. A l'aide d'un fort grossissement, on ne constate que quelques rares fibres nerveuses remplies de gouttelettes de graisse. La masse principale est composée de tissu cellulaire qui renferme beaucoup de cellules de tissu cellulaire *b.*; *v.* section d'un vaisseau central.

[2]) *Compte-rendu du Congrès intern. d'Ophthalm. Session de 1867, mon traité,* T. II, p. 427 *et la thèse inaug. de* M. Möser: *„Das Perimeter u. seine Anwendung;* Breslau in-8°, p. 33, 1869.

[3]) La figure 24 représente l'instrument de M. Förster et n'a guère besoin d'explications. Le curseur *d* porte un petit carré blanc et est mis en mouvement par une roue munie d'une manivelle et un système de cordons semblable à celui que nous avions employé pour le déplacement des boules dans notre mensurateur du champ visuel (voy. mon traité t. II, p. 226). Le carré *d* qu'on voit sur le curseur peut être remplacé par des lettres ainsi que par de petites pièces coloriées, si le périmètre devait servir à des épreuves chromométriques. On pourrait de même transformer cet appareil en photomètre, en substituant au carré de papier blanc un verre dépoli éclairé par une petite lampe placée derrière le verre, dont l'intensité pourrait être exactement graduée. Il est bien entendu que cette dernière mensuration se ferait dans l'obscurité. Le disque *a*, divisé dans chaque moitié en 180°, est muni d'un indicateur qui court parallèlement à la demi-circonférence, indique exactement sa position, et nous fait connaître les divers méridiens du champ visuel; tandis que la position du curseur notée dans les différents plans qu'a successivement occupés la demi-circonférence, nous donne les cercles de latitude et l'étendue par degrés du champ visuel.

claires sont vues isolément par chaque œil. Nous donnons en note [1]) la manière dont M. Förster s'exprime sur la relation qui existe entre les différents points du

Fig. 25.

Oeil gauche.

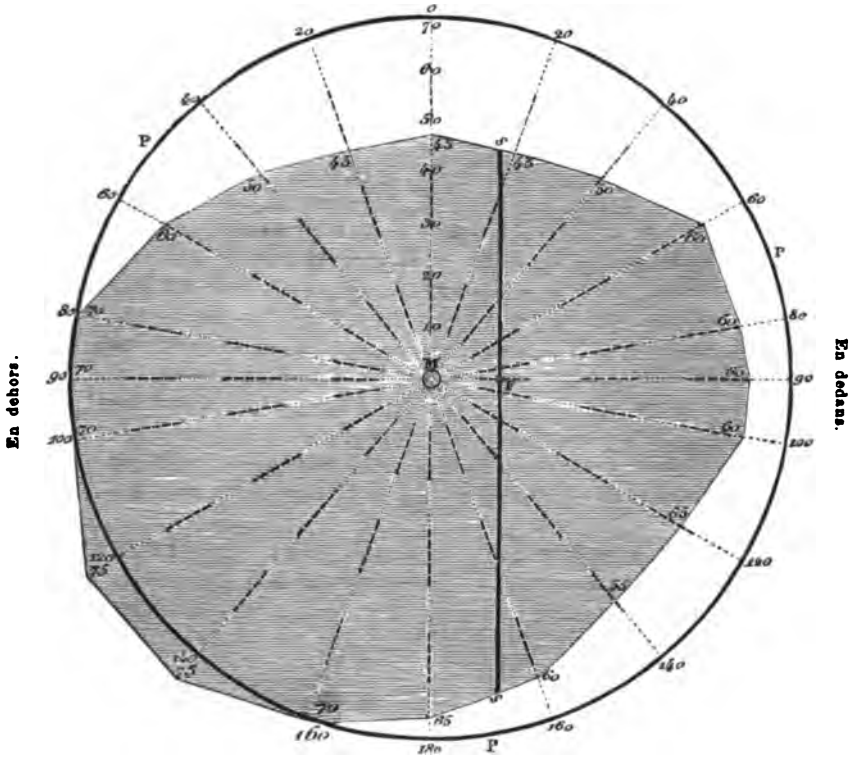

[1]) „Sachant que, dans les apoplexies centrales suivies d'hémiplégie, un seul œil n'est pas frappé de cécité, mais que les deux yeux sont atteints dans des moitiés correspondantes de leurs champs visuels, et comme les mensurations ont démontré que les limites de ces lacunes sont tracées à peu près perpendiculairement à travers le point de fixation (dans la fig. 27 à travers la ligne *ss*), nous pouvons, d'accord avec les données anatomiques du chiasma publiées par Hannover, accepter que toute la partie située à droite de la verticale *ss* dans le champ visuel appartient au *tractus opticus* gauche, tout ce qui est situé à gauche de *ss*, au *tractus opticus* droit. Dans les portions du champ visuel commun situées à gauche de la ligne visuelle (ainsi que dans celles situées à droite de cette même ligne), il faut distinguer deux portions: 1° une plus petite qui, pour l'œil *droit*, forme la moitié interne et la moins étendue de ce champ visuel (dans la fig. 27, elle va de *ss* à gauche jusqu'à la limite de la partie la plus sombre). Comme, dans les apoplexies siégeant à droite (hémiplégies gauches), cette portion est abolie, et comme dans ces circonstances, le *tractus opticus* droit souffre, on peut conclure qu'elle appartient au faisceau latéral du tractus opticus droit. Il en résulte que tout ce qui se trouve dans un champ visuel monoculaire *en dedans du point de fixation*, autrement dit toute la portion de la rétine placée *en dehors de la macula* est fourme par le faisceau latéral *du même côté*. 2° Une portion plus considérable, comprenant non-seulement la partie sombre, mais aussi la partie plus claire, forme la plus grande moitié externe du champ visuel *gauche*. Comme elle devient aussi insensible dans une apoplexie droite, elle ne peut appartenir qu'au faisceau croisé du tractus opticus droit: par conséquent, la portion du champ visuel monoculaire qui est située *en dehors du point de fixation*, en d'autres termes, la moitié de la rétine située *en dedans* de la macula, est innervée par le faisceau croisé du *côté opposé*. Il résulte de ce qui précède que du champ visuel commun représenté dans la figure 27, la partie sombre n'appartient qu'aux deux fais-

Fig. 26.

Oeil droit.

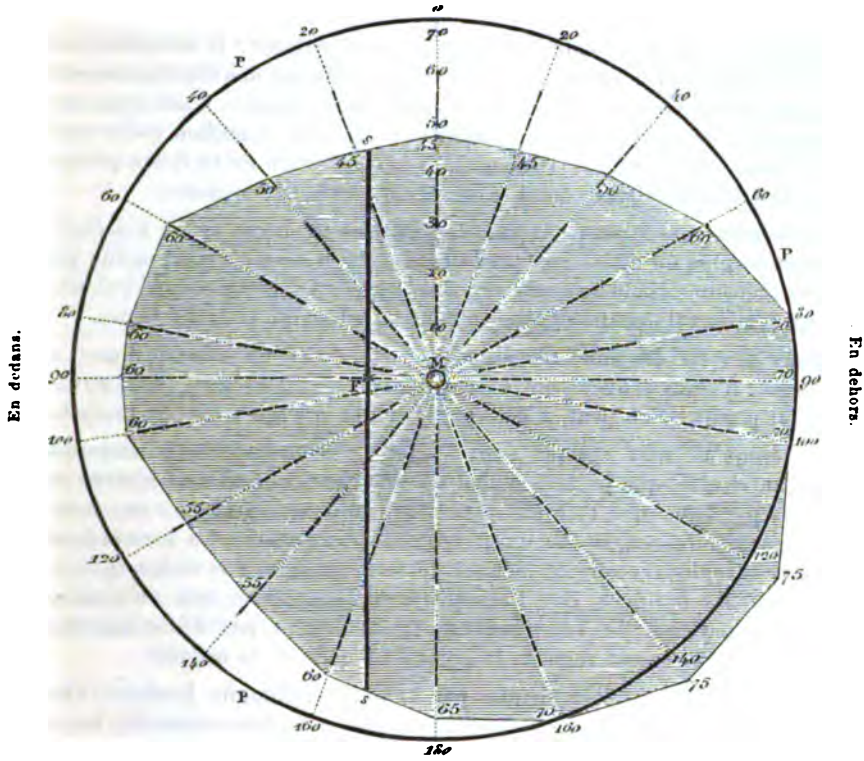

Fig. 27.

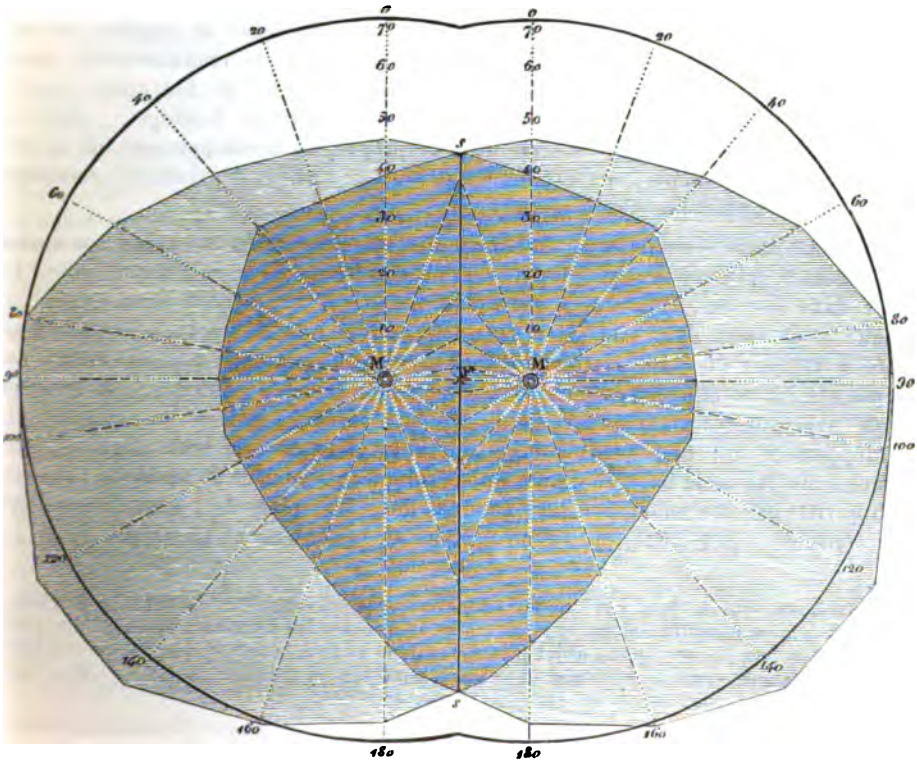

champ visuel et l'épanouissement central du nerf optique. Il est certain que l'exploration du champ visuel peut, dans certains cas, fournir des renseignements étiologiques plus précis encore que l'examen ophthalmoscopique. Malheureusement, ces renseignements ne sont en réalité importants qu'à la condition qu'on assiste aux premiers changements qui surviennent dans la diminution de la vision périphérique, et qu'on peut suivre attentivement la *marche* de cette décroissance.

Naturellement vers la fin de la maladie, lorsque le champ visuel n'occupe qu'une petite étendue plus ou moins voisine de la macula, il sera d'autant moins permis de tirer de ce fait une conclusion, que cet îlot du champ visuel n'occupe pas un secteur quelconque, mais est groupé concentriquement autour de la tache jaune.

Un autre moyen de nous renseigner sur le point de départ d'une atrophie simple, c'est d'étudier avec soin la participation ou l'intégrité des autres nerfs crâniens. Il paraît qu'on peut, à cet égard, établir quelques lois de probabilité.

Ainsi, lorsqu'un nerf optique seul s'atrophie avec intégrité parfaite du champ visuel de l'autre côté, que précédemment ou simultanément un nerf moteur du même côté a été paralysé, que l'odorat a souffert, on pourra présumer une affection de la base du crâne (méningite basilaire, gommes, exostoses). La concordance de la surdité avec atrophie du nerf du même côté fera penser à une lésion (par compression) des couches optiques, etc. Pourtant notre diagnostic tout en s'aidant d'une exploration minutieuse de l'état général, ne manquera pas d'être incertain dans nombre de cas pour ce qui regarde le point de départ de la maladie.

La fréquence de l'atrophie simple, par suite de méningite basilaire chronique, d'exostoses de la base du crâne, mérite d'être signalée ici. Sans contredit, les maladies qui attaquent l'encéphale même (maladies du système vasculaire avec ramollissement, tumeurs de la substance propre du cerveau) sont bien plus souvent suivies de dégénérescence grise ou de névrite optique.

Nous verrons plus tard, à l'occasion de la névrite, que la papille du nerf après avoir présenté les signes les plus caractéristiques de l'inflammation, peut, au bout d'un nombre d'années indéterminé, affecter ceux de l'atrophie simple. Il ne faudrait donc pas être surpris de rencontrer, lors de l'autopsie, avec les traces une affection cérébrale essentiellement propre au développement de la névrite, une atrophie simple, si toutefois les débuts de l'affection cérébrale remontent à une époque assez éloignée.

Dans une autre série de cas, on trouve des tumeurs cérébrales et on est étonné de n'observer, à l'examen microscopique, ni neuro-rétinite, ni névrite ascendante. La cécité dans ces cas, était due à l'atrophie simple. Si, en pareille circonstance, la tumeur avait suivi dans son développement une marche fort lente, et si elle était située à la base du crâne, le résultat de l'examen n'a plus lieu de surprendre, car l'augmentation de la pression intrà-crânienne a bien pu ne produire qu'une atrophie simple par compression plus ou moins directe des nerfs. Mais si, au contraire, le développement de ces tumeurs est considérable et rapide, si leur siège est plus ou moins éloigné de la base du crâne, on se voit alors contraint d'expliquer l'absence de la névrite par des anomalies dans l'embouchure des veines de l'orbite (voyez l'article consacré à la névrite) ou d'avoir recours au raisonnement théorique de M. DE

ceaux latéraux, qui de leur côté ne contribuent en rien à compléter la totalité du champ visuel, et que ce complément est exclusivement donné par les faisceaux croisés. On peut, en outre, conclure encore, qu'un objet perçu des deux yeux à la fois, qui se trouverait alors situé dans la partie sombre du champ visuel, fait parvenir au cerveau ses impressions perçues par les deux yeux à travers les mêmes tractus."

Graefe [1]) „Je pense, dit-il, que si une interruption dans la conductibilité nerveuse s'effectue soit dans les centres nerveux, soit à la base du crâne, soit dans l'orbite, à une époque où il n'a existé ni exagération de pression intrà-crânienne (ou orbitaire) ni prédisposition à une névrite descendante, je pense que, dans ces circonstances, il se développera d'abord une dégénérescence atrophique qui n'est en quelque sorte que la conséquence anatomique de la séparation du nerf d'avec son centre. Une fois que cette dégénérescence atrophique s'est produite, les causes qui, ultérieurement, pouvaient déterminer la production de la névrite descendante ou la stase papillaire, ne trouvent plus un terrain propice à leur développement, et cela à cause de la disparition du tissu et d'une partie de l'appareil circulatoire. Mais si, au contraire, ces causes prédisposantes surgissent à un moment où cette interruption dans la conductibilité ne s'était pas encore complétée, et où les états consécutifs (l'atrophie blanche) n'étaient pas encore survenus, alors la névrite rencontre des conditions propices à son développement."

A l'appui de cette théorie, nous pouvons dire que nous n'avons pas rencontré, soit dans la littérature, soit dans notre pratique, un seul cas dans lequel un nerf optique montrant les signes de l'atrophie blanche ait, par suite de conditions intrà-crâniennes favorables, accusé plus tard les caractères de la névrite.

Disons en terminant que c'est presque exclusivement dans les cas d'atrophie simple du nerf, que peut se présenter ce fait singulier que la perte de la vue est presque l'unique symptôme morbide que le malade accuse.

C. DÉGÉNÉRESCENCE GRISE. ATROPHIE GRISE DU NERF OPTIQUE.

Depuis longtemps on savait que les maladies de la moëlle, classées sous le nom générique de *tabes dorsalis* s'accompagnaient souvent d'une amaurose, résultant d'une atrophie des nerfs optiques. Plus tard, après avoir étudié avec plus de soin les divers états morbides compris sous le nom d'ataxie, on fut frappé de la concordance d'aspect des nerfs optiques atrophiés, avec les cordons postérieurs de la moëlle, ou avec la dégénérescence grise de l'encéphale. C'est alors seulement, qu'on commença à parler de la dégénérescence grise des nerfs optiques, et qu'on fut porté à rattacher à une extension directe de la maladie de la moëlle, celle de l'appareil sensoriel de la vue.

Ce n'est que tout récemment que des observations cliniques recueillies en assez grand nombre, ont démontré que la dégénérescence grise pouvait débuter isolément par les nerfs optiques, de même qu'elle pouvait apparaître simultanément avec des foyers de dégénérescence grise dans l'encéphale, sans qu'il existât la moindre connexion entre ces divers foyers. Notre propre expérience nous a montré que la dégénérescence grise peut éclater dans l'un ou les deux nerfs optiques à la fois, sans qu'il se présente aucun symptôme, qui nous autorise à admettre que les centres nerveux et principalement la moëlle, soient déjà devenus le siège d'une semblable dégénérescence. Souvent ce n'est qu'après des années que la maladie fait irruption dans les centres nerveux.

[1]) *Archiv für Ophthalmologie;* Bd. XII, A. 2, p. 127.

Il est connu que la dégénérescence grise, lorsqu'elle apparaît dans les centres nerveux, a une tendance toute particulière à se montrer par foyers, qui n'ont entre eux aucune connexion directe. Le même fait s'observe pour l'appareil conducteur de l'impression lumineuse; ici aussi, la dégénérescence se caractérise par un *tacheté* particulier qu'elle communique aux nerfs optiques et à leurs expansions centrales.

Comme cela s'observe pour les cordons postérieurs de la moëlle, la maladie débute manifestement près des enveloppes, et n'atteint qu'en dernier lieu les fibres placées près de l'axe du nerf. Sans contredit, cette maladie affecte également pour les nerfs optiques une marche essentiellement centripète. Pourtant ce serait une erreur de croire que sa marche est constamment progressive; on a observé des cas fort anciens où la dégénérescense se laissait à peine poursuivre au delà du chiasma, d'autres où il existait une ancienne dégénérescence grise du tronc des nerfs, en deçà du chiasma, qui concordait avec un foyer récent de dégénérescence grise dans les bandelettes optiques, le corps strié, etc.

Fig. 28.

On aurait pu croire que les recherches anatomiques sur la dégénérescence grise des nerfs optiques, auraient fourni des renseignements précieux, sur des altérations analogues, qui s'effectuent dans un tissu aussi complexe que celui de la moëlle. Malheureusement, pour le moment, les rôles sont encore intervertis, et ne s'étant occupés que tout récemment de la dégénérescence grise des nerfs optiques, on s'efforce de confirmer dans ces recherches ce que l'examen anatomo-pathologique de la moëlle a déjà fait connaître. M. Leber [1]) nous a, dans ces derniers temps, donné un travail très-précieux sur la maladie qui nous occupe, et nous ferons à ce travail de larges emprunts pour la description anatomique suivante.

Anatomie pathologique. Dans les recherches sur la dégénérescence grise, on a recours au réactif chimique, le chlorure d'or, dont l'emploi a été exposé précédemment (p. 67). Mais à part cela, on se sert aussi avantageusement de la coloration des coupes au moyen du carmin. Celui-ci ne colore pas la moëlle des fibres nerveuses normales, tandis que les faisceaux nerveux dégénérés prennent une couleur de carmin très accentuée.

A l'inspection directe, les nerfs optiques qui sont le siège d'une dégénérescence grise ont, suivant l'époque de la maladie, diminué plus ou moins sensiblement de volume et la substance propre du nerf montre une teinte grisâtre plus ou moins

[1]) *Archiv für Ophthalmologie;* Bd. XIV, A. 2, p. 177.

accusée. Cette teinte est irrégulièrement répandue par foyers le long des nerfs optiques, et elle se montre plus intense dans les parties du nerf qui avoisinent la gaîne interne.

Sur une coupe traitée par du chlorure d'or (fig. 28 [1]) ou avec du carmin, on voit que c'est essentiellement vers la périphérie, que les fibres nerveuses se sont transformées en tissu cellulaire. Les fibres qui avoisinent les vaisseaux centraux se trouvent, dans des cas récents, complètement conservées, et ne montrent entre elles que de petites lacunes résultant de l'amincissement d'un certain nombre de fibres.

Habituellement les faisceaux du tissu cellulaire qui courent entre les fibres nerveuses, s'élargissent à mesure que ces dernières diminuent d'épaisseur (comp. fig. 29 et fig. 9 p. 53 [2]).

Suivant les divers cas, l'atrophie des éléments nerveux ne marche pas d'une façon régulière de la circonférence vers l'axe. A part le tacheté dont nous avons déjà parlé,

Fig. 29. Fig. 30. Fig. 31.

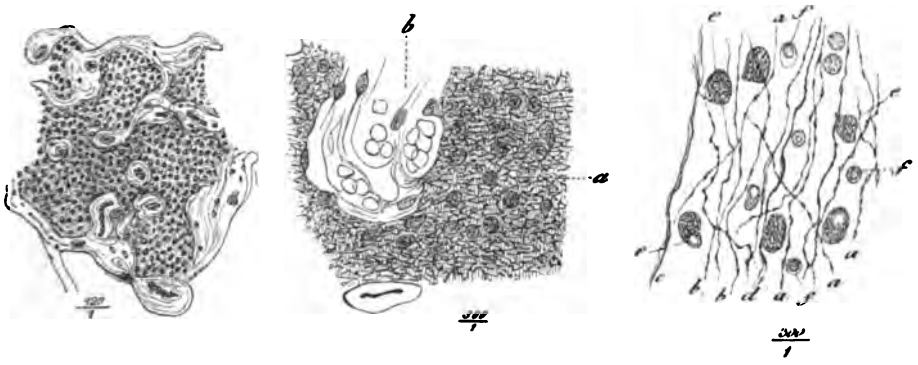

il peut se faire que, sur un côté du nerf, la dégénérescence se développe bien davantage, ce qui nous explique aussi les variations que montre le rétrécissement irrégulièrement concentrique du champ visuel.

Lorsqu'on pratique des coupes longitudinales qui font voir les fibrilles du tissu cellulaire placées perpendiculairement aux fibres nerveuses (fig. 30 [3]), on reconnaît facilement que ces fibrilles ressortent avec bien plus de netteté, qu'elles ont augmenté en nombre et en épaisseur, de manière à rétrécir les mailles qu'elles circonscrivaient.

[1]) Les fig. 28, 29, 30 et 31 ont été empruntées au travail de M. Leber; la coupe fig. 28 a été faite près de l'entrée de la veine centrale dans le tronc nerveux, et a été traitée par du chlorure d'or. Les parties normales ressortent avec beaucoup de précision par leur teinte foncée (rendue ici en noir au lieu de violet foncé), tandis que les faisceaux atrophiés ont une teinte grisâtre.

[2]) La fig. 29 représente une coupe partielle d'un nerf affecté de dégénérescence grise. Les faisceaux de tissu cellulaire sont irrégulièrement épaissis, ont pris une direction plus curviligne et leurs vaisseaux sont gorgés de sang; on reconnaît de nombreux noyaux dans le tissu indistinctement grenu (à un grain) des faisceaux nerveux. $\left(\text{grossissement } \frac{120}{1}\right)$

[3]) La fig. 30 représente une section longitudinale du nerf dont la coupe est donnée fig. 28 $\left(\text{préparation au vernis grossissement } \frac{300}{1}\right)$. *a* faisceau nerveux atrophié, avec réseau de tissu cellulaire très fin et assez serré, à fibrilles indistinctement longitudinales et assez riches en noyaux; *b* faisceau de tissu cellulaire avec vaisseaux contenant du sang.

Entre ces fibrilles, on rencontre un nombre bien plus considérable de petits noyaux appartenant aux cellules du tissu cellulaire sus-décrit (fig. 10 *B*), le nombre des cellules elles-mêmes a sensiblement augmenté.

A part cela, la presque totalité d'un faisceau atrophié du nerf, se trouve composée de fibres longitudinales extrêmement ténues, munies çà et là de fines varicosités et qui sont les vestiges des fibres nerveuses (voy. fig. 31 [1]). Nous en trouvons la preuve dans l'examen des faisceaux nerveux à moitié atrophiés et où l'on rencontre la transition des fibres nerveuses aux fibrilles tout à fait semblables à celle du tissu cellulaire longitudinal, fibrilles qui ne sont très probablement pas autre chose que la gaîne des fibres qui ont été dépouillées de leur myéline et qui ont perdu leur cylindre-axe.

Ces fibrilles sont entremêlées de fibres nerveuses amincies et variqueuses, et de filets garnis de petits grains luisants, qui montrent sur leur trajet de nombreuses inflexions. La transition entre les fibres nerveuses variqueuses, les fibres longitudinales très minces et ces fibrilles incurvées disposées en chapelet, ne paraît pas douteuse.

Nous assistons donc à la transformation successive de la fibre nerveuse en fibrille semblable comme aspect à celle du tissu cellulaire, transformation qui concorde avec un accroissement en masse de la neuroglie. A mesure que cette transformation s'opère, les éléments cellulaires situés entre les faisceaux et le long de la gaîne interne ont considérablement augmenté de nombre; une partie des cellules a changé de forme en devenant plus rondes, et en montrant un noyau plus luisant, autrement dit, elles ont pris davantage les caractères d'une cellule lymphoïde.

A part ces altérations, on rencontre un nombre très considérable de cellules grumeuses, rondes et fusiformes (et parfois des corpuscules amylacés) qui entourent de préférence les fins vaisseaux. Ainsi une couche complète de ces cellules peut envelopper un vaisseau, et cette couche être encore délimitée en dehors par une membrane très fine de façon que le vaisseau court en quelque sorte dans une gaîne de cellules grumeuses et rappelle les changements morbides analogues, observés par quelques auteurs pour les fins vaisseaux du cerveau. (Robin, His, etc).

Si l'on résume les altérations essentielles qu'on rencontre dans la dégénérescence grise, elles consistent: *dans une augmentation sensible de tissu cellulaire, et surtout de ses éléments cellulaires, et dans l'apparition considérable de cellules grumeuses.* (Leber).

Il serait faux d'admettre que l'augmentation du tissu cellulaire aille au delà d'une simple substitution du tissu nerveux, et de croire que ce dernier disparaîtrait par suite de la compression que l'accroissement en masse du tissu cellulaire exercerait sur lui. Au contraire, la neuroglie a si peu gagné en épaisseur, que dans les premiers temps notre maître Virchow ne parlait que d'un simple état œdémateux de ce tissu et ne prononçait même pas le nom de prolifération.

L'apparition de nombreuses cellules grumeuses qui ne sont peut être en partie que des produits régressifs, ne nous autorise pas non plus suffisamment à classer cette maladie dans le groupe des névrites chroniques. Il faut la regarder comme une dégénérescence *sui generis* dont on trouve l'analogue dans les centres nerveux, principalement dans la moëlle.

[1] La fig. 31 représente une coupe longitudinale du nerf (préparation avec glycérine grossissement $\frac{300}{1}$) dont la coupe transversale est donnée fig. 28. *a* fibres nerveuses atrophiées, isolées, très fines, montrant de faibles varicosités; *b* fibres semblables sans varicosités; *c* fibres nerveuses un peu plus fortes renfermant en partie encore de la moëlle; *d* fibres nerveuses normales; *e* cellules grumeuses; *f* petites cellules rondes (Rundzellen).

Rappelons encore quelques différences anatomiques entre la dégénérescence grise des nerfs optiques et celle de la moëlle. Abstraction faite de la gaîne de cellules grumeuses qui entoure çà et là les fins vaisseaux, le système vasculaire du nerf optique reste assez intègre. On ne rencontre pas, comme cela a lieu pour la moëlle, des dilatations considérables des vaisseaux, l'épaississement considérable de la membrane adventice, et la sclérose des parois vasculaires. Un autre caractère différentiel c'est que dans la dégénerescence grise des nerfs optiques, les gaînes du nerf ne se montrent nullement altérées, tandis qu'il est assez rare de voir une dégénérescence des cordons postérieurs quelque peu avancée, sans rencontrer dans les enveloppes des changements de couleur, d'épaisseur, de vascularisation, autrement dit, les signes d'une pachy-méningite chronique. Evidemment pour les nerfs optiques, les caractères d'une inflammation s'effacent encore davantage dans la dégénérescence grise que cela n'a lieu pour les cordons postérieurs de la moëlle.

Les *caractères cliniques* se révèlent surtout par l'aspect particulier de la papille et par le rétrécissement par secteurs du champ visuel.

Un signe essentiel que nous avons revendiqué pour l'image ophthalmoscopique de la dégénérescence grise, c'est l'absence plus ou moins complète d'une excavation atrophique [1]). Du reste, il est facile de comprendre que l'excavation tend bien moins à se développer, lorsqu'il y a substitution de tissu cellulaire, que lorsque, comme dans l'atrophie simple, le tissu nerveux disparaît purement et simplement.

Dans la dégénérescence grise du nerf, les débuts de la maladie se révèlent par un simple changement de couleur, la papille ne s'affaisse pas, elle pâlit et, comme le montre l'examen à l'image droite avec les plaques de Helmholtz, elle prend en pâlissant une teinte bleuâtre plus ou moins accusée.

Avec ce changement de couleur coïncide un changement de transparence du tissu de la papille; il devient impossible de poursuivre les vaisseaux centraux jusqu'à une certaine profondeur; ils paraissent comme appliqués sur le tissu blanc-bleuâtre de la papille, et l'anneau sclérotical blanchâtre tranche davantage avec le tissu opaque de la section nerveuse.

Ici le changement de couleur tient moins que dans la forme d'atrophie précédemment décrite, à une disparition des capillaires, qu'au fait que les fins vaisseaux qui donnent à la section nerveuse la couleur rose, sont masqués par le tissu cellulaire opaque, tissu qui, en les soustrayant au regard, communique en même temps à la papille une teinte bleuâtre plus ou moins franche.

Il va sans dire que la configuration primitive de la papille, la préexistence d'une excavation physiologique étendue et profonde, influera très sensiblement sur l'aspect de la coupe du nerf dans un cas de dégénérescence grise. Nous ne croyons pourtant pas trop nous hasarder en disant que dans les cas où la papille ne montrait pas avant la maladie d'anomalies physiologiques très accusées, les changements d'aspect qu'impriment à la section nerveuse la dégénérescence grise, sont assez caractéristiques pour qu'on puisse, à l'inspection ophthalmoscopique seule, poser le diagnostic d'une ataxie.

[1]) Au congrès de 1868 (voy. *Klin. Monatsbl.*; t. VI, p. 312), j'ai insisté sur la rareté de l'excavation par affaissement dans les cas d'ataxie. M. Leber a cru devoir s'opposer à ma manière de voir; mais voyons comment il se prononce à l'occasion des trois cas de dégénérescence grise qu'il a examinés et décrits avec tant de soin. Dans le premier cas, „la surface de la papille est faiblement (flach) excavée". Le second cas ne montre „qu'une faible excavation centrale de la papille, le bord de celle-ci qui, surtout en dedans, est encore assez large, se trouve dans le niveau de la rétine et ne présente pas la faible proéminence normale". Enfin dans le troisième cas, „le niveau des deux papilles ne s'écarte en rien de l'état normal".

Le rétrécissement du champ visuel s'opère par secteurs, mais il est impossible de tracer une marche régulière à ces sortes de rétrécissement. Du reste, l'apparition par tacheté de la dégénérescence grise, explique aussi l'irrégularité dans la suppression progressive des divers secteurs du champ visuel.

On sait que la dégénérescence grise affecte dans les nerfs optiques une marche essentiellement centripète. S'il pouvait exister quelque doute à cet égard, ce doute disparaîtrait par l'observation clinique qu'on a assez souvent occasion de faire, à savoir que la dégénérescence grise peut exclusivement se localiser sur un nerf optique, avec intégrité parfaite du champ visuel de l'autre œil [1]).

Il a été déjà question de ce fait singulier que la dégénérescence grise peut débuter dans les nerfs optiques, tandis que les symptômes du côté des centres nerveux (ataxie locomotrice, démence avec paralysie et paralysie progressive) ne se déclareraient qu'après un laps de temps assez long. A ce sujet, nous rappelons l'analogie qui existe entre l'apparition des troubles qui dépendent du nerf optique et ceux des nerfs moteurs de l'œil. Pourtant les paralysies musculaires qui précèdent de plusieurs années l'ataxie sont souvent assez fugaces, tandis qu'il serait impossible de dire la même chose pour les troubles fonctionnels du nerf optique.

Ordinairement le diagnostic de la dégénérescence grise des nerfs optiques est facilité par la concordance des symptômes qui se rapportent à une altération analogue dans les cordons postérieurs de la moëlle. Il est relativement rare que des douleurs fulgurantes, des hypéresthésies et des anesthésies cutanées le long des membres inférieurs, ne soient pas signalées concurremment avec l'affaiblissement de la vue, et que la démarche n'ait pas déjà acquis une incertitude qui ne relève ni de l'abaissement de la vision centrale, ni de la réduction de la vision périphérique.

Si nous ajoutons à cela que les symptômes décrits pour l'atrophie simple, en particulier la céphalalgie, n'est accusée ni directement ni après percussion de la tête, que les vertiges et tout autre symptôme congestif font défaut, il ne sera habituellement pas difficile de poser un diagnostic que la manifestation de troubles dans la santé générale ne tardera pas à confirmer.

Le caractère de ce traité, ne nous permet ni d'entrer dans plus de détails de l'étude clinique de cette affection, ni d'insister sur les différents conseils thérapeutiques donnés. Pourtant nous ne voulons pas passer sous silence un fait observé par Türk, c'est que la compression des apophyses épineuses des vertèbres cervicales et dorsales, peut provoquer une aggravation momentanée dans les troubles visuels. C'est ici le moment de signaler aussi le fait observé par M. Bénédict [2]), d'une amélioration sensible de la vue et de l'ouïe après application des courants continus le long de la colonne vertébrale, en les faisant remonter de bas en haut. On se rappelle les bons résultats que nos confrères anglais (Hart) veulent avoir obtenus par l'emploi continu de la glace le long de la colonne vertébrale.

[1]) Nous connaissons quelques cas rares où la maladie est restée ainsi localisée sur un côté pendant plusieurs années, tandis que l'état général du sujet, n'autorisait nullement à admettre que la dégénérescence grise des cordons postérieurs de la moëlle se fut arrêtée dans sa marche progressive.

[2]) *Electrotherapie;* Wien 1868, p. 255.

D. NEURITE ET NEURO-RÉTINITE.

Les altérations du nerf optique que nous allons décrire rentrent franchement dans le domaine des troubles nutritifs qui méritent le nom d'inflammatoires. Il ne viendra à l'idée d'aucun auteur sérieux de contester à DE GRAEFE le grand mérite d'avoir, *le premier*, dès 1860, appelé l'attention sur la coïncidence de ces troubles inflammatoires avec des maladies intrà-crâniennes [1]).

Avant d'en commencer la description, il est important d'insister tout d'abord sur un point capital, à savoir: que les changements trophiques dont il s'agit peuvent se développer dans l'appareil conducteur de l'impression lumineuse, lorsque des affections morbides (de nature inflammatoire ou non inflammatoire) ont envahi les régions les plus diverses du cerveau, et cela même quand la région atteinte n'a *aucun rapport* soit avec l'expansion, soit avec les voies fonctionnelles du nerf optique.

Ce fait important qui consiste en ce qu'une inflammation du nerf optique puisse concorder avec une maladie de l'encéphale localisée dans une région qui n'a aucune connexion avec l'épanouissement central du nerf, avait bien déjà frappé l'esprit des observateurs, mais on avait cru pouvoir l'expliquer par des troubles circulatoires dont l'influence se ferait sentir sur le nerf optique.

Divers faits devaient cependant venir ébranler cette interprétation parfaitement exacte, du reste, pour un nombre restreint de cas. Le point capital qui éveilla les doutes, fut *l'inconstance* dans l'apparition des symptômes inflammatoires du nerf, dans des cas où la réduction de l'espace intrà-crânien se présentait avec des circonstances tellement semblables, qu'on était autorisé à prévoir les mêmes troubles circulatoires dans le nerf optique, tandis qu'ils ne se manifestaient pas en réalité.

Ceux qui voulaient soutenir la théorie de la neurite par troubles circulatoires, pouvaient opposer à ce dernier fait clinique trois fins de non-recevoir. En premier lieu, bon nombre d'atrophies du nerf optique sont la conséquence d'une inflammation du nerf qui, pendant la période aigüe, n'a produit que peu ou point de troubles de la vue, et qui, pour cette raison, n'a souvent pas donné lieu à un examen opthalmoscopique. Si finalement on trouve une atrophie simple du nerf en même temps qu'une affection du cerveau, une tumeur par exemple, on aurait tort alors, par cela seul qu'à l'époque du dernier examen tout signe de neurite a disparu, d'admettre que cette neurite n'ait pas existé auparavant.

En second lieu, on peut soutenir que l'inconstance dans l'apparition d'une névrite tient à la durée variable du temps que la réduction de l'espace intrà-crânien a mis à s'effectuer.

Comme ce sont, pour la plupart, des tumeurs à marche essentiellement rapide, des sarcômes par exemple, qui déterminent l'apparition de la névrite, ce raisonnement ne manque pas d'être fondé en apparence. Mais le fait qui lui enlève de sa valeur, c'est qu'on voit une neuro-rétinite, développée pendant l'évolution d'une tumeur à marche rapide, rétrograder et même disparaître complètement juste au moment où, par l'accroissement de la tumeur, les troubles circulatoires paraissent devoir atteindre leur plus haut point.

[1]) Voy.: *Archiv für Ophthalm.;* Bd. VII, 2, p. 58, 1860. „De la coïncidence des inflammations du nerf optique avec les maladies du cerveau".

En troisième lieu, on peut expliquer l'inconstance de l'apparition de la névrite par des variantes dans l'abouchement des veines de l'orbite, la veine ophthalmique et la veine centrale de la rétine en particulier, avec le sinus caverneux et les veines de la face [1]). Quoiqu'il en soit de ces variantes, tant que leur fréquence relative ne sera pas mieux connue, le fait de leur existence possible servira d'argument sérieux à ceux qui veulent toujours rattacher le développement de la névrite à des troubles circulatoires intrà-crâniens. D'un autre côté, elles nous expliqueront aussi pourquoi, dans quelques cas de tumeurs du cerveau avec une exagération des plus considérables de la pression intrà-crânienne, la cécité survient par simple atrophie et non par étranglement de la papille.

Un certain nombre d'auteurs [2]), peu satisfaits de la théorie qui invoque les troubles circulatoires, se sont efforcés de généraliser un fait observé dans un nombre limité de cas, et qui consisterait à regarder toute neuro-rétinite comme consécutive à une *névrite descendante.*

A ceux qui leur opposaient qu'à l'autopsie, les nerfs étaient complètement sains, ils répondaient que les lésions de la névrite descendante échappaient totalement à l'inspection macroscopique et pouvaient parfois même se dérober à un examen microscopique attentif. A cet égard, il est nécessaire de remarquer que dans les cas non-douteux de développement par migration, la névrite affecte, même à l'examen ophthalmoscopique, un caractère qui lui est particulier, à savoir, qu'elle se limite bien moins au voisinage de la papille, tandis qu'elle envahit la rétine et affecte de préférence ses couches moyennes et internes.

Mais, à part cela, comment invoquer cette migration dans des cas de tumeurs peu volumineuses et occupant des régions tout-à-fait éloignées de l'expansion intrà-crânienne des nerfs optiques, alors que, entre le foyer morbide et l'origine des nerfs, toute trace d'inflammation fait défaut. Au contraire, dans les cas de véritable migration, il s'agissait constamment, soit d'une méningite basilaire primitive, soit de méningites accompagnant d'autres états morbides du cerveau (tumeurs, entozoaires).

[1]) Suivant des travaux tout récents de M. Sesemann (Archiv de MM. Reichert et du Bois-Reymont, 1869, H. 2) faits sous la direction du prof. Luschka, il résulterait qu'une petite partie seulement du sang veineux de l'orbite s'écoulerait par le sinus caverneux, tandis que la majeure partie se déverserait dans les veines de la face. Le diamètre de toutes ces embouchures dans la veine faciale est bien plus considérable que celui des veines qui débouchent dans le sinus caverneux. (Comme le font très-judicieusement observer MM. Henke et Zehender (*Klin. Monatsb.*, 1869, p. 218), on peut facilement ici commettre une erreur, attendu que sur des préparations injectées, les veines libres se dilatent bien autrement que les veines qui parcourent une fente osseuse). La veine centrale de la rétine aboutit, et cela est vrai, dans la majorité des cas directement au sinus caverneux; mais elle fournit, suivant M. Sesemann, à la veine ophthalmique supérieure, une large anastomose qui parfois est tellement importante, qu'on peut se demander si elle ne s'y déverse pas complètement. L'auteur n'a pas trouvé de cas où la veine centrale ait exclusivement communiqué avec la veine ophthalmique supérieure; mais il a rencontré bien des sujets chez lesquels elle se déversait complètement dans la veine ophthalmique inférieure. Les deux veines ophthalmiques versent leur contenu dans le sinus caverneux, mais, d'un autre côté, elles communiquent avec les veines de la face, et en particulier, avec la veine faciale antérieure. Comme, à l'exception de la veine ophthalmique supérieure, toutes les veines de l'orbite sont munies de valvules près de leur embouchure, il semble que le rétentissement dans l'orbite des troubles circulatoires du sinus caverneux, devrait bientôt se dissiper, attendu qu'en pareille circonstance le sang veineux se déverserait, en majeure partie, à travers la veine ophthalmique supérieure dans la veine faciale antérieure.

[2]) Voy. Galezowski: „De la névrite et perinévrite optique et de ses rapports avec les affections cérébrales". (Arch. gén. de méd. 1868, p. 662 et 1869, p. 47.

Tout récemment, M. H. Schmidt (Archiv f. Ophthalm. XV, 2, p. 193) en se basant sur des expériences faites par M. Schwalbe qui a trouvé qu'une injection dans l'espace arachnoïdien passait à travers le trou optique dans l'orbite et le long de sa gaîne interne dans la capsule de Tenon et l'espace périchoroïdien arrive à poser sur l'établissement de la neurite par migration la théorie suivante: „Il est démontré par nos expériences, dit notre confrère, que la lame criblée représente un système qui communique directement avec l'espace arachnoïdien. Les conclusions qu'on peut tirer de ce fait sont faciles à saisir: une exagération de la pression intercrânienne poussera du liquide de l'espace arachnoïdien dans ce système canaliculaire. Si nous supposons que ce système se trouve constamment rempli de liquide, il en résultera que déjà une très-faible augmentation de ce liquide doit déterminer une distension sensible et un gonflement du réseau serré que constitue la lame criblée. La conséquence naturelle de cet œdème sera un étranglement du nerf et les phénomènes qui en dérivent."

Il est utile d'observer ici que, dans les cas de migration, les troubles fonctionnels du côté de la vue, précèdent presque constamment l'apparition des lésions morbides révélées par l'ophthalmoscope.

Mais combien de fois n'avons-nous pas occasion d'observer une neuro-rétinite des mieux caractérisées, avec conservation presque complète et même complète de la perception visuelle, et ne sommes-nous pas en droit d'invoquer ces faits en faveur de l'intégrité de l'appareil conducteur? Les intermittences, la rémission et l'aggravation alternatives dans la marche de la neuro-rétinite, ce fait que les troubles de la rétine ne dépassent parfois guère les limites d'un simple état congestif et œdémateux, pouvant disparaître sans que l'affection intrà-crânienne cesse de poursuivre sa marche progressive, tout cela vient parfaitement à l'encontre de la théorie qui fait appel à la migration des symptômes inflammatoires.

Après avoir ainsi exclu, pour un nombre de cas déjà important, la théorie des troubles circulatoires, et ne pouvant appliquer la théorie de la migration qu'à un nombre beaucoup plus restreint de cas restants, nous sommes amené à conclure avec M. Benedikt que: „la neuro-rétinite symptomatique dépend, dans nombre de cas, d'une névrose du nerf sympathique qui, à son tour, peut être le symptôme d'affections cérébrales variées [1])".

[1]) Pour ne pas occasionner de controverses, nous citons textuellement le passage de M. Benedikt (*Electrotherapie*, Vienne 1868, p. 253): „Nous voyons par exemple que, lors du développement de tumeurs cérébrales, et à certaines périodes qui concordent avec leur accroissement plus considérable, il se manifeste des phénomènes morbides qui retentissent bien au delà de leur siège. Ce sont, de préférence, des maux de tête diversement localisés, pouvant acquérir une intensité telle que les malades perdent connaissance: ce sont des vertiges, des parésies, des paralysies de natures les plus diverses, des bourdonnements d'oreille, enfin de l'amblyopie et de l'amaurose. Dans d'autres cas, ces phénomènes sont moins intenses, mais pour cela même, plus persistants. Ils peuvent disparaître pour un laps de temps plus ou moins long, et le malade reprend alors une apparence de santé. Quelle raison anatomique invoquer ici, pour expliquer l'apparition de phénomènes morbides dans des parties du cerveau éloignées du siège primitif du mal? Evidemment, ce ne sera pas une irritation directe de la tumeur sur son voisinage, car une partie de ces phénomènes est essentiellement indépendante du siège de l'affection primitive.

L'ophthalmoscope nous montre que ces symptômes reposent plutôt sur l'hyperhémie avec gonflement. D'un autre côté, nous voyons souvent (principalement dans les cas d'altération athéromateuse des vaisseaux du cerveau) surgir de pareilles bourrasques vasculaires qui déterminent subitement de la perte de connaissance, de l'hémiplégie, de la paraplégie, etc., pouvant se dissiper aussitôt.

Si par hasard, dans ces circonstances, on a occasion de faire immédiatement l'autopsie, on reconnaît que ces sortes d'attaques ne reposent pas sur une altération pathologique durable, mais que l'hyperhémie et le gonflement suffisent à les provoquer et que, par conséquent, ces bourrasques vasculaires déterminent, dans un cas, de l'hyperhémie, et

Ainsi donc la névrite peut se développer sous l'influence de trois ordres de causes différentes; voyons maintenant si l'*étude clinique* parviendra à justifier cette classification, et à séparer les cas de névrite en trois groupes différents; 1° ceux qui résultent d'une névrose des fibres vaso motrices placées sous la dépendance du sympathique; 2° ceux qui sont déterminés par une exagération de la pression intrà-crânienne ayant retenti sur l'appareil conducteur de l'impression lumineuse; 3° ceux qui se sont développés par névrite descendante.

1°. La neuro-rétinite par névrose se caractérise essentiellement par une très forte hyperhémie et un gonflement considérable de la papille. Ce caractère principal lui a valu le nom de *neuro-rétinite par stase* (Stauungspapille). Le gonflement s'étend jusqu'à un demi ou tout au plus un diamètre papillaire du bord de la section nerveuse, et le reste de la rétine, à part la dilatation des vaisseaux, se trouve dans un état d'intégrité absolue. L'examen à l'image droite permet de constater avec facilité que la papille proémine sensiblement dans l'œil, mais que cette proéminence n'est pas uniforme, car elle est bien moins accusée du côté de la macula. Le relief qu'elle forme autour du point d'émergence des vaisseaux centraux, n'a donc pas l'aspect d'un anneau, mais bien celui d'un fer à cheval; la raison de ce fait est des plus simples, le gonflement occupe essentiellement les fibres nerveuses, et l'on comprend alors qu'il sera moins sensible là où il y aura moins de fibres, comme du côté de la macula (Iwanoff).

La papille dont les limites se sont effacées et qui s'étale sans bord distinct dans le plan de la rétine, est d'une coloration rouge plus ou moins intense; la trans-

peuvent dans un autre cas, se compliquer d'hémorrhagie . . . . . Nous voyons donc que les maladies intrà-crâniennes localisées en foyer, se compliquent de troubles vaso-moteurs qui peuvent retentir sur la totalité ou au moins sur une vaste région éloignée du cerveau; dans ces conditions apparaît la *neuro-rétinite, comme symptôme de ce trouble vaso-moteur*. Ces troubles vaso-moteurs étendus ne pourront être regardés par personne comme une irritation diffuse de vaisseaux isolés; au contraire, les cas d'affections intrà-crâniennes, localisées en foyers, se compliquent de névroses des fibres du sympathique, névroses qui sont un symptôme précurseur ou concomitant, et représentent en quelque sorte une fièvre localisée . . . . . Nous comprenons maintenant tout-à-fait pourquoi, dans la plupart des affections cérébrales qui ont suivi une marche chronique, le sympathique a acquis une excitabilité pathologique; il nous est également moins difficile de nous expliquer l'apparition d'une affection de la masse corticale entraînant la démence, dans un cas de tumeur du pont de Varole; de même nous nous expliquerons la localisation multiple de douleurs occupant le domaine des nerfs crâniens sensitifs dans les affections les plus diverses du cerveau, ainsi que l'apparition soudaine de la paralysie de la respiration et de la circulation, le développement de la hydro-céphalie, dans des cas où il ne peut être question d'une propagation le long des parois des cavités cérébrales, etc.

Tous ces phénomènes sont produits par des *troubles du sympathique qui ne sont que des troubles vaso-moteurs;* quand ils sont localisés en certains points spéciaux du cerveau, tels que l'épendyme venticulaire et le nerf optique, ils affectent une tendance particulière à devenir chroniques et à déterminer des altérations trophiques secondaires. Pour ce qui est de la papille, cette tendance particulière s'explique par la disposition anatomique des vaisseaux de la rétine qui ont à franchir une capsule fibreuse résistante, la sclérotique. Qu'il survienne une forte hyperhémie active, accompagnée surtout de gonflement, le reflux du sang sera dès lors entravé, et la stase en résultera. Au commencement, on n'aura à observer que la dilatation des vaisseaux et la prolifération du tissu cellulaire; mais plus tard, à la suite des obstacles apportés à la circulation et par l'effet du gonflement du tissu cellulaire, ce sera l'atrophie des vaisseaux et des éléments nerveux. Maintenant aussi, les grands résultats de la galvanisation du sympathique, dans les affections cérébrales, ont perdu ce qu'ils avaient d'énigmatique; cette méthode thérapeutique consiste à combattre la névrose du sympathique qui accompagne les affections morbides du cerveau.

Que si la neuro-rétinite symptomatique entr'autres, cède à l'emploi de ce traitement, ce n'est désormais plus un simple fait empirique démontré par les observations suivantes, mais un résultat qu'on peut expliquer."

parence de son tissu a beaucoup diminué à mesure qu'il s'y est développé un nombre considérable de fins vaisseaux. Les gros vaisseaux sont tortueux et distendus, et la distension portant de préférence sur les veines, il en résulte une disproportion très-marquée entre les deux ordres de vaisseaux. Les différents vaisseaux, en raison de leurs sinuosités et de l'inégalité du plan dans lequel ils courent, plongent à diverses reprises dans le tissu opaque, et leur disparition soudaine et répétée, simule, à s'y méprendre, des apoplexies qui, rares dans cette forme de neuro-rétinite, peuvent même y faire complètement défaut. Si, à cette disposition en rayons interrompus que les vaisseaux présentent, vient se joindre l'épanouissement radié des fibres nerveuses, qui, le plus souvent, sur la papille gonflée apparaît d'une façon remarquable, on conviendra que l'aspect de cette dernière sera des plus étranges. Aussi n'est-on pas peu surpris de constater, à part quelques éblouissements et de légers troubles passagers de la vue pour lesquels le malade est venu consulter une intégrité parfaite ou presque parfaite de la vision centrale et périphérique, quand l'image opthalmoscopique est aussi singulièrement altérée.

Il faut donc que les changements anatomiques qui déterminent l'aspect singulier de la papille, ne soient pas très-importants. Ils peuvent se résumer en un état œdémateux du tissu cellulaire de la papille, en une distension variqueuse des fibres nerveuses, et en une dilatation considérable des vaisseaux (veines) avec développement anomal du système capillaire. Il se produit, comme le dit M. Iwanoff [1]), une véritable télangiectasie de la papille [2]).

Un caractère particulier de cette neuro-rétinite qui, en réalité, ne mérite guère le nom d'inflammation, est la soudaineté de son apparition ainsi que la possibilité d'un retour complet à l'état normal [3]), sans laisser d'autres traces que les contours indistincts de la papille et les sinuosités des veines, qui persistent quelque temps encore [4]).

Il serait pourtant faux de vouloir prétendre que la variété de névrite en question doive toujours se présenter avec ce caractère de fugacité plus ou moins manquée. Il peut se faire qu'elle persiste un temps fort long, qu'elle change de forme, et que la prolifération de tissu cellulaire qui vient la compliquer justifie davantage le nom de névrite. Cela arrive surtout quand l'affection cérébrale qui avait d'abord agi sur la papille par névrose du sympathique trouve, en s'aggravant, un auxiliaire puissant dans des troubles circulatoires qui retentissent, à leur tour, sur la papille du nerf. D'un autre côté, il arrive parfois que la maladie cérébrale qui, à son début, avait déterminé l'irritation des nerfs vaso-moteurs, vienne, plus tard, engendrer une névrite descendante. Il peut alors se présenter le fait singulier que voici: au moment

[1]) *Klinische Monatsbl. für Augenheilkunde;* 1868, p. 421.

[2]) Un pareil état télangiectasique a été observé par nous, dans son mode d'évolution, sur une malade atteinte d'une tumeur pulsatile de l'orbite par dilatation des veines orbitaires. (Voy. *Klin. Monatsbl.;* 1868, p. 408.)

[3]) Un cas remarquable de neurite transitoire est relaté par M. Jacobi (*Archiv*, XIV, 1, p. 154). Ici la neurite coïncidait avec une hémicrânie périodique, et céda complètement à l'emploi du sulfate de quinine.

[4]) Nous avons observé tout récemment encore un fait remarquable de ce genre chez un homme de 34 ans, qui présentait sur l'œil gauche un gonflement papillaire par stase des mieux caractérisés. L'apparition du mal avait concordé avec des troubles psychiques assez mal définis. Sous l'influence d'un traitement mercuriel, cette papille gonflée s'affaissa dans l'espace de huit semaines et l'image ophthalmoscopique de cet œil ne différait de l'autre que par un léger état tortueux des veines et la persistance de deux petites hémorrhagies effilées situées près du bord supérieur de la papille. A la période du gonflement maximum de la papille, l'acuité visuelle n'était pas descendue au-dessous de $\frac{20}{20}$, et l'apparition d'un scotôme excentrique survenu pendant l'existence d'une hémicrânie gauche très-tenace, avait seule amené le malade à la consultation.

où la névrite descendante se développe, les phénomènes inflammatoires du côté de la papille s'aggravent et remontent au-delà de la membrane criblée; si le sujet succombe à cette période du mal, on trouve les traces d'une névrite ascendante et descendante, tandis que la portion intermédiaire du tronc est relativement saine. Il va sans dire que l'aggravation de cette première variété de neuro-rétinite, provoquée soit par le surcroît des troubles circulatoires, soit par l'apparition d'une névrite descendante ne tarde pas à se signaler par un affaiblissement progressif de la vue et par des changements dans l'image ophthalmoscopique.

2° La neuro-rétinite *par étranglement* du nerf s'observe surtout lorsque des tumeurs à accroissement rapide ont déterminé une augmentation considérable de la pression intrà-crânienne. Presque toujours, cette variété se présente sur les deux yeux à la fois. Les phénomènes d'étranglement qui siègent dans le nerf optique, à son point d'entrée dans l'œil (voy. fig. 32 et fig. 33[1]) s'accusent par l'extrême gonflement de la papille, par la dilatation considérable des veines, et par l'amincissement prononcé des artères. Il peut arriver que la circulation soit entravée à un tel degré que le sang n'arrive à la rétine qu'au seul moment de la systole ventriculaire; c'est alors qu'on constate l'existence du pouls artériel qui se montre soit spontanément, soit quand on le provoque par une légère pression sur le globe de l'œil.

Fig. 32.

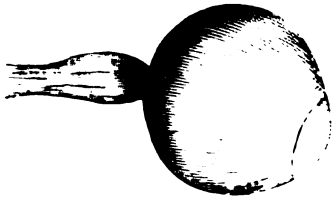

Fig. 33.

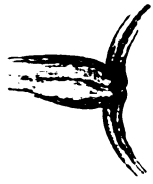

La saillie de la papille, qu'on diagnostique à l'image droite, à l'aide de la différence de réfraction accusée par l'œil, suivant qu'on s'adapte pour le sommet de la papille ou pour le plan de la rétine (voyez page 29), et qu'on reconnaît également

Fig. 34.

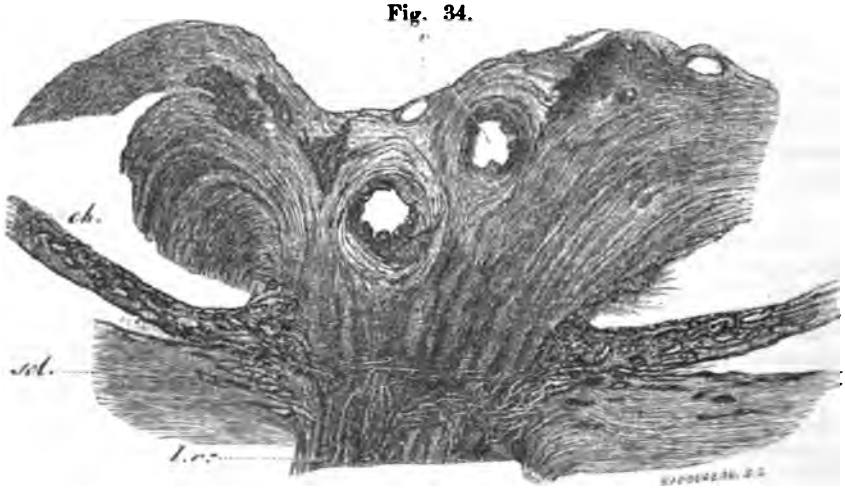

[1]) La figure 32 nous montre un œil atteint de neuro-rétinite dont la figure 33 donne une coupe de grandeur normale. La papille est fortement gonflée et le nerf lui-même distendu près de son point d'implantation; la rétine, au voisinage de la papille, participe elle-même au gonflement et à l'épaississement. La figure 34 donne la coupe précédente fortement agrandie. *v.* section des vaisseaux avec épaississement de la membrane adventice; *ch.* choroïde; *scl.* sclérotique; *l.c.* lame criblée s'accusant très-nettement par son dessin plus clair. *(G. H.)*

à l'image renversée, à l'aide du déplacement parallactique (voyez page 30), est surtout accusée lorsqu'il s'agit exclusivement d'une neuro-rétinite par exagération de la pression intrà-crânienne, sans complication de neurite descendante, affection dans laquelle les couches rétiniennes qui entourent la papille restent bien moins étrangères au gonflement de cette dernière.

Le tissu de la papille est opaque; par suite du développement d'un nombre considérable de fins vaisseaux, il a pris une teinte rougeâtre très-accusée, et la striation qui tient au mode d'épanouissement des fibres nerveuses ressort d'une façon remarquable. De nombreuses apoplexies se rencontrent presque toujours, dans cette variété, entremêlées aux parties des vaisseaux qui restent visibles, et dont elles se distinguent par leurs bouts effilés. A part ces épanchements, on voit apparaître, dans la partie qui semble correspondre au point d'émergence des vaisseaux centraux, des plaques blanchâtres, à reflets brillants, de grandeur variable, à extrémités également effilées, rappelant tout à fait l'aspect d'apoplexies qui se seraient transformées en plaques graisseuses. Comme nous le verrons tout-à-l'heure, elles sont produites par une dilatation gangliforme des fibres nerveuses. L'image ophthalmoscopique est, dans un pareil cas, tellement caractéristique, qu'il est impossible de méconnaître l'inflammation du nerf optique.

Fig. 35 [1]).

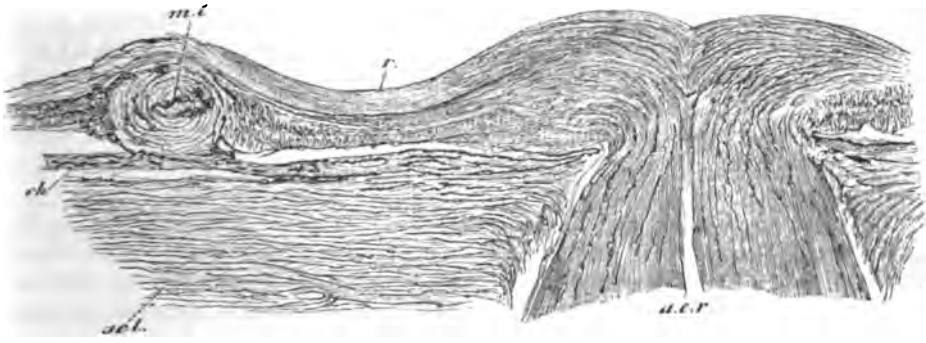

Les choses se compliquent davantage lorsque, par suite de l'apparition brusque de l'étranglement, il s'est produit des phénomènes de thrombose dans les vaisseaux centraux. Il se peut alors que des apoplexies occupent une partie plus étendue de la rétine; qu'un état œdémateux se montre autour de la papille et le long des gros troncs vasculaires et qu'enfin la macula devienne le siège d'une altération toute spéciale (figure en étoile) telle qu'elle sera décrite au chapitre de la rétinite néphrétique ou d'une exsudation inflammatoire (voy. fig 35). C'est alors qu'il peut devenir difficile, uniquement à l'aide de l'ophthalmoscope, de distinguer la neuro-rétinite de la rétinite Brightique, si l'on n'a pas égard à certains signes caractéristiques que nous décrirons à l'occasion de cette dernière maladie.

L'examen histologique nous démontre que les changements que nous avions rattachés précédemment à une simple stase, affectent ici les caractères d'une véritable inflammation. L'œdème du tissu papillaire atteint son maximum; il se forme même, dans le voisinage de la papille, de petites cavités remplies de sérosité.

[1]) La fig. 35 a été dessinée par M. Haase d'après une coupe que M. Iwanoff a bien voulu m'adresser. Cette coupe passe à travers le macula qui est le siège d'un large foyer exsudatif. *m. l.* macula lutea; *r.* rétine: *ch.* choroïde; *scl.* sclérotique; *a. c. r* artère centrale de la rétine.

Le développement de nouveaux vaisseaux est des plus manifestes, et, à part l'exagération des symptômes déjà décrits, nous rencontrons une hypergénèse active du tissu cellulaire, se manifestant surtout dans la membrane adventice des vaisseaux et près des fibres radieés des couches les plus voisines de la rétine, ainsi qu'une dilatation gangliforme des fibres nerveuses.

Les figures 32 et 33 sont très propres à nous démontrer les phénomènes d'étranglement que subissent le tissu nerveux et le système vasculaire en passant à travers l'anneau sclérotical. La coupe (fig. 34) nous donne une idée exacte du gonflement et de la façon dont la névrite se comporte à l'égard de la membrane criblée qu'elle distend, mais ne dépasse habituellement pas.

La formation de tissu cellulaire nouveau a été étudiée avec un soin tout particulier par MM. Saemisch [1]) et Leber [2]); abstraction faite de l'hyperplasie des cellules de la membrane adventice des vaisseaux, le tissu cellulaire nouvellement formé occupe de préférence la limite choroïdienne; il forme là un véritable bourrelet qui pénètre même dans le tissu choroïdien (voyez le côté gauche de la coupe fig. 34) et expliquerait déjà à lui seul le soulèvement considérable de la papille.

Les couches granuleuses les plus voisines de l'entrée du nerf sont écartées par le gonflement des fibres radiées et par la prolifération de leur tissu cellulaire propre; elles ont donc subi un épaississement sensible sans qu'il y ait eu augmentation dans le nombre des grains qui les constituent.

Le gonflement de la papille est aussi dû, en grande partie, à la dilatation gangliforme des fibres nerveuses; cette distension variqueuse est portée à un tel point que là où la fibre a atteint son maximum de dilatation, elle semble aboutir à une cellule ganglionnaire. Les plaques blanchâtres dont il a été question plus haut, sont essentiellement composées de pareilles fibres altérées, et ne résultent point, comme leur aspect aurait pu le faire croire, d'une agglomération de masses graisseuses ou de cellules grumeuses.

On rencontre, en outre, entremêlés à ces fibres, des foyers d'apoplexie (voy. fig. 34) et des amas d'un pigment brunâtre, résidus d'anciennes hémorrhagies. Les fibres nerveuses ne souffrent pas seulement de la compression déterminée par le tissu cellulaire proliféré, mais il paraît qu'elles sont simultanément le siège d'une transformation morbide. Les renflements gangliformes des fibres qui se distinguent, comme aspect, de leurs parties non dilatées par un reflet plus brillant, et qui renferment un élément nucléolaire de forme irrégulièrement arrondie, ne donnent plus, avec l'acide osmique, la coloration que prend le tissu nerveux sain, traité par ce réactif (Leber). Mais de plus, les fibres nerveuses sont encore menacées, au moment du dégonflement de la papille, de la compression produite par le retrait du tissu cellulaire de nouvelle formation.

On comprend que dans les cas de neuro-rétinite intense, surtout quand le processus a duré un certain temps, l'inflammation ne reste pas limitée au voisinage de l'anneau sclérotical, et que la membrane criblée ne puisse pas lui fournir une barrière infranchissable. La prolifération du tissu cellulaire remonte le long des vaisseaux et suit la gaîne interne du nerf. On pourra donc constater alors une *névrite ascendante* avec destruction plus ou moins complète des fibres jusqu'à une distance variable de l'implantation oculaire du nerf. Cette névrite ascendante parfois se révèle seulement par une sorte de ramollissement des fibres qui ne se laissent que difficilement isoler, et dont le contenu se présente comme une masse grumeuse et blanchâtre. Mais si la maladie s'accuse davantage, elle se manifeste par une pro-

[1]) *Beiträge zur normalen u. path. Anatomie des Auges.* Leipzig 1862, p. 18, 24 et 25.
[2]) *Archiv für Ophthalmologie.* Bd. XIV, 2, p. 333.

lifération de tissu cellulaire près de la gaine interne et par l'augmentation en masse de la neuroglie; (voy. fig. 36 et 37) en d'autres termes, elle prend l'aspect d'une périnévrite et d'une névrite interstitielle.

Les résultats de l'examen histologique varieront suivant que celui-ci aura lieu pendant une période de croissance ou de décroissance de la maladie. Du reste, ces changements se révéleront aussi d'une manière frappante par l'exploration avec le miroir.

Si le mal décroît, la turgescence de la papille diminue par suite de l'oblitération d'un nombre variable de fins vaisseaux, et sa saillie s'affaisse par le fait de la rétraction du tissu cellulaire. A ce moment, la papille change de coloration et prend une teinte plus ou moins grisâtre; le point d'émergence des vaisseaux centraux se dessine mieux, et les vaisseaux eux-mêmes prennent une direction plus rectiligne; à la longue, la papille revient à son niveau normal, et finit même par s'affaisser au dessous de ce niveau.

Les signes de l'atrophie avec réduction considérable du calibre des vaisseaux centraux, s'accusent de plus en plus nettement, mais les traces de l'inflammation par laquelle la papille vient de passer, persistent longtemps encore; on les reconnaît au nuage qui recouvre, comme un véritable hâlo, les limites de la papille (voyez planche X, fig. 49); les gros vaisseaux conservent pendant longtemps des sinuosités marquées, au point où la papille gonflée descendait dans le plan de la rétine. Le tissu choroïdien montre, au proche voisinage de la papille, de petites plaques d'atrophie, si la neuro-rétinite a été très-intense. Enfin, à l'image droite, on voit que la papille atrophiée par suite de névrite, se présente avec une teinte mélangée de blanc et de gris qui n'appartient pas à l'atrophie blanche et que les gros vaisseaux conservent des traces du gonflement de leur membrane adventice.

Néanmoins, tous ces vestiges peuvent disparaître, et cela dans un espace de temps assez restreint; en effet, nous connaissons des malades chez lesquels il n'a pas fallu plus de dix-huit mois à deux ans pour que leur papille prît tous les caractères de l'atrophie blanche; ce qui n'a lieu d'ordinaire, il faut le dire, qu'après plusieurs années.

3° La troisième variété de neuro-rétinite, *la neuro-rétinite par migration* offre comme caractère essentiel l'absence d'une délimitation exacte de l'inflammation au tissu de la papille, car, bien plus que la variété précédente, elle fuse dans le tissu de la rétine.

La papille n'atteint pas un gonflement aussi considérable, ne s'élève pas à pic, mais elle se continue, d'une manière insensible avec la rétine dont les parties voisines sont elles-mêmes gonflées. Les phénomènes d'étranglement ne vont jamais si loin que l'artère ne puisse pas donner passage à un courant continu de sang, et qu'une pulsation spontanée se produise; jamais non plus la disproportion entre les artères et les veines ne sera aussi marquée que dans la forme précédente. S'il apparaît des plaques blanches de dilatation gangliforme, elles ne siègent pas au point d'émergence des vaisseaux centraux, mais elles occupent de préférence la périphérie de la papille, et en partie la rétine elle-même. Pareille différence existe pour les hémorrhagies de la rétine qui s'étendent plus loin et parfois jusque vers les parties équatoriales de l'œil.

Ajoutons à cela que le développement de nouveaux vaisseaux n'est pas aussi considérable, et que, par conséquent, la papille n'a pas une teinte aussi rouge que dans la neuro-rétinite par étranglement. Sa couleur est plutôt d'un gris rouge sale.

Il faut avouer d'ailleurs que nous accentuons un peu les signes différentiels de ces deux variétés de névrite, fournis par l'opthalmoscope. Nous pensons en effet,

avec de Graefe, Mauthner et autres, que dans beaucoup de cas, cette différence ne peut pas être nettement établie, et en voici les raisons: les deux variétés de névrite se rencontrent souvent simultanément, ou bien elles se confondent après coup; en outre, l'affaissement atrophique de la papille, dans la névrite par étranglement, lui donne une saillie et une couleur qui se rapprochent de celles qu'elle prend dans la névrite par migration; enfin, par suite de troubles circulatoires (thrombose), les symptômes inflammatoires peuvent, comme nous l'avons dit, se propager dans la rétine bien au-delà de la papille et simuler une migration qui n'est nullement confirmeé par l'examen histologique. Il faut donc n'accepter qu'avec beaucoup de réserve les affirmations des auteurs qui se font forts de différencier toujours ces deux variétés de névrites.

Les autopsies nous ont montré que ce sont surtout des cas de cérébro-méningites ou de méningites basilaires aiguës dans lesquels l'inflammation tend à se propager le long des nerfs optiques. Il se développe d'abord une périnévrite suivie d'une névrite interstitielle plus ou moins accusée. Comme le dit Virchow (Archiv XII, 2, p. 118), dans un cas spécial: „Le nerf montre dans toute sa longueur un épaississement avec induration extrêmement accusée du névrilème qui présente lui-même un décollement cystoïde et vésiculeux d'avec la surface propre du nerf. Outre cette *périnévrite*, on constate les altérations d'une névrite interstitielle très-étendue dans toute la longueur des troncs optiques . . . . . "

Parfois on a vu cette périnévrite se compliquer d'une véritable hydropisie de la gaîne du nerf. (Manz).

Mais la prolifération du tissu cellulaire de la gaîne et son gonflement œdémateux sont surtout prononcés lorsque la compression et l'inflammation ont agi sur la partie intrà-orbitaire, près de son point d'entrée dans l'orbite.

Fig. 36.

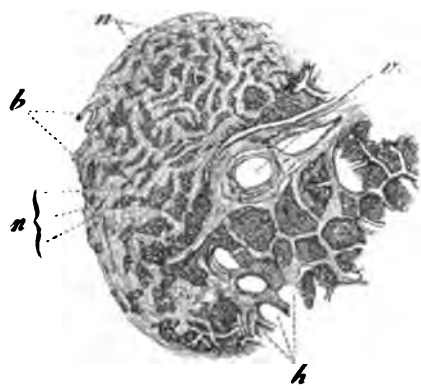

Fig. 37.

On reconnait la névrite interstitielle à l'accumulation de cellules rondes ou fusiformes (à un seul noyau) le long des faisceaux du tissu cellulaire qui séparent les faisceaux nerveux. Une semblable acumulation se rencontre le long des vaisseaux centraux et accompagne les fins vaisseaux du nerf dont la membrane adventice est sensiblement épaissie. Cette pullulation cellulaire se montre surtout d'une façon

accusée le long de la gaîne interne du nerf (Leber); en même temps, les fibrilles du tissu cellulaire, et les faisceaux de ce même tissu se sont manifestement épaissis. Pour ce qui est du degré de conservation des éléments nerveux, la coloration qu'ils prennent quand on les traite par le chlorure d'or ou le carmin, peut seule nous renseigner.

Nous avons dit que, d'après l'examen ophthalmoscopique, les symptômes inflammatoires, qu'ils soient dus, ou non, à la migration, pouvaient se dissiper complètement, et faire place à l'image de l'atrophie simple; mais il serait faux d'en dire autant de l'examen histologique, car déjà, si ce n'est dans la papille même, du moins à une courte distance dans le tronc nerveux, se révèlent les signes de l'hypergénèse cellulaire, ainsi que nous le font voir les figures 36 et 37 [1]), et la facilité qu'on éprouve à séparer le nerf d'avec sa gaîne interne. Le plus souvent la périnévrite donne des signes inflammatoires tellement accusés que même à l'examen macroscopique elle frappe l'observateur, tandis que ceux de la névrite interstitielle sont, pour la plupart, si peu tranchés, qu'ils ne changent guère l'aspect du nerf et réclament, de toute nécessité, pour leur observation, l'examen histologique.

Pour celui qui aura attentivement suivi les diverses phases par lesquelles peut passer la névrite, il ne sera pas difficile de comprendre qu'il n'y a guère moyen de tracer ici une *symptomatologie clinique*, et cela d'autant plus que, comme nous l'avons déjà dit, l'état fonctionnel ne concorde pas avec les changements révélés par l'ophthalmoscope. On aurait grandement tort de vouloir tirer la moindre conclusion de la conservation plus ou moins complète de l'acuité visuelle; de croire, par exemple, qu'il s'agit plutôt, dans ces cas, d'une névrite par stase (névrose du sympathique), et de vouloir annoncer la disparition du mal au bout d'un temps variable. Il peut arriver que la neuro-rétinite avec toutes les apparences de la simple stase, persiste un temps fort long sans qu'aucun trouble de la vue n'apparaisse, et que le malade succombe à une affection cérébrale avant que la moindre altération de la vue se soit produite. Voici un fait de ce genre relaté par M. Mauthner [2]): „Chez un homme de 37 ans, se présente, sur les deux yeux, l'image bien caractérisée de la névrite; il lit avec +30 de son œil gauche le 20 Snellen à 20 pieds. Avec son œil droit, il y parvient presque (il en reconnaît U, L et A). Cet homme conserve cette acuité parfaite jusqu'à sa mort qui survient subitement. L'autopsie montre, dans le crus cerebelli ad pontem, un sarcôme de la grosseur d'une noix et une hydropisie considérable des ventricules. On ne trouva ni foyer de cérébrite, ni trace de méningite. L'examen histologique des yeux, fait par M. Iwanoff, permit surtout de voir l'anneau de tissu cellulaire épaissi en bourrelet autour de la papille et un développement considérable de petits vaisseaux. Les couches rétiniennes, immédiatement près du bord de la papille, étaient parfaitement normales; mais dans le

[1]) La figure 36 nous montre une coupe transversale d'un nerf atrophié avec hypertrophie du tissu cellulaire. Cette coupe a été faite à 27 mm. de distance de son point d'implantation au globe de l'œil et traitée par du carmin. Les gaînes externe et interne ont été enlevées lors de la préparation. L'épaisseur totale du nerf est sensiblement réduite, et ne mesure sur la coupe que 2½ à 2¾ mm. Les faisceaux de tissu cellulaire sont manifestement épaissis, et les éléments nerveux, en certains points (*h*), sont sortis (sur la préparation) des espaces cloisonnés que le tissu cellulaire leur forme. C'est du côté interne du nerf que les faisceaux nerveux paraissent le mieux conservés. (*v*) Vaisseaux avec épaississement de leurs parois; (*n*) faisceaux nerveux atrophiés; (*b*) faisceaux de tissu cellulaire.

La figure 37 montre le réseau de tissu cellulaire du même nerf, d'après une coupe longitudinale étalée; (*k*) noyau de tissu cellulaire; (*n*) substance nerveuse; (*c*) cellules grumeuses; (*a*) fibres nerveuses atrophiées. *(G. H.)*

[2]) *Lehrbuch der Ophthalmoscopie*, p. 293.

bout du nerf adhérent à l'œil enlevé, se montraient les signes de la neurite interstitielle, avec prolifération de son réseau de tissu cellulaire".

Ce fait unique dans la littérature médicale, l'autopsie ayant été pratiquée à un moment où l'acuité n'avait pas encore baissé, est de nature à prouver que la prolifération, même considérable, du tissu cellulaire dans la papille et dans le nerf, n'apporte aucun trouble dans la conductibilité des fibres nerveuses; nous possédons, au reste des observations (DE GRAEFE) dans lesquelles une tumeur avait dissocié les fibres du nerf sans porter sérieusement atteinte à leur pouvoir conducteur.

La décroissance de la vue, à part, bien entendu, l'influence qu'exerce sur sa marche la maladie cérébrale, est intimement liée à l'affaissement de la papille et à la rétraction du tissu cellulaire nouvellement formé; inutile de dire qu'ici il ne peut pas être question des cas dans lesquels le gonflement de la papille a produit un véritable étranglement du nerf accompagné d'une cécité plus ou moins brusque. En même temps que le tissu cellulaire de nouvelle formation se rétracte, les vaisseaux centraux diminuent de calibre, et leurs sinuosités se redressent. On tomberait toutefois dans une erreur étrange, si l'on croyait pouvoir, à l'aide de l'ophthalmoscope, reconnaître jusqu'à quel point un nerf qui a passé par ces phases régressives est encore capable de fonctionner. Aussi le pronostic, dans ces cas, sera-t-il très-réservé, attendu que des nerfs dont l'aspect diffère notablement de l'état physiologique et simule une atrophie assez avancée, peuvent encore fonctionner d'une manière satisfaisante. J'ai eu l'occasion, à plusieurs reprises, de présenter à ma clinique une fille âgée de trente ans qui, trois années auparavant, avait été atteinte sur l'œil gauche de neuro-rétinite avec tous les symptômes d'augmentation de la pression intrà-crânienne. La malade fut, à cette époque, traitée par un confrère qui n'employa que des remèdes anodins et les courants d'induction. La papille finissait par s'affaisser; les artères surtout présentaient un amincissement considérable; à peine existait-il, sur cet œil, un reste de perception lumineuse. Dix-huit mois plus tard, elle fut prise des mêmes symptômes cérébraux (méningite basilaire?) et une neuro-rétinite des mieux caractérisées se développa du côté droit. L'acuité visuelle descendit rapidemant à $\frac{3}{5}$; mais se maintint au même degré pendant toute la durée de la maladie, deux mois environ. Le traitement consista dans l'emploi du séton, des mercuriaux à haute dose et des transpirations prolongées. Du côté droit également, la papille s'affaissa à mesure que les symptômes cérébraux diminuaient d'intensité; le calibre des artères se rétrécit, et la section nerveuse prit une couleur gris-blanchâtre qui ne différait de celle du côté gauche que par une légère teinte rose extrêmement peu accusée; en dépit de cette ressemblance, l'acuité resta toujours, du côté droit, égale à $\frac{3}{5}$, et le champ visuel fut à peine rétréci.

Si cependant on était forcé de faire un pronostic d'après l'examen de la papille, on pourrait utiliser, comme fournissant les signes les plus précis, le contrôle du calibre des artères ainsi que la comparaison de l'affaissement de la papille avec la saillie qui a préexisté, saillie dont on peut estimer la hauteur approchée d'après l'étendue des sinuosités que présentent les vaisseaux au point de délimitation de la névrite du côté de la rétine. Il faudra, en outre, tenir compte de l'âge du sujet; il parait en effet, que chez les jeunes individus, l'élasticité de l'anneau sclérotical rend l'étranglement du nerf moins funeste dans ses suites; à part cela, il semble qu'un gonflement inflammatoire, survenu très-subitement, offre, même lorsqu'il est poussé à un haut degré et qu'une cécité complète s'est manifestée depuis peu de temps. des chances plus favorables de guérison qu'un gonflement survenu très-lentement et avec une diminution progressive de la vue (DE GRAEFE).

Nous ne pouvons pas terminer la description de la névrite, si importante au point de vue de la pathologie générale, sans parler d'une affection que M. DE GRAEFE [1]) désigne sous le nom de *névrite rétro-bulbaire* et à laquelle cet auteur rattache les cas de *cécite foudroyante* qu'on a occasion d'observer quelque fois. Cette cécité survient ordinairement sur les deux yeux à la fois et est accompagnée de dilatation et d'immobilité des pupilles. On l'a rencontrée à la suite des affections gastriques accompagnées de fièvre, des angines, des maladies éruptives; mais on l'a également vue survenir dans des cas de santé parfaite, en apparence du moins.

„A l'ophthalmoscope, dit M. DE GRAEFE, la papille présente des changements peu accusés et d'un caractère essentiellement transitoire. Son tissu semble être le siège d'une suffusion extrêmement fine et diffuse; il en est de même de l'anneau de la rétine le plus voisin. Le niveau de la papille s'est à peine élevé, et cela à un très-faible degré qui ne persiste que quelques jours. Les artères sont, à la vérité, plus minces, ce qui n'empêche cependant pas d'obtenir, par la pression du doigt, une légère pulsation, preuve la plus certaine d'une circulation continue. Les veines sont gorgées et tortueuses, mais ressortent toutefois assez uniformément, eu égard au peu de suffusion du tissu."

M. DE GRAEFE accorde lui-même que, abstraction faite de l'absence d'altérations autour de la macula, l'aspect ophthalmoscopique rappelle celui des cas où la cécité survient par embolie. La différence essentielle qui sépare cette neurite rétro-bulbaire (si toutefois il y a neurite), d'avec les cas avérés d'inflammation du nerf, c'est que, dans le premier cas, avec des signes ophthalmoscopiques insignifiants, concorde une abolition complète et le plus souvent définitive de la fonction. Il est vrai que l'atrophie qui se développe ultérieurement dans les papilles nous renseigne sur l'impossibilite d'un retour de la vue.

Nous donnons en note [2]) le raisonnement qui conduit M. DE GRAEFE, à admettre, en pareille circonstance, une névrite rétro-bulbaire, mais nous avouons avec franchise que nous sommes peu porté à le suivre dans une voie aussi incertaine. Notre honoré maître est tenté de rapporter de même à cette névrite les cas de cécité soudaine qu'on a vus survenir à la suite de mélaena et de pertes sanguines considé-

[1]) *Archiv für Ophthalm.;* Bd. XII, 2, p. 114.

[2]) „C'est donc déjà par exclusion que nous sommes conduit à localiser la maladie dans le tronc des nerfs. J'avoue que c'est juste à cause des cas manifestes de névrite foudroyante que je suis poussé à admettre cette localisation. S'il existe manifestement des cas de neurite double et symétrique, qui, dans quelques heures ou quelques jours, abolisse toute perception lumineuse, il ne dépendra finalement que des circonstances accessoires de la localisation, que la maladie se dessine ou non sur la papille avec des caractères plus ou moins tranchés. Pour ce qui est des formes de névrite par stase, l'extrémité intrà-oculaire du nerf optique jouit d'un privilège anatomique; dans les cas de neurite descendante, au contraire, la papille devient malade après le tronc et il peut donc exister déjà ici de sérieux troubles fonctionnels avec des altérations encore faibles de la papille. Pareille chose pourrait bien arriver pour les cas de cécité en question. L'amincissement des artères, la stase veineuse s'expliqueraient fort bien par une neurite rétrobulbaire; l'opacité diffuse et la tendance au gonflement devraient être envisagées, eu égard à leur nature transitoire, comme un œdème interstitiel. Ce qui différencierait les cas de cécité en question d'avec la neurite descendante, c'est que de plus graves altérations de tissu ne se propagent pas jusqu'à la papille; que peut-être ici, en général, la maladie apparaît en foyers et non d'une manière continue dans le tronc; autrement dit, qu'il s'agirait de degrés d'inflammation moins accusés, et qui sont moins fréquemment, ou même pas du tout en connexion avec des maladies intrà-crâniennes graves. — Naturellement, nous sommes ici sur un terrain tout-à-fait hypothétique, mais on sent le besoin de se former sur ces cas mystérieux et effrayants de cécité brusque et double une opinion quelconque; et nous devons donner la préférence à celle qui heurte le moins les autres faits avérés; telle me paraît la supposition d'une neurite rétro-bulbaire".

rables. Nous devons dire que nos idées sur ce qu'on est convenu d'appeler inflammation ne se prêtent guère à admettre qu'une phlogose éclate à la suite de l'apparition de phénomènes aussi antiphlogistiques. Voici, au reste, ce que notre propre expérience nous a appris sur ce point: il se présente des cas de cécité foudroyante dans lesquels l'ophthalmoscope, dès les premiers temps, ne révèle absolument rien, et où le premier avertissement d'une cécité définitive est fourni par l'apparition des signes de l'atrophie progressive simple. Nous avons pu observer de pareils faits à une époque où nous guettions le moindre changement ophthalmoscopique, attendu que nous étions averti de la possibilité d'une embolie, d'une apoplexie du nerf et de cette prétendue neurite rétro-bulbaire; il est réservé à l'avenir de fournir l'explication de ces faits étranges et heureusement rares.

E. TROUBLES CIRCULATOIRES DU NERF OPTIQUE, APOPLEXIES, PIGMENTATION PATHOLOGIQUE, DÉPÔTS DE CHOLESTÉRINE, CONCRÉTIONS.

Nous ne traitons pas ici des embolies des vaisseaux du nerf dont il sera question à l'occasion des affections semblables de la rétine; parmi les troubles circulatoires, nous ne parlerons donc que des apoplexies du nerf.

Ces apoplexies peuvent se produire dans la papille, dans la portion orbitaire et enfin, comme le pense M. Knapp [2]), dans le voisinage du chiasma, ce qui expliquerait alors les troubles fonctionnels survenant dans les deux yeux. Dans ce dernier cas, le sang fuserait le long de la gaîne interne qui forme l'unique enveloppe de la partie intrà-crânienne des nerfs, passerait par le trou optique, et s'insinuerait entre le périoste qui, du côté de l'orbite, devient gaîne externe. Le sang arrive ainsi, d'un seul foyer hémorrhagique et sur chaque nerf, dans l'espace intrà-vaginal; d'après M. Knapp, il pourrait même passer le long du bord papillaire et fuser entre la rétine et la choroïde vers le point le plus déclive correspondant à la position qu'on donne à la tête d'un blessé, par exemple.

Pour expliquer les pigmentations morbides de la papille, surtout lorsqu'elles sont consécutives à un accident et qu'elles coïncident avec la cécité par atrophie des nerfs, nous avons exprimé l'idée [3]) qu'il s'agissait ici, bien probablement, d'une hémorrhagie, d'une apoplexie du nerf dans laquelle le sang (et son pigment) aurait fusé jusque dans la papille. Plus tard, M. Knapp s'est rangé à cette manière de voir.

Au point de vue de l'anatomie pathologique, ces apoplexies sont encore assez mal connues, et pourtant elles pourraient expliquer des cas de cécité soudaine alors même qu'il ne se montrerait plus tard qu'une simple atrophie sans pigmentation. M. Knapp dit avoir vu, dans les collections anatomiques de feu H. Müller et du professeur Iwanoff, deux cas d'hémorrhagie du nerf: „elles se présentaient sous forme d'un gonflement circonscrit et cylindrique, qui allait en

[1]) Mentionnons ici en passant un cas d'anévrysme de l'artère centrale de la rétine observé à l'ophthalmoscope par M. Sous de *Bordeaux* (voy. *Ann. d'Ocul.* 1865, t. LIII, p. 241 et mon traité, t. II, p. 353). M. Martin (son *Atlas*, pl. VII, fig. 7) représente un cas analogue. M. H. Liouville (*Gaz. des Hôpitaux;* n° 36, 1870) veut avoir constaté sur des préparations anatomiques la coexistence d'altérations anévrysmales des vaisseaux de la rétine avec des anévrysmes des petites artères dans l'encéphale.

[2]) *Arch. für Ophthalmologie;* Bd. XIV, 1, p. 252.

[3]) Notre traité, première édit.; t. II, p. 392, 1866.

s'amincissant vers la sclérotique; car ici l'espace intrà-vaginal dans lequel se trouve le sang, n'existe plus, fermé qu'il est par la lame criblée." M. Ign. Mey, (*Beiträge zur Augenheilkunde* Wien; 1850, pag. 24) rapporte aussi un cas analogue dans lequel la gaîne externe du nerf avait été décollée du tronc, par le sang épanché, et distendue autant que le permettait son élasticité propre.

On comprend facilement que le sang ne doive guère rencontrer de difficulté à s'accumuler entre les deux gaînes, en détachant le tissu lâche qui les réunit. Comme la gaîne externe est une membrane fibreuse élastique, elle pourra, à l'instar de la sclérotique, se distendre jusqu'à un certain point, et il s'établira alors, en quelque sorte, une pression intrà-vaginale qui, de même que la pression intrà-oculaire, pourra s'accroître au point de déterminer l'atrophie du nerf. C'est cette pression intrà-vaginale exagérée qui, par l'aplatissement des vaisseaux centraux, expliquera la cécité soudaine, et, par la compression prolongée des filets nerveux, la cécité définitive.

Nous rappelons ici que dans certains cas de traumatisme de l'orbite [1]), l'atrophie qui en est le résultat final est précédée, du côté de la papille et de la rétine, par des symptômes qui rappellent à s'y méprendre l'embolie de l'artère centrale. Une hémorrhagie intrà-vaginale avec compression des vaisseaux centraux donnerait la raison de ces faits, et expliquerait, à notre avis, la cécité soudaine, mieux que la névrite rétro-bulbaire de M. de Graefe ou les prétendues déchirures du nerf.

Un autre point important dans l'étude des apoplexies du nerf optique, c'est de savoir si nécessairement elles doivent être suivies d'une pigmentation de la papille. Nous avons publié quelques observations d'épanchements sanguins de la papille[2]) qui prouvent que le sang peut se résorber complètement, et sans laisser aucune trace de pigment. Il paraîtrait donc admissible que le siège et l'étendue de l'épanchement aient une influence sensible sur la pigmentation. Ainsi, de faibles quantités de sang épanché dans la papille peuvent très-bien disparaître, grâce à leur emplacement auprès de courants endosmotiques et exosmotiques très-actifs, tandis que, au contraire, de fortes hémorrhagies dans l'espace intrà-vaginal, où le sang fuse progressivement le long de la gaîne pour atteindre le bord de la papille, ont bien moins de chances d'être tout-à-fait résorbées, attendu que la compression exercée sur les vaisseaux par l'épanchement lui-même, n'est pas de nature à en favoriser la résorption plus ou moins complète.

La pigmentation pathologique de la papille s'observe, du reste, assez rarement, surtout si l'on fait abstraction des petits dépôts de pigment qu'on voit empiéter sur la papille dans des cas de rétinite pigmentaire très-ancienne. Ce n'est qu'en passant que nous mentionnons ici les cas de pigmentation congénitale de la papille dans lesquels le pigment déborde l'anneau sclérotical, et cela, chez des personnes à teint basané. (Voy. pl. VII, fig. 38 et 39.)

[1]) Nous avons observé récemment encore un nouveau fait de ce genre. Un homme, âgé de 39 ans, reçut vers le bord inféro-externe de l'orbite gauche, un coup de parapluie qui détermina, sur l'œil du même côté, une cécité complète et instantanée. Le malade vint consulter dix jours après l'accident; nous pûmes alors constater un symblépharon occupant le tiers externe du bord palpébral inférieur une paralysie complète du droit externe, du droit inférieur et de l'oblique supérieur, ainsi qu'une paralysie incomplète du droit interne et du droit supérieur. L'image ophthalmoscopique nous montrant un rétrécissement considérable des artères, un trouble rétinien limité autour de la papille et de la macula et qui simulait en ce dernier point une véritable hémorrhagie, nous rappela aussitôt l'aspect d'une embolie de l'artère centrale. Il n'existait sur cet œil qu'une perception lumineuse fort incertaine. Voyez aussi le cas instructif de lésion du nerf optique relaté par M. H. Pagenstecher (*Archiv*, XV, 1, p. 223).

[2]) Voy. *Blutergüsse im Sehnerven u. path. Pigmentablagerung in der Sehnervenscheibe;* (Klin. Monatsbl. 1868, p. 204).

La littérature médicale ne contient, en somme, que de rares observations de pigment déposé dans la papille (Ed. de Jaeger [1]), Liebreich [2]), Knapp [3]), Hirschberg [4]). Comme nous l'avons observé pour les apoplexies de la papille, ces cas de pigmentation avec atrophie du nerf se rattachent presque toujours à des traumatismes qui ont été suivis d'une cécité instantanée. Un seul cas fait exception, c'est celui que relate M. Hirschberg. Dans ce cas, la papille n'était pas atrophiée; le pigment occupait surtout l'origine des vaisseaux dans une excavation physiologique, et la vision n'était qu'affaiblie. Mais probablement, il s'agissait ici d'une ancienne hémorrhagie abondante, qui s'était produite dans le tissu même de la papille. Observons encore que le traumatisme (éclat de fer) avait, dans ce cas, agi directement sur l'œil et non sur les parois du crâne; il se produit alors, en même temps que la cécité brusque, une céphalalgie opiniâtre.

Fig. 38.

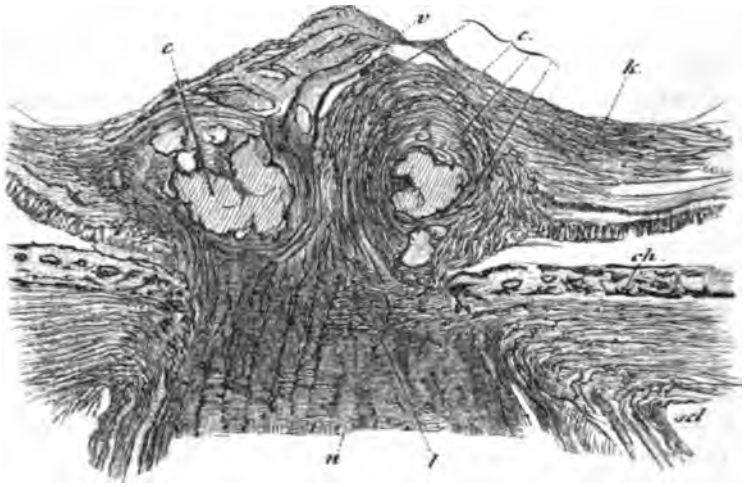

Nous avons encore à rappeler ici les dépôts de cholestérine dans le tissu papillaire, que M. Mauthner [5]) dit avoir observés dans des cas de névrite et que M. Nagel [6]), de son côté, prétend avoir vus près de la macula. Le miroitement particulier analogue à celui de gouttelettes de graisse qui seraient déposées dans la papille, qui paraît et disparaît suivant les incidences de la lumière et qu'on observe parfois en examinant à l'image droite et à un faible éclairage des yeux de vieillards, pourrait bien s'expliquer par des concrétions que M. Iwanoff [7]) a rencontrées six fois jus-qu'à présent; et dans deux cas, avec intégrité parfaite de la vue. Ces concrétions (fig. 38 [8]) siégeaient en-deçà de la lame criblée, dans la substance de la papille même, à côté des vaisseaux centraux, entre ces vaisseaux et le bord choroïdien.

[1]) *Über Staar und Staaroperationen*; pl. V, fig. 29 et pl. VI, fig. 31.
[2]) *Ann. d'Oculistique;* t. LII, p. 34.
[3]) *Archiv für Ophthalmologie;* Bd. XIV, 1, p. 252.
[4]) *Klin. Monatsblätter;* 1869, p. 323.
[5]) *Lehrbuch der Ophthalmoscopie;* p. 302.
[6]) *Klin. Monatsblätter;* 1868, p. 419.
[7]) Ibidem p. 425.
[8]) La figure 38 a été dessinée par M. Haase d'après une préparation que M. Iwanoff a eu la bonté de m'adresser : *c. c.* concrétions; *v.* vaisseaux; *k.* couche des fibres nerveuses; *ch.* choroïde : *scl.* sclérotique; *n.* section des fibres nerveuses; *l.* lame criblée.

A un fort grossissement, elles paraissent composées d'éléments analogues aux corpuscules amyloïdes dont elles n'ont cependant pas la réaction. Comme elles se laissent poursuivre jusqu'auprès de la lame vitreuse de la choroïde, M. Iwanoff suppose qu'il s'agit ici d'un empiètement des verrucosités de cette lame vitreuse sur la papille du nerf [1]).

F. TUMEURS DU NERF OPTIQUE.

Nous nous sommes proposé de n'étudier que les affections du nerf accessibles à l'ophthalmoscope, aussi n'aurons-nous guère à nous occuper des tumeurs du nerf optique, car la littérature ne renferme qu'une seule observation de tumeur du nerf ayant fait invasion dans un œil assez intact pour qu'on ait pu suivre, avec le miroir, les diverses phases de son évolution. Le cas de M. de Graefe [2]) cité dans le traité de M. Mauthner [3]), au chapitre des tumeurs du nerf, ne mérite pas d'être mentionné sous ce titre, attendu que le myxoma développé dans l'orbite n'avait, comme M. de Graefe l'admet lui-même, provoqué qu'une névrite partielle, sans faire invasion dans l'œil.

Nous donnons en note [4]) l'observation de M. Jacobson, à cause de sa rareté. Suivant cet estimé confrère, cette tumeur se serait différenciée d'une simple tumé-

[1]) M. Wedl (*Atlas der path. Histologie des Auges;* pl. I, 3) a aussi trouvé de petits corps ronds semblables qui rappelaient les corpuscules amyloïdes et étaient situés entre les fibres nerveuses de la rétine. H. Müller a, de son côté, aussi rencontré de pareilles concrétions.

[2]) *Arch. für Ophthalmologie*; Bd. X, 1, p. 194.

[3]) Loc. cit. p. 294.

[4]) Il s'agissait d'un jeune homme de vingt ans qui avait constaté, deux ou trois ans auparavant, que son œil gauche, très-amblyopique et avec lequel il avait longtemps louché en dedans, commençait à proéminer. Cette proéminence augmenta rapidement, en s'accompagnant de maux de tête, de douleurs profondes dans l'orbite et de vertiges. La proéminence de l'œil, d'un aspect parfaitement normal, est de 1 pouce; cet organe est, en même temps, dévié d'un demi-pouce en bas. Sa mobilité a peu souffert. A l'examen ophthalmoscopique, les milieux et les membranes profondes paraissent normaux; seule, l'entrée du nerf optique présente des modifications considérables. La papille offre une configuration très-irrégulière, différente dans ses diverses parties et proémine inégalement dans l'intérieur de l'œil. La figure singulière qu'elle présente est encadrée par un bord sinueux de pigment choroïdien. Une partie de la tumeur, celle qui proémine le plus dans l'œil, est d'un bleu clair et absolument dépourvue de vaisseaux. Une autre portion, moins saillante en avant, est vascularisée et rappelle, comme aspect, les tuméfactions inflammatoires ordinaires du nerf optique. Une troisième partie, d'un jaune-brun, offre une surface entièrement plane. Les vaisseaux qui partent de ces diverses portions de la papille sont tous engaînés, sur une étendue variable de leur trajet, par une couche de couleur blanchâtre. Le diagnostic porte sur une tumeur du nerf optique ayant envahi la cavité oculaire. L'opération pratiquée consista dans l'énucléation de l'œil, qu'on fit suivre d'une excision du nerf à un demi-pouce de son insertion scléroticale et de l'exstirpation de tout le contenu de l'orbite. L'examen anatomique des parties, fait par M. de Recklinghausen, montra six tumeurs de la grosseur d'un noyau de cerise, disséminées dans l'orbite et dont le volume total était insignifiant, comparé à celui des tissus graisseux et musculaire enlevés. L'examen histologique assigna à ces tumeurs les caractères du myxosarcôme. Le nerf optique, très-libre dans sa gaîne, a perdu sa coloration blanche, est devenu diaphane et présente les signes d'une atrophie simple. L'aspect de la papille correspond exactement au dessin fait d'après l'examen ophthalmoscopique. Elle représente une élevure à très-peu de chose près analogue aux tumeurs disséminées dans l'orbite et avec lesquelles elle n'affecte d'ailleurs aucun rapport direct. Cette tumeur intra-oculaire renferme une plaque de substance osseuse située à sa base et intimement adhérente à la choroïde.

faction inflammatoire du nerf, par l'inégalité de la saillie papillaire, par la variété des nuances et des reflets dans les parties gonflées, par l'élargissement de la limite choroïdienne (anneau sclérotical), et enfin par les parois abruptes et les bords à pic qui séparaient la papille des portions voisines et tout-à fait saines de la rétine. Ces signes serviront, en général, pour le diagnostic différentiel.

Pour ce qui regarde la propagation des tumeurs intrà-oculaires le long du nerf optique, voyez l'article „tumeurs de la choroïde".

G. ANOMALIES CONGÉNITALES DU NERF OPTIQUE.

Nous avons déjà dit, à l'occasion de la description anatomique du nerf (voir page 54), que les fibres peuvent ne se dépouiller de leur gaîne de myéline qu'au-delà seulement de la lame criblée; que leur amincissement, leur diaphanéité parfaite peuvent n'apparaître qu'au niveau de cette cloison, et qu'elles peuvent devenir de nouveau opaques dans une faible étendue de leur parcours, soit à partir du bord de la papille, soit à peu de distance de celle-ci. On sait que normalement, la rétine de certains animaux renferme des fibres à double contour, et que cette particularité est facile à voir chez le lapin.

M. Müller [1]) est le premier, qui, en 1856, appela l'attention sur cette anomalie congénitale que Virchow [2]), Beckmann [3]), de Recklinghausen [4]), après lui, ont retrouvée à l'autopsie. Dans le cas décrit par Virchow, les fibres perdaient leur gaîne près de la lame criblée, redevenaient opaques à une certaine distance sur la rétine même, et reprenaient insensiblement une transparence parfaite après un court trajet. Dans le cas de de Recklinghausen, la partie occupée par les fibres opaques était située à 4 mm. du bord papillaire et tranchait, du côté de la périphérie, avec la portion transparente de fibres. La partie opaque ne s'élevait pas au dessus du niveau de la rétine, comme dans l'observation de Beckmann.

L'image ophthalmoscopique (voy. pl. VI, fig. 34 à 36) montre, du reste, que ce dépouillement de la gaîne de myéline peut, chez le même individu, se faire en un point brusquement, et insensiblement sur un autre point; elle fait encore voir que, sur un même œil, une portion des fibres demeure opaque dans leur parcours à travers la papille elle-même, tandis que l'autre portion ne le devient qu'au-delà de l'anneau sclérotical [5]).

M. Mauthner [6]), dans son traité d'ophthalmoscopie, insiste sur la rareté extrême de cette anomalie. Nous partageons sa manière de voir pour ce qui est des cas dans lesquels l'anomalie se montre au degré représenté dans les figures 34 à 36

[1]) *Anatom. physiolog. Untersuchungen über die Retina;* Leipzig 1856, p. 80.
[2]) *Archiv für path. Anatomie;* Bd. X, p. 190.
[3]) Ibidem, Bd. XIII, p. 97.
[4]) Ibidem, Bd. XXX, p. 375.
[5]) Nous avons opéré récemment de strabisme divergent $\left(M\ \frac{1}{36}\right)$ un homme de 29 ans qui presentait des fibres à double contours sur l'œil droit (et devié) dans une étendue plus considérable encore que celle représentée pl. VI, fig. 36, ici toute la papille montrait une diaphanéité parfaite et ce n'est que vers le bord que les fibres devinrent assez brusquement opaques. L'œil gauche ne présentait pas trace de cette anomalie.
[6]) *Lehrbuch der Ophthalmoscopie;* p 261.

pl. VI), mais nous regardons comme étant encore assez fréquents les cas dans lesquels deux ou trois prolongements de la papille se montrent dans le voisinage de celle-ci. La remarque de M. DE GRAEFE [1]), qui dit n'avoir vu cette anomalie que chez des adultes, tendrait à faire admettre qu'elle n'est point congénitale, mais acquise; or à part une observation de M. MOOREN [2]) rejetée avec raison par M. MAUTHNER [3]), il n'existe aucun cas dans lequel les fibres nerveuses aient subi une transformation pathologique qui puisse être confondue avec l'anomalie qui nous occupe: au surplus, de même que M. MAUTHNER, nous avons vu cette anomalie chez de jeunes enfants, et comme elle ne s'accompagne d'aucun trouble visuel sérieux, comme elle est encore relativement rare, et qu'on n'a pas l'occasion d'examiner un très-grand nombre de nouveau-nés, il n'y a rien de surprenant à ce que M. ED. DE JAEGER [4]) ne l'ait pas encore observée chez eux.

Il est indispensable de bien connaître cette anomalie pour ne pas la confondre avec les plaques graisseuses de la rétinite ni avec les dilatations gangliformes de la neurite. Les cas de fibres à double contour nous offrent une excellente occasion de nous renseigner (grosso modo) sur le mode de répartition des fibres nerveuses dans la rétine. Les parties opaques se trouvent surtout là où, à l'état normal, les fibres sont le plus ramassées. Ainsi, les plaques en flammèches suivent de préférence les gros troncs vasculaires et décrivent un arc plus ou moins ouvert autour de la macula. En ligne droite, entre la macula et le bord papillaire ne se trouvent habituellement pas de fibres opaques, ou bien celles-ci ne sont opaques que pendant une très-courte partie de leur trajet; une dentelure très-caractéristique délimite, vers la périphérie, les parties opaques qui tranchent sur les parties transparentes, tandis qu'au contraire, du côté de la papille, la délimitation est ordinairement bien moins précise.

Les vaisseaux quittent les plaques avec des contours parfaitement nets et un calibre normal; leurs parois ne présentent pas d'épaississement, et ne sont pas entourées du plus léger nuage. Le peu de saillie que font les plaques à double contour, du côté des milieux les distingue essentiellement des plaques de dégénérescence gangliforme. Ajoutons encore que presque jamais, les fibres ne gardent pas toutes leur enveloppe de myéline dans la papille, et que, par conséquent, une portion de la papille conserve sa couleur, sa transparence et son niveau normal.

Explore-t-on à l'image droite, on voit que les parties intermédiaires aux plaques blanchâtres présentent une striation rougeâtre très-caractéristique (voy. pl. VI, fig. 34—36). Cette striation, qui ne coïncide avec aucun soulèvement exagéré de la papille ou de la rétine, ne peut être attribuée qu'à un état physiologique et non à des causes pathologiques, d'autant plus qu'on l'observe dans un point très-éloigné de la papille.

Du reste, la conservation parfaite de l'état fonctionnel a déjà fait comprendre à l'observateur qu'il s'agit d'une anomalie congénitale. Il est vrai que ce seul fait ne suffit pas pour conclure; car nous savons actuellement que des changements pathologiques considérables de la papille et de son voisinage peuvent coexister avec une conservation parfaite de la fonction visuelle. La seule particularité fonctionnelle qui se présente dans les cas de fibres à double contour, consiste dans l'agrandissement du punctum cœcum. Nous n'avons pas un nombre suffisant d'observations pour savoir si cet agrandissement, sur lequel M. Otto

[1]) ZEHENDER, *Augenheilkunde;* 1865, p. 623.
[2]) *Ophthalmiatrische Beobachtungen;* Berlin 1867, p. 268.
[3]) *Lehrbuch der Ophthalmoscopie;* p. 264.
[4]) Ibidem, p. 265.

Becker[1]) a, le premier, appelé l'attention, peut, lorsqu'il est porté à un très-haut degré, déterminer un trouble appréciable de la vue. La plupart des cas ont été recueillis à la suite d'examens tout-à-fait imprévus et nécessités par d'autres affections des yeux. L'élargissement de la tache de Mariotte s'explique par l'impossibilité où se trouve la couche des bâtonnets sous-jacente aux taches de recevoir des impressions lumineuses précises.

Une autre anomalie congénitale du nerf optique, déjà signalée page 54, consiste en ce que les fibres nerveuses se sont déjà dépouillées de leur gaîne avant d'arriver à la lame criblée. Dans ces circonstances, il est possible de poursuivre les vaisseaux centraux au-delà du treillis de la lame criblée jusqu'à une profondeur variable. L'impression qu'on reçoit alors est tout-à-fait semblable à celle que fournirait une papille profondément excavée.

Cette *excavation apparente* avec laquelle peut néanmoins coexister une excavation physiologique réelle, se caractérise toujours par l'absence d'un bord nettement accusé (Ed. de Jaeger) et par les rapports que ce bord affecte avec les vaisseaux centraux.

Une troisième anomalie fort rare résulte d'un épanouissement marqué des fibres nerveuses sous forme de stries rougeâtres, disposition représentée pl. VI, fig. 33. Tandis que, dans les cas de fibres à double contour, celles-ci affectent une couleur blanche, elles montrent, dans le cas actuel, une teinte rougeâtre, mais qui, de même que la couleur blanche, s'accuse davantage par places. Evidemment, les cas analogues à ceux que représente la fig. 33, pl. VI, sont d'une extrême rareté, mais il est bien plus fréquent d'en rencontrer dans lesquels les contours supérieur et inférieur de la papille sont le siège d'une striation limitée qu'on reconnaît surtout par l'examen à l'image droite avec les plaques de Helmholtz. Pour ne pas confondre cet état physiologique avec les changements que l'astigmatisme produit dans les images, on fera bien de recourir, après l'examen à l'image droite, à l'examen à l'image renversée, en usant d'un fort grossissement (+ 4). Si l'astigmatisme a rendu moins distincts les contours supérieur et inférieur, ils reparaîtront distincts dans ce dernier mode d'examen (voy. p. 27). Mais si ces mêmes contours restaient indistincts par suite de l'anomalie dont nous traitons, le grossissement produit par le verre + 4 nous permettrait de voir que l'effacement des contours, au proche voisinage des gros troncs vasculaires, est dû à la striation que produit l'épanouissement des fibres nerveuses. Il est donc utile de connaître cet état pour ne pas le confondre, surtout chez des enfants qui présentent des symptômes fébriles et congestifs, avec un état pathologique, en particulier avec le début d'une névrite.

De même que, dans certains cas rares, le nerf optique peut présenter une coloration trop accentuée, et montrer chez les personnes à peau basanée, une teinte rouge-brunâtre; de même aussi on peut observer une décoloration congénitale du nerf, coïncidant avec une acuité visuelle parfaite. C'est surtout chez les jeunes sujets blonds, ayant le fond de l'œil très-peu pigmenté, qu'il nous est arrivé de rencontrer des papilles d'un blanc presque nacré, sans que l'acuité visuelle montrât de changements, et sans que l'observation ultérieure nous fît admettre qu'on avait assisté aux débuts d'une altération pathologique.

La coloration bleuâtre (voy. pl. VII, fig. 40) signalée par M. de Jaeger est certainement un fait des plus exceptionnels; mais il est plus fréquent de rencontrer des changements de coloration moins accusés que celui-là.

Les altérations de couleur, on le comprend sans peine, seront surtout facilement appréciées à l'image droite, et avec le miroir à plaques de Helmholtz. En procé-

[1]) *Wiener med. Wochenschrift;* 1867, N°s 28 et 29.

dant ainsi, on peut, comme le dit M. MAUTHNER [1]), reconnaître sur la section peu colorée du nerf les parois des gros troncs vasculaires, sous forme de deux stries blanches ou blanc-bleuâtres très-nettes qui bordent les vaisseaux. Pourra-t-on, maintenant, d'après la constatation d'un simple changement de couleur, conclure aussitôt à une diminution de l'acuité visuelle, et suivre la voie routinière de ceux qui, en pareille circonstance, prononcent sans hésiter le mot d'atrophie commençante?

On sait que la papille, par l'effet de l'âge, éprouve des changements de couleur, qu'elle pâlit, que son tissu devient opaque au point de masquer le treillis de la lame criblée. Il arrive dans ce cas, comme pour d'autres tissus, la cornée en particulier, que, en raison de prédispositions individuelles, les changements séniles apparaissent dans la papille avec une précocité inusitée. On est alors d'autant plus porté à regarder ces changements de couleur comme résultant d'un état pathologique, que d'autres modifications séniles précoces (réduction exagérée de l'amplitude d'accommodation et diminution de la transparence des divers milieux) déterminent le sujet à se plaindre de sa vue.

En dernier lieu, nous traiterons encore d'une anomalie congéniale rare consistant dans la persistance d'une portion de l'artère hyaloïde qui fournit comme un véritable appendice à la papille. Le professeur OTTO BECKER [2]) a fait dessiner des papilles de ce genre dont il a rencontré un spécimen dans la collection anatomique de M. STELLWAG DE CARION. Ces appendices se montrent avec l'aspect d'un chou-fleur ou de doigts de gants, de couleur grise, attachés à la section nerveuse. Parfois, plusieurs de ces émanations, à l'intérieur desquelles on ne voit pas se continuer de vaisseaux, paraissent se recourber sur elles-mêmes pour se rattacher à la papille. Elles constituent ainsi une masse grisâtre qui, en masquant le point d'émergence des vaisseaux centraux et une plus ou moins grande partie de la papille, donnent au fond de l'œil un aspect des plus étranges.

Pour ce qui regarde l'anomalie congénitale fort rare, connue sous le nom de coloboma du nerf optique, voyez: „Coloboma de la choroïde".

[1]) *Lehrbuch der Ophthalmoscopie;* p. 264.
[2]) *Klinische Monatsblätter;* 1868, p. 353.

ARTICLE IV.

MALADIES DE LA RÉTINE.

Comme il serait impossible de faire précéder cet article d'une description anatomique de la rétine, nous nous bornerons à donner ici les caractères anatomiques qui révèlent sa présence à l'ophthalmoscope. Nous pouvons juger à l'ophthalmoscope de la présence de la rétine par trois particularités, à savoir : sa coloration propre, la propriété qu'elle possède de refléter la lumière et la répartition des vaisseaux dans son tissu.

Quelque transparente que soit la rétine, il sera toujours possible de la reconnaître à sa teinte très-finement grisâtre, pourvu qu'on explore le fond de l'œil à un éclairage faible et qu'on examine les parties où elle présente son maximum d'épaisseur, c'est-à-dire le point où les fibres nerveuses sortant de la papille commencent à s'épanouir au-dessus des diverses couches et sont encore réunies en épais faisceaux. Dans les yeux peu pigmentés, cette faible teinte grisâtre n'a pour effet que d'atténuer la couleur brillante rouge-jaunâtre du fond de l'œil qui ne ressort avec tout son éclat qu'à quelque distance de la papille. Au contraire, dans les yeux fortement pigmentés, la rétine répand sur toute l'étendue du fond de l'œil un nuage bleuâtre qui va s'accroissant du côté de la papille. Nous avons souvent vu chez des nègres et des mulâtres, cette teinte s'accuser tellement, auprès du passage des vaisseaux centraux sur la rétine, qu'elle rappelait l'aspect des fibres à double contour.

Les reflets que peut donner la rétine s'observent là où la membrane nerveuse montre des changements de niveau sensibles, c'est-à-dire près du bord papillaire, près des gros troncs vasculaires qui soulèvent la membrane limitante et près de la fossette centrale, la macula; ces reflets sont surtout remarquables sur des yeux à pigmentation moyenne d'individus jeunes, dont les milieux montrent une limpidité si surprenante. Dans ces cas, on voit les reflets au point où les vaisseaux centraux dépassent le bord papillaire, ils ont la forme de flammèches et recouvrent complètement deux ou trois troncs vasculaires sur une courte étendue de leur trajet, en disparaissant bientôt après, à l'occasion d'un faible déplacement de l'observateur ou du miroir.

Le reflet qui longe les vaisseaux se montre, suivant l'incidence qu'on donne à la lumière, sous la forme d'un filet double qui borde le vaisseau dans un court trajet; dans d'autres cas, il masque complètement le vaisseau et lui imprime comme une sorte de tiraillement (Schirmer) [1].

[1] *Archiv für Ophthalmologie;* Bd. X, 1, p. 149.

En examinant à l'image renversée, on voit autour de la macula un ovale brillant qui renferme la fossette centrale (voy. pl. V, fig. 30); la direction de cet ovale peut sensiblement varier suivant le genre d'astigmatisme que l'œil examiné présente. La ligne blanchâtre et argentée qui limite cet ovale habituellement plus foncé que le reste de l'image, ne tient pas à une conformation anatomique autre que celle qui occasionne ce reflet (dépression du niveau de la rétine); on peut s'en convaincre, en inclinant le miroir, par l'inconstance que présente la ligne qui disparaît sur un point pour réapparaître sur un autre avec plus d'éclat, et par la faculté qu'on a de faire changer la forme de l'ovale suivant l'inclinaison donnée au verre convexe qu'on emploie pour l'image renversée.

Des trois particularités qui nous permettent de juger de la présence de la rétine, la plus importante est la répartition des vaisseaux. On sait que les vaisseaux centraux se répandent essentiellement dans la couche des fibres nerveuses et sont en partie juxtaposés à la membrane limitante; mais leurs fines branches et les capillaires pénètrent dans les couches voisines, la couche des cellules ganglionnaires, la couche des fibrilles et la couche granuleuse interne. Dans la partie externe de la couche intergranuleuse (suivant quelques auteurs dès la partie externe de la couche granuleuse interne), les capillaires disparaissent, et la couche granuleuse externe, ainsi que celle des bâtonnets (couches essentiellement nerveuses) sont complètement dépourvues de vaisseaux. Comme toutes ces couches se réduisent presque exclusivement, dans la fossette centrale, à la couche des cônes qui persiste, on aurait pu théoriquement avancer ce que les recherches anatomiques ont confirmé, à savoir que la fossette centrale est dépourvue de vaisseaux, que la vascularisation des parties avoisinant la macula augmente dans la même proportion que l'épaisseur des couches et que la richesse vasculaire de ces parties est considérable, attendu que tous les vaisseaux convergent vers ce point.

Pour ce qui est de la répartition des vaisseaux, nous ferons remarquer qu'elle n'a pas toujours lieu de la façon qu'on pourrait croire, si l'on s'en tenait à l'image ophthalmoscopique seul; il faudra donc toujours tenir compte de l'influence qu'exercent sur le rassemblement et la direction des vaisseaux le mode d'examen employé, l'aberration de sphéricité, et la présence d'un astigmatisme régulier ou irrégulier (voyez à cet égard les dessins, si instructifs, pl. V, fig. 31 et 32).

Dans la description de la rétine, la région qui mérite le plus d'attirer notre attention est celle de la *macula*. Outre le reflet en forme d'anneau que nous avons signalé et qu'on n'observe qu'à l'image renversée, on verra, dans bon nombre de cas, que l'exploration du siège de la vision directe ne révèle, en ce point, aucune particularité d'aspect (voyez à cet égard pl. IV, fig. 25, 27, 28; pl. V, fig. 31 et 32; pl. VII, fig. 37 à 39, etc.

A l'image droite, on voit la macula située à 2 1/4 jusqu'à 2 1/2 diamètres papillaires en dehors du centre de la section nerveuse et un peu au-dessous de lui. Son emplacement se reconnaît au parcours des vaisseaux qui, par leurs fines branches, viennent converger tout autour et jusqu'à son proche voisinage. Les parties avoisinantes de la macula sont généralement d'une teinte plus sombre que le reste du fond de l'œil, et cette nuance foncée va s'accroissant vers la fossette centrale. Cette coloration s'explique, en partie, par une pigmentation plus accentuée de la choroïde au voisinage du point de la fixation centrale, en partie par la diminution progressive de l'épaisseur de la rétine et par sa diaphanéité croissante.

Sur des yeux fortement pigmentés, la fossette centrale se présente sous forme d'un point blanc ou jaune (voy. pl. IV, fig. 26) entouré d'un hâlo grisâtre. Cette tache ne change pas de place lorsqu'on fait varier l'inclinaison du miroir, et fournit ainsi la preuve qu'elle n'est pas un simple reflet comme l'anneau brillant

décrit plus haut qu'on observe seulement à l'image renversée. Au contraire, le nuage grisâtre qui l'entoure n'est probablement, lui aussi, que le résultat d'un reflet produit par la dépression progressive de la rétine vers la fossette. Chez les sujets blonds, cette coloration grisâtre fait absolument défaut, la tache blanche de la fossette ne se montre que peu accusée ou même ne se montre pas du tout; ou bien elle est, le plus souvent, remplacée par une tache rouge qui parfois est comme sanguinolente. Ces colorations différentes doivent s'expliquer exclusivement par des variétés de pigmentation de la choroïde, et par l'amincissement progressif de la rétine, mais il n'est pas possible de faire intervenir ici, comme on l'a voulu, la coloration propre de la macula; sa faible teinte jaunâtre est entièrement noyée dans la grande quantité de lumière jaune renvoyée par le fond de l'œil.

Les changements de forme que peuvent, dans certains cas, affecter la tache jaune et son hâlo grisâtre, doivent être exclusivement rapportés à l'influence qu'exercent sur la formation de l'image la réfraction de l'œil examiné (astigmatisme) et le mode d'exploration employé. C'est ainsi qu'on peut voir, à l'examen à l'image droite, la fossette et son entourage, prendre une forme triangulaire (voy. pl. V, fig. 29), tandis que ce même œil, à l'image renversée (pl. V, fig. 30), montre la fossette sous un aspect tout-à-fait différent; elle paraît comme effacée; seul le reflet annulaire et la pigmentation ressortent.

L'exploration de la macula présente, la plupart du temps, assez de difficultés, et chez des sujets fortement pigmentés à pupille contractée, cette recherche devient même embarrassante, si l'on n'emploie pas l'atropine. Si, en pareil cas, on ne veut pas recourir à la mydriase artificielle, on fera bien de ne pas laisser fixer le trou du miroir, mais de diriger le regard du malade un peu en dedans et d'arriver par le déplacement de l'œil observateur, du miroir ou du verre convexe (si on examine à l'image renversée) à l'exploration de la macula (Mauthner).

A. HYPÉRHÉMIE DE LA RÉTINE. (HYPÉRÉSTHÉSIE RÉTINIENNE.)

L'hypérhémie de la rétine, en tant que maladie essentielle, est certainement des plus rares, si l'on prend surtout soin de bien préciser le diagnostic et de ne pas se contenter d'une symptomatologie vague et incertaine. Nous distinguerons deux variétés d'hypérhémie, une active (artérielle), une passive (veineuse). Mais cette distinction est bien mieux justifiée au point de vue étiologique qu'au point de vue symptomatologique, attendu que les deux images fournies par le miroir ne montrent guère de différence entre elles.

La papille prend une coloration plus accentuée due à la turgescence des capillaires; cette coloration est difficile à apprécier, si, comme il arrive très-souvent, la comparaison avec l'autre œil fait défaut; il faut alors avant tout tenir compte de la pigmentation de l'œil et de la coloration de la papille à l'état normal, dans des cas de pigmentation analogue. Cette rougeur pathologique de la papille coïncide avec un manque de netteté de ses contours qui, comme le montre l'examen à l'image droite et à un faible éclairage, est dû à une accentuation de l'épanouissement des fibres nerveuses (voy. pl. XIII, fig. 61); le bord de la papille du côté de la macula reste seul distinct, parce qu'il est recouvert d'une couche de fibres trop faible pour que leur accentuation aille jusqu'à en voiler le contour.

Les vaisseaux, les veines surtout (hyperhémie veineuse), sont gorgés de sang, élargis et tortueux. Les diverses portions des veines apparaissent inégalement distendues, à cause des incidences variées que produit leur distance inégale par rapport à

la membrane limitante. De véritables distensions variqueuses des veines ne se rencontrent que très-exceptionnellement, dans les cas où le retour du sang veineux est sérieusement gêné (glaucôme); si certaines parties des vaisseaux tortueux se soustraient complètement au regard, ou si un léger nuage accompagne les gros troncs veineux, la maladie sort du cadre de l'hyperhémie simple pour rentrer dans celui de l'œdème rétinien que nous aurons à décrire.

Comme maladie idiopathique, l'hypérhémie de la rétine se rencontre habituellement sur les deux yeux. Au contraire, comme affection secondaire, et s'accompagnant surtout d'une maladie des membranes externes, elle s'observe assez souvent sur un œil isolément.

Quelques variétés d'hypérhémie veineuse rentrent dans l'étude des troubles de la circulation générale. Ainsi, on peut constater une véritable cyanose de la papille et de la rétine dans les affections du cœur avec rétrécissement très-prononcé de l'orifice mitral. Les mêmes phénomènes s'observent peu de temps avant la période asphyxique du choléra (c'est peut-être cet état qui nous a le mieux permis d'étudier l'hypérhémie papillaire).

Une certaine hypérhémie par atonie des parois vasculaires doit, d'après quelques auteurs (Mooren), se rencontrer dans la chlorose; mais nous avouons avoir plutôt observé dans la chloro-anémie l'état que nous décrirons dans le prochain paragraphe.

Les troubles de la circulation localisés dans le sinus caverneux et qui réagissent sur les veines de l'orbite détermineront aussi de l'hyperhémie rétinienne. Enfin, on observera des hyperhémies s'expliquant par des troubles circulatoires limités au globe de l'œil, dans des cas où la pression intrà-oculaire se sera sensiblement accrue (glaucôme).

L'hypérhémie idiopathique se développe parfois lorsque les yeux ont souffert d'un excès d'application ou d'un éclairage très-intense. Elle apparaîtra d'autant plus facilement que le sujet, par suite d'anomalies de réfraction est plus prédisposé à l'asthénopie accommodative ou musculaire.

Le seul symptôme qu'accusent les malades est une hyperesthésie de la rétine se revélant soit par une extrême sensibilité à la lumière, soit par une impossibilité absolue d'appliquer leurs yeux au-delà de quelques instants. Cette hypéresthésie peut être portée à un tel point qu'un éclairage même peu intense devienne intolérable. Ce qui différencie cet état des autres affections morbides qui ont porté une plus grave atteinte à l'appareil conducteur de l'impression lumineuse, c'est que les individus atteints de cette sorte d'hypéresthésie peuvent distinguer les très-fins objets avec un éclairage tellement faible que la perception en est impossible dans les conditions normales. Il y a donc ici véritablement exagération de la sensibilité, et il est bon de noter que c'est la seule altération de la rétine dans laquelle l'impression de la lumière par cause réflexe devienne douloureuse, alors que, dans toutes les autres affections, le retentissement sur la fonction ne se révèle que par de la photopsie, de la chromatopsie, ou par un affaiblissement plus ou moins marqué de la vue.

B: ANÉMIE, ISCHÉMIE DE LA RÉTINE. (ANÉSTHÉSIE RÉTINIENNE.)

De même que pour l'affection qui vient d'être décrite, nous pouvons dire que l'anémie idiopathique, avec retentissement marqué sur la fonction, est une affection des plus rares. Les états d'anémie généralisée et de chloro-anémie les plus prononcés n'influencent que rarement la rétine, au point d'en changer sensiblement l'aspect et d'en altérer la fonction. Une pâleur de la papille, un amincissement des artères, avec une diaphanéité toute spéciale de leur colonne sanguine, sont les seuls symptômes que révèle le miroir et qui soient confirmés à l'avance, pour ainsi dire, par la seule inspection de la peau et des muqueuses.

Dans les anémies soudaines (mélœna, pertes abondantes) qui entraînent parfois une cécité brusque et définitive, celle-ci ne peut pas s'expliquer, comme il a déjà été dit (pag. 91), par un état anémique de la rétine, mais elle dépend d'états pathologiques qui siègent en dehors de la coque oculaire.

Un certain nombre d'auteurs (Alf. Graefe [1]), Heddaeus [2]), Rothmund [3]), Secondi [4]) ont publié sous le nom d'ischémies de la rétine des observations dans lesquelles la vue s'était brusquement ou abaissée ou perdue; ils ont trouvé un état anémique de la rétine qu'ils mettaient sous la dépendance de la tension du système artériel en général. Des iridectomies, des paracentèses de l'œil ont été tentées dans ces circonstances, dans le but de diminuer la pression intrà-oculaire, et d'équilibrer ainsi cette pression avec la diminution de la tension du système artériel qui était elle-même, d'après eux, la conséquence d'une affection cardiaque. A notre avis, ces cas rentrent, soit dans le groupe des affections décrites à l'occasion des apoplexies du nerf optique, soit dans le cadre des embolies.

Suivant de Graefe [5]), Stellwag de Carion [6]) et autres, ils s'expliqueraient par la névrite rétro-bulbaire. Quoiqu'il en soit, il ne s'agit évidemment pas ici d'une simple anémie, mais bien réellement d'états œdémateux ou inflammatoires plus ou moins accusés de la rétine, si l'on s'en tient à la description qui en a été donnée.

Une véritable anémie de la rétine peut exister en réalité, mais dans ce cas, les artères s'affaissent complètement pendant un certain temps, ou au moins pendant la diastole ventriculaire (pouls artériel.) La papille pâlit sensiblement, les veines, peu tortueuses, ne sont pas dilatées. Un défaut de transparence du côté de la rétine ne s'observe pas et ne se développe jamais ultérieurement dans les cas de simple anémie.

Cette anémie rétinienne survient principalement dans trois circonstances qui sont: l'aura de la syncope, l'aura de l'attaque épileptique et la période asphyxique du choléra. On sait que le premier symptôme qu'on éprouve en se sentant tomber en défaillance est l'obscurité qui se fait autour de soi. La faculté visuelle décroît ici de la périphérie vers le centre, de la même manière qu'il arrive quand on presse avec le doigt sur le globe de l'œil. Dans cette expérience, la vision disparaît complètement au moment où le phénomène du pouls artériel se produit, autrement dit, lorsque la rétine ne reçoit du sang artériel que

[1]) *Archiv für Ophthalm.;* VIII, 1, p. 143.
[2]) *Klin. Monatsblätter;* t. III, p. 285.
[3]) Ibidem; t. IV, p. 106.
[4]) „Caso di amaurosi per ischemia della retina." In Turino, 8° 1866.
[5]) *Archiv für Ophthalm.;* XII, 2, p. 145.
[6]) *Augenheilkunde;* p. 793.

par intervalles; ce n'est, en effet, que pendant la systole ventriculaire que la tension intrà-oculaire exagérée peut être vaincue et permettre l'entrée du sang artériel dans l'œil. Cette même pulsation artérielle s'observe au début de la syncope et a été constatée par M. Mauthner. Ici, la tension du système artériel s'abaisse au point que, la pression intrà-oculaire étant normale, la systole ventriculaire affaiblie arrive à ne faire entrer dans l'œil qu'une très-faible ondée sanguine, et que, pendant la systole artérielle, l'artère centrale de la rétine demeure complètement affaissée.

Ce même phénomène a été observé par M. Jackson [1]) pendant les convulsions des épileptiques. Malheureusement, on a rarement l'occasion de surprendre les malades pendant l'aura épileptique pour les examiner avec le miroir, et l'examen, au reste, est des plus difficiles pendant l'attaque même. [2]) Examine-t-on pendant l'état soporeux qui suit l'attaque, on rencontre alors les mêmes conditions de circulation que dans l'expérience avec le doigt, c'est-à-dire que l'état anémique est suivi d'un état congestif; la papille est rouge, les artères ont légèrement augmenté de volume, et les veines sont gorgées de sang et tortueuses. M. Jackson veut expliquer l'ischémie de la rétine avant et pendant l'attaque, par une contraction spasmodique des parois vasculaires; il dit que, de même que Brown-Ségward explique la perte de connaissance pendant l'attaque par une contraction des vaisseaux du cerveau, de même, il serait possible aussi d'admettre que pendant l'attaque, il survient un état de contraction des vaisseaux rétiniens qu'on pourrait désigner sous le nom „*d'épilepsie rétinienne*". Nous pensons qu'il serait intéressant de constater s'il existe, chez des épileptiques à attaques fréquentes, des dilatations des vaisseaux rétiniens analogues à celles que Schroeder van der Kolk a rencontrées dans le bulbe et le rachis [3]). La seule chose qui soit avérée pour le moment, c'est que dans l'attaque épileptique comme dans la syncope, la perte de connaissance est précédée d'une perte de la vue qui concorde avec une intermittence de l'afflux du sang dans la rétine et avec un état anémique des mieux caractérisés.

Dans le paragraphe précédent, nous avons dit qu'avant la période asphyxique du choléra, il s'établit dans la rétine, un état de congestion passive qui s'explique en partie par un défaut de contraction des parois vasculaires, en partie par l'obstacle qu'apporte à la circulation un changement sensible dans la densité du sang.

Comme M. de Graefe [4]) et Oser [5]) l'ont démontré, la période asphyxique elle-même se signale par une ischémie prononcée de la rétine qui dépend, dans ce cas, de

[1]) *Medical Times and Gazette*; 3. Oct. 1863.

[2]) On sait qu'à cause de la très-courte durée de l'attaque épileptique, il est assez difficile de soumettre les malades à l'examen ophthalmoscopique pendant l'attaque même et de voir concorder l'anémie rétinienne avec cette pâleur livide de la face qui est un des signes les plus caractéristiques de l'attaque. Nous avons eu l'occasion d'examiner dans les services de MM. Falret et Legrand du Saulle, à Bicêtre, des épileptiques qu'on nous transportait pendant l'attaque même dans la salle d'examen. Il nous a été possible de constater, simultanément avec la pâleur qui n'avait pas encore fait place à la turgescence de la face, un amincissement sensible des artères, mais point de pulsation.

[3]) Nous dirons, au sujet de la dilatation des vaisseaux de la rétine chez les anciens épileptiques, que nous avons examiné à Bicêtre des malades qui ont de vingt à trente attaques par jour, et chez lesquels la dilatation des veines était très-accusée. Le reflet de la partie centrale des gros troncs veineux présentait, au voisinage de la papille, des ondulations très-marquées, comme si les vaisseaux en question avaient eu un cours saccadé simulant des dilatations variqueuses. Cet élargissement des veines, chez plusieurs des malades examinés, m'a paru plus accusé à droite qu'à gauche.

[4]) *Archiv für Ophthalm.*; XII, 2, p. 209.

[5]) *Choleraberichl*; 1866, p. 26 et Mauthner's *Lehrbuch der Ophthalmoscopie*; p. 350.

l'impuissance du système artériel à continuer la circulation dans des conditions d'innervation et de mécanisme aussi défavorables. Cette ischémie se caractérise également par l'apparition du pouls artériel. La systole ventriculaire n'arrive à chasser l'ondée sanguine qu'à une faible distance au-delà de la papille; les artères sont très-pâles, minces, et leurs fins embranchements sont constamment affaissés; les veines ne sont plus tortueuses et ont sensiblement diminué de calibre, mais elles sont d'une teinte très-foncée qui permet d'en suivre les plus fines ramifications et qui les différencie nettement des artères devenues pâles. Très-probablement, par suite d'une stase complète dans les capillaires, la papille conserve une teinte violet pâle qui va croissant vers l'anneau sclérotical. Il est encore très-probable que dans ce cas, le pouls artériel ainsi que les autres signes caractéristiques de l'ischémie rétinienne sont accompagnés, autant que l'état du malade permet de le confirmer, d'une perte complète de la vue qui est, elle-même, presque aussitôt suivie de la perte de connaissance.

De ces faits, il ressort évidemment que, au point de vue de la circulation des centres nerveux, les troubles qui parfois se produisent dans la circulation rétinienne doivent devenir l'objet d'études particulières. Ces sortes d'études nous apprendront s'il existe en réalité des troubles vaso-moteurs se signalant par une contraction des artères qui détermine une anémie passagère avec cécité instantanée, état qu'on a voulu désigner sous le nom *d'épilepsie rétinienne* (Jackson, Homberger, Zehender).

Une cécité passagère analogue s'observe quelquefois comme prodrôme d'une embolie de l'œil ou du cerveau; elle apparaît souvent des semaines et même des mois avant que l'embolie se soit définitivement produite. Nous pensons qu'il s'agit ici d'un embolus de très-petite dimension qui n'a que pendant un très-court espace de temps obstrué une des voies artérielles de l'œil et a fini par se fixer en un point où sa présence ne détermine plus de symptômes alarmants. Ces cécités instantanées qu'on rattache à une contraction des artères ou qui sont des prodrômes d'embolie, sont de nature tellement transitoire, que jusqu'à ce jour, il n'a été donné à aucun observateur de constater, avec le miroir, de quelle façon se faisait la circulation artérielle de la rétine dans ces circonstances.

C. RÉTINITE SÉREUSE, OEDÈME RÉTINIEN, DÉGÉNÉRESCENCE CYSTOÏDE DE LA RÉTINE.

Nous désignons sous le nom de rétinite séreuse ou d'œdème rétinien une maladie de la rétine qui se caractérise par une accumulation de sérosité dans la trame de la rétine. Cette accumulation occupe de préférence certaines couches de la membrane nerveuse et se localise soit exclusivement vers sa périphérie, soit autour de la papille et du pôle postérieur (la macula); elle peut même occuper à la fois ces deux parties, mais il est rare qu'elle s'étende uniformément dans toute l'étendue de la rétine.

Le liquide épanché ne se répand pas d'une manière diffuse dans la trame rétinienne, mais il montre une tendance particulière à s'accumuler sur certains points en plus grande quantité, et à déterminer dans ces points une dilatation cystoïde suivie de symptômes d'irritation (inflammatoires).

Il ne s'agit donc pas ici d'une simple transsudation séreuse uniformément répandue, mais bien plutôt d'épanchements multiples de la rétine se localisant de préférence près des anses capillaires et montrant une tendance particulière à la dégénérescence cystoïde.

M. Iwanoff [1]) qui a tout particulièrement étudié cet état, s'exprime ainsi à ce sujet: „Comme le développement de cette maladie ne s'accompagne pas de phénomènes inflammatoires, et qu'elle consiste en une accumulation de sérosité dans le tissu rétinien lui-même, je crois plus convenable de lui donner le nom d'œdème de la rétine.“ Mais l'absence de symptômes inflammatoires manifestes, dès le début d'une maladie à marche très-lente et localisée dans une membrane qui, comme la rétine, montre en général des symptômes d'irritation peu accusés, ne nous paraît pas un motif suffisant pour ranger cette maladie en dehors du cadre des rétinites. Du reste, elle se différencie nettement d'une simple transsudation œdémateuse par sa tendance à la dégénérescense cystoïde, et par les symptômes inflammatoires inhérents à cette dégénérescence.

La maladie qui nous occupe éclate de préférence chez des personnes âgées; d'après une statistique publiée par M. Iwanoff, elle ne s'observerait chez les enfants au-dessous de huit ans que dans la proportion de 5%; chez les sujets de vingt à quarante ans, dans la proportion de 12%: enfin, chez les sujets de cinquante à quatre-vingts ans, dans la proportion de 50% à peu près. Ce simple exposé montre déjà que la maladie devient, chez les personnes âgées, tellement fréquente qu'on peut, surtout si elle est exclusivement localisée vers l'ora serrata, la regarder, avec M. Henle [2]) comme un état physiologique se rattachant aux phénomènes de transformation régressive sénile. Nous l'envisageons comme état pathologique lorsque l'altération en question s'étend au-delà de l'ora serrata, vers les parties équatoriales, lorsqu'elle apparaît autour de la papille et de la macula, ou enfin lorsqu'elle se manifeste chez des individus relativement jeunes.

Lorsque la rétinite séreuse se développe loin de l'ora serrata, près de l'équateur, par exemple, l'épaisseur de la rétine peut augmenter de 0,6 à 0,8 mm. Cette augmentation sera bien plus considérable encore dans les cas où une véritable production de kystes aura eu lieu.

D'après les recherches de M. Iwanoff, la maladie débute dans la couche granuleuse externe; les grains de cette couche, ainsi que les fibres radiées (perpendiculaires) qui la traversent, s'écartent les uns des autres, et il se forme ainsi des séries de petites cavités (voy. fig. 39 [3]). Par l'avancement progressif des grains vers les deux surfaces de la couche, les cavités en viennent à n'être plus séparées que par les fibres radiées réunies en faisceaux. Bientôt des kystes tout-à-fait semblables aux précédents se développent dans la couche granuleuse interne; ils donnent ainsi lieu à des séries de cavités superposées les unes aux autres, comme les rangées d'arcades d'un viaduc et qui, au commencement, sont séparées par la couche intergranuleuse et par les grains de la couche interne refoulés en dehors. Mais les cloisons des cavités s'amincissent de plus en plus, et finalement,

[1]) *Archiv für Ophthalmol.*; XV, 2, p. 88.

[2]) *Handbuch der system. Anatomie des Menschen*; t. II, p. 669, 1866.

[3]) Les figures 39 et 40, faites d'après des coupes de M. Iwanoff, représentent un œdème de la partie postérieure de la rétine:

a, cavités dans la couche granuleuse externe (couche fibreuse externe); *b*, cavités dans la couche granuleuse interne; *a'*, cavité commune résultant de la rupture de la paroi interposée; *z. w*, couche intergranuleuse (cloisons entre les cavités); *ss'*, faisceaux de fibres radiées allongées (grossissement Syst. 7, Ocul. 3).

les grains et la couche intergranulaire disparaissent sur divers points (fig. 39 *a'*). Deux cavités communiquent ainsi l'une avec l'autre; elles sont limitées sur les côtés par les fibres radiées, en dehors par les grains de la couche granuleuse

Fig. 39.

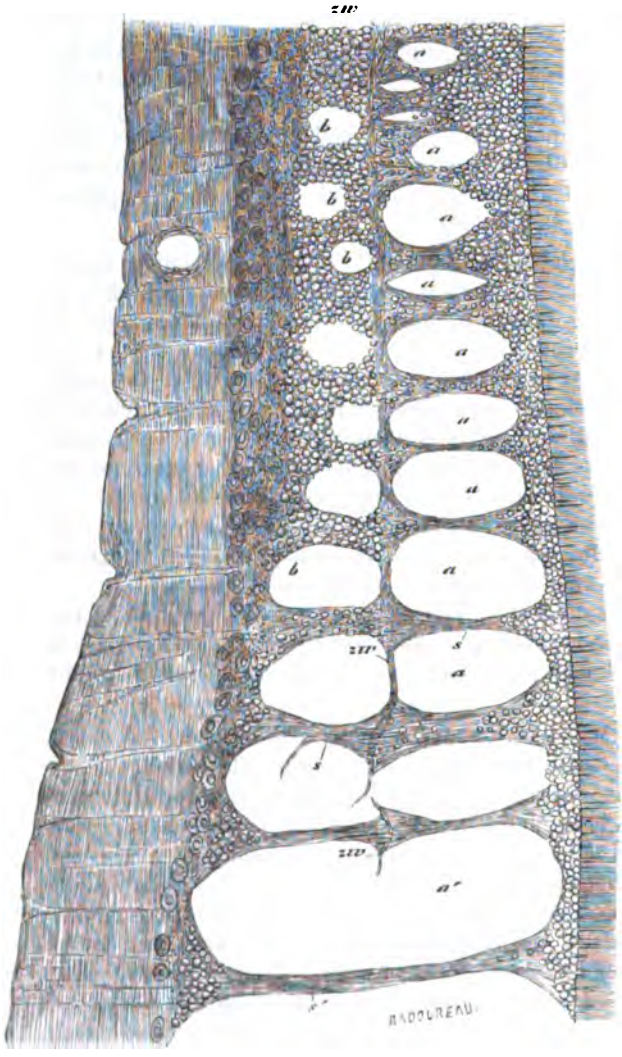

Fig. 40.

externe refoulés vers la couche des bâtonnets, et en dedans, par les grains de la couche granuleuse interne entassés près des couches à cellules ganglionnaires et à fibres nerveuses.

On observe également que peu à peu, les parois latérales de deux cavités voisines, refoulées l'une contre l'autre, s'amincissent, et que la cloison intermédiaire

disparaît (fig. 40 *b* [1]), amenant ainsi la production d'un kyste plus volumineux. Pendant cette transformation cystoïde, les couches granuleuses se sont de plus en plus atrophiées; il en a été de même pour les fibres radiées distendues outre mesure et dont les noyaux s'allongeant de plus en plus, sont devenus fusiformes. Il va sans dire que les éléments nerveux qui traversent les couches où la dégénérescence cystoïde s'est localisée participent à l'atrophie.

A mesure que les diverses cavités s'agrandissent par suite des communications établies entre elles, la rétine augmente de plus en plus d'épaisseur; toutefois, à une époque déjà avancée de cette dégénérescence cystoïde, la couche des bâtonnets qui recouvre le côté externe du kyste (choroïde) et la couche des fibres nerveuses qui a été repoussée vers le corps vitré conservent un état d'intégrité parfaite pendant longtemps encore. La couche ganglionnaire est la seule qui participe au sort des couches granuleuses. C'est probablement, comme le pense M. Iwanoff, grâce à la conservation de la couche des fibres nerveuses qui renferme les vaisseaux, que ces kystes peuvent acquérir un développement aussi considérable.

Un simple état œdémateux de la couche granuleuse externe peut donc engendrer une dégénérescence cystoïde telle que, dans la suite, trois, deux ou même un seul kyste remplisse tout l'intérieur de l'œil, en réduisant le corps vitré refoulé à sa plus simple expression. Ce sont les mêmes cas que M. Iwanoff avait autrefois signalés sous le nom de kystes colloïdes de la rétine. Les figures 41 et 42 représentent des kystes de cette nature, qui sont encore relativement rares, si l'on considère que M. Iwanoff ne les a rencontrés que cinq fois sur huit cents yeux énucléés.

Ces kystes occupent tous le côté externe de la rétine, comme le montrent, du reste, les figures. La paroi dirigée vers la choroïde (supérieure dans les fig. 41 et 42) est extrêmement mince et est constituée par les fibres radiées entrelacées; çà et là on rencontre les traces de la couche granuleuse externe. La paroi dirigée vers le corps vitré (fig. 41 et 42 *l. i.* [2]), renferme les vaisseaux et ce qui reste des couches rétiniennes; c'est cette paroi qui est souvent sensiblement épaissie par le fait de l'hyperplasie du tissu cellulaire qui entre dans sa constitution; elle peut ainsi acquérir, à elle seule, une épaisseur bien plus considérable que la rétine normale.

La surface interne des kystes se trouvait, dans les cas observés par M. Iwanoff, garnie d'une mince membrane composée de cellules de tissu cellulaire aplaties et déformées. Le contenu de ces kystes était composé d'un sérum ou d'une masse gélatineuse (colloïde?) Ses caractères chimiques le rapprochaient beaucoup du liquide qu'on trouve sous une rétine décollée.

La localisation particulière de la rétinite séreuse avait donné à penser qu'il s'agissait d'une altération pathologique des vaisseaux, et cela d'autant plus qu'on avait vu les petites cavités se développer de préférence dans le voisinage des anses vasculaires; mais à part les altérations athéromateuses si fréquentes chez les

[1]) La figure 40 représente un œdème considérablement développé de la partie antérieure de la rétine, dont les cavités sont situées dans la couche granuleuse interne: *pp* points de réunion des couches granuleuses externes avec la choroïde, résidus de pigment; *ex* couche granuleuse externe et couche intergranuleuse; *ing* toutes les couches rétiniennes internes à partir de la couche intergranuleuse; *b* cavités dans la couche granuleuse interne; *s* faisceaux de fibres radiées fortement hypertrophiés (grossiss. Syst. 4, Ocul. 3).

[2]) Les fig. 41 et 42 représentent des coupes à travers des kystes de la rétine, *ch.* côté dirigé vers la choroïde; *l. i.* membrane limitante interne; *v.* vaisseau rétinien. (G. H.)

vieillards, on ne trouve dans les vaisseaux rien de particulier, et encore faut-il se demander jusqu'à quel point la dégénérescence cystoïde a contribué à la production des dépôts graisseux et calcaires qui a lieu dans la paroi des fins vaisseaux.

C'est ici le moment de faire observer que la rétinite séreuse dont nous traitons, doit être bien différenciée, au point de vue pathologique, d'avec une simple trans-

Fig. 41.

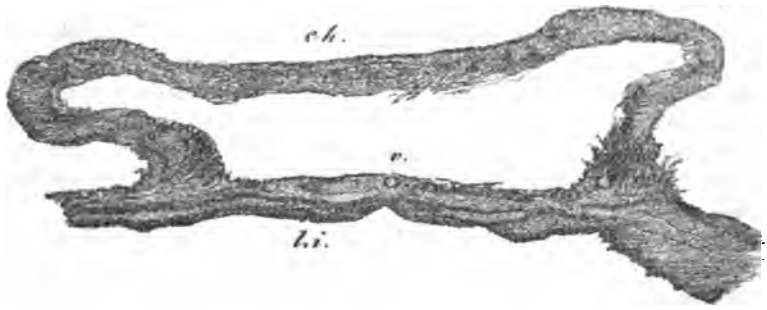

sudation analogue à celle que peut déterminer la compression des veines et qui, elle aussi, est capable d'amener un épaississement variable de la rétine. Un épanchement diffus de cette nature occupe de préférence la couche des fibres, nerveuses, et contribue beaucoup au soulèvement de la papille, phénomène que

Fig. 42.

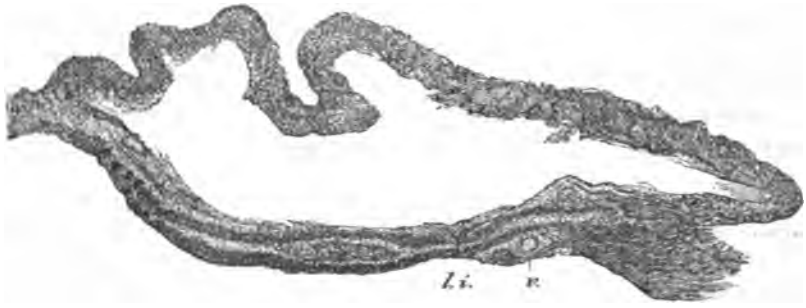

nous avons décrit au chapitre de la neuro-rétinite par stase ou par étranglement. Il faut donc comme l'observe fort bien M. Iwanoff, différentier *l'œdème papillaire* en quelque sorte *symptomatique* d'avec l'*œdème circum-papillaire idiopathique*, autrement dit de la rétinite séreuse localisée au fond de l'œil.

Comme nous avons pu le voir, l'étude anatomo-pathologique de la rétinite séreuse a été poursuivie avec un soin et une précision qui doivent surprendre toute personne initiée aux difficultés que présentent les recherches dans une membrane à structure aussi complexe. Pouvons-nous en dire autant de l'étude de la même maladie, faite avec le miroir, exploration dans laquelle on ne saurait, sans nuire à la netteté des images, dépasser un certain grossissement? Nous ne partageons pas, à ce sujet, l'avis de M. Iwanoff qui dit dans son mémoire que la description ophthalmoscopique de cette maladie a été donnée par M. Mauthner; car on serait fort

embarrassé si l'on devait, pour le diagnostic, s'en rapporter à une description aussi incomplète, et cela en dépit des paroles de ce dernier confrère: „Je ne me sens sûr, dit il, dans le diagnostic de l'œdème rétinien, que depuis que M. Iwanoff m'a montré ses coupes concernant cette affection".

Bien que nous nous trouvions absolument dans ces mêmes conditions favorables, auxquelles nous avons fait participer nos lecteurs en mettant sous leurs yeux les dessins exécutés d'après ces coupes, nous ne saurions cacher un certain embarras, s'il nous fallait dessiner une image ophthalmoscopique exacte de cette affection. L'étude clinique en est, au reste, difficile pour deux raisons. Dans un très-grand nombre de cas, l'œdème se localise exclusivement vers l'ora serrata et n'atteint guère les parties accessibles à l'examen ophthalmoscopique. D'un autre côté, quand il débute en réalité dans les parties postérieures de l'œil, il s'agit habituellement d'un sujet fort âgé, dont le cristallin montre des opacités plus ou moins considérables qui gênent l'examen.

Nous rencontrons, au début de la rétinite séreuse, les symptômes décrits à l'occasion de l'hypérhémie rétinienne (veineuse). Mais en outre, les contours de la papille (lorsque la maladie se localise dans les parties qui environnent le pôle postérieur), sont voilés et le nuage qui masque ces contours se montre de préférence le long des gros troncs veineux. A l'époque où ce défaut de transparence de la rétine est le plus prononcé, l'examen à l'image droite et surtout avec l'ophthalmoscope binoculaire permet de se convaincre que la rétine n'a guère augmenté d'épaisseur. A mesure que le gonflement de la rétine s'accuse davantage par suite de la dégénérescence cystoïde, la membrane nerveuse reprend sa transparence normale. Ce qui, à cette période, surprend avant tout l'observateur, ce sont les sinuosités des vaisseaux, des veines en particulier, sinuosités qui ne concordent ni avec une augmentation de calibre, ni avec une disproportion physiologique dans le calibre des deux ordres de vaisseaux. Çà et là, des portions de veines paraissent comme soulevées, et l'on reconnaît en ces points que la rétine a augmenté sensiblement d'épaisseur. Nous ne doutons pas d'avoir nous-même commis, dans des cas de dégénérescence cystoïde avancée, l'erreur de confondre le gonflement considérable de la rétine avec un décollement partiel de cette membrane, dont il ne doit se distinguer que par une extrême diaphanéité et par l'immobilité de ses parois.

Le seul signe bien avéré de la rétinite séreuse serait donc, pour le moment, un épaississement considérable et irrégulièrement réparti de la rétine, avec conservation plus ou moins parfaite de sa transparence; du reste, l'attention étant désormais appelée sur ce sujet, on ne tardera pas à compléter cette symptomatologie si imparfaite.

Au point de vue fonctionnel, l'œdème de la rétine ne s'accusera par aucun trouble, lorsqu'il sera localisé, comme il arrive si souvent, près de l'équateur de l'œil; si, au contraire, l'œdème se manifeste vers le fond de l'œil, les troubles seront peu accusés au début, mais s'accentueront de plus en plus, à mesure que la dégénérescence cystoïde fera des progrès. Comme l'œdème s'observe très-fréquemment chez les vieillards, dont les cristallins ne sont pas parfaitement transparents, on aura souvent placé la cause des troubles visuels dans le cristallin au lieu de l'attribuer à la rétine.

Au point de vue étiologique M. Iwanoff veut établir une corrélation intime entre l'œdème rétinien et le développement de la cataracte, et cela par l'intermédiaire du corps vitré qui, de son côté aussi, devient malade dans les cas avancés de rétinite séreuse. Notre attention a été dirigée depuis longtemps, avec prédilection, sur l'étiologie de la cataracte, et nous ne manquons jamais l'occasion d'explorer, avec

tout le soin possible, le fond de l'œil des personnes qui se présentent affectées de cataractes séniles au début, en faisant porter notre examen sur les parties équatoriales, avant tout. Jusqu'à présent nous n'avons rien trouvé qui pût nous autoriser à admettre, entre les opacités séniles progressives du cristallin et les altérations morbides de la rétine une corrélation particulière.

Qu'on veuille bien songer, au reste, combien il est fréquent de rencontrer l'œdème rétinien limité à l'équateur chez les vieillards (50 %), combien il est rare de trouver, chez ces mêmes personnes, des cristallins tout-à-fait transparents et qu'on n'aille pas considérer, comme relation de cause à effet, le résultat d'une simple coïncidence. Dans l'étiologie de la cataracte, nous faisons une très-large part aux affections choroïdiennes et par là-même aux affections de la rétine qui en sont si solidaires; mais, à notre avis, ce serait une erreur de *toujours* voir, dans la cataracte, le résultat d'une altération des membranes profondes de l'œil. Si l'on ne faisait pas une large concession aux maladies héréditaires et aux maladies constitutionelles qui réagissent plus ou moins directement sur le système cristallinien en respectant l'intégrité des membranes profondes, saurait-on comprendre que l'élimination du cristallin, au moyen d'une opération, puisse, après une correction optique très exacte, élever dans certains cas l'acuité visuelle d'un chiffre sensible au-dessus de la normale?

D. RÉTINITE PARENCHYMATEUSE.

De même que dans notre traité général, nous sommes contraint, dans un but tout-à-fait pratique, d'adopter ici pour l'étude des rétinites, une classification basée moitié sur l'anatomie pathologique, moitié sur l'étude clinique.

Ainsi, en réalité, nous ne devrions admettre que deux formes de rétinite, la forme séreuse et la forme parenchymateuse, en subdivisant cette dernière suivant le siège de prédilection de l'hyperplasie du tissu cellulaire. D'après cette classification, nous n'aurions à traiter que de trois variétés de rétinite parenchymateuse, à s'avoir: 1° *la rétinite interstitielle* (diffuse); 2° *la rétinite périvasculaire*; 3° *la rétinite circonscrite* (rétinite en foyer). Mais, au point de vue clinique, on serait fort embarrassé de faire rentrer toutes les variétés de rétinite dans la forme séreuse et les trois groupes précités; c'est donc avec la conscience de faire une hérésie en anatomo-pathologie et dans le seul but de faciliter l'étude clinique, que nous décrirons à part la *rétinite apoplectique*, *la rétinite syphilitique*, *la rétinite néphrétique*, et comme lien de transition aux maladies choroïdiennes, la *rétinite pigmentaire*.

1° *Rétinite interstitielle (diffuse)*. Tout en s'étalant sur une large surface, cette maladie se localise de préférence sur trois points de la rétine, ceux-là précisement qui renferment la plus grande masse de tissu cellulaire et qui sont: le voisinage de la membrane limitante interne, celui de la membrane limitante externe de Schultze et la membrane adventice des vaisseaux. Suivant que l'hypergénèse porte sur le tissu cellulaire accumulé dans un de ces trois points, la rétinite se montrera, au microscope comme à l'ophthalmoscope, sous trois aspects différents.

Si c'est vers la membrane limitante interne que l'inflammation tend à se concentrer, elle se localisera de préférence dans la rétine et dans le corps vitré avoisinant. Si c'est, au contraire, vers la membrane limitante externe, la choroïde prendra à cette inflammation une part plus ou moins importante; enfin, si l'hypergénèse du

tissu cellulaire s'est limitée autour des vaisseaux, la maladie a peu de tendance à dépasser la rétine et à envahir le corps vitré ou la choroïde; aussi cette dernière variété sera-t-elle étudiée à part.

La forme de rétinite interstitielle dont nous devons traiter comme étant la plus importante, est celle dans laquelle l'hypergénèse du tissu cellulaire apparaît principalement dans les couches avoisinantes du corps vitré. Cette maladie, étudiée avec un soin tout particulier par M. Iwanoff[1]), éclate très-souvent en même temps que des affections inflammatoires de la partie antérieure du tractus uvéal (irido-choroïdites). Dans ces conditions, elle tend à gagner, en partant de l'ora serrata, les parties postérieures de la rétine. Le trait le plus caractéristique de cette affection consiste dans l'hypergénèse du tissu cellulaire que renferme la couche des fibres nerveuses, ainsi que dans la prolifération des éléments cellulaires interposés aux fibres radiées. Par suite de l'augmentation en masse de ce tissu cellulaire, les éléments nerveux, au voisinage de la membrane limitante interne (couche des fibres nerveuses et couche des cellules ganglionnaires), s'atrophient de plus en plus complètement, à une époque où les couches voisines de la choroïde montrent encore une intégrité presque parfaite. Ces dernières couches, à la vérité, finissent également par s'atrophier, et il arrive un moment où, comme le fait voir d'une façon caractéristique la figure 43[2]), la rétine tout entière s'est transformée en une trame de tissu cellulaire.

Fig. 43.

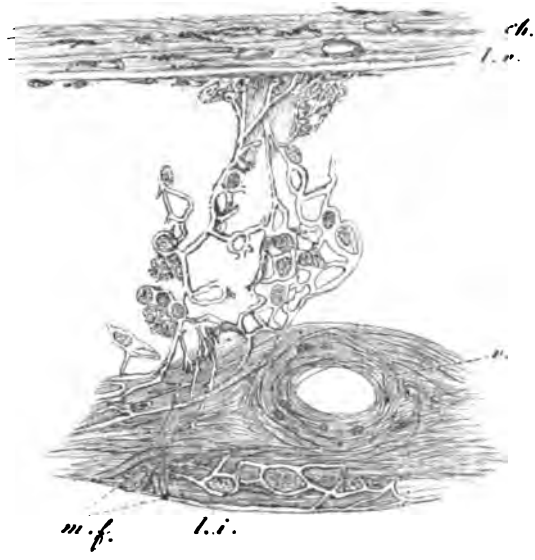

Le premier changement qui s'offre à la vue dans la rétinite interstitielle, consiste dans la présence, au sein de la couche des fibres nerveuses, de nombreux noyaux et de cellules fusiformes. Dans une rétine normale, on ne voit que de rares noyaux répandus çà et là entre les fibres; mais, dès que l'irritation a porté sur cette couche, les éléments cellulaires ressortent avec bien plus de netteté; les noyaux s'allongent, deviennent fusiformes et se segmentent. Comme souvent la maladie n'atteint pas, sur tous les points de la rétine et en même temps, un égal degré de développement, on peut, au moyen de coupes pratiquées en divers endroits, assister, pour ainsi dire, à la prolifération cellulaire. On constatera de la sorte l'apparition de nombreux noyaux dans la couche des fibres, leur segmentation, leur pullulation

[1]) *Archiv für Ophthalmologie;* XI, 1, p. 136.

[2]) La figure 43 représente une forme rare de dégénérescence de la rétine. Cette membrane est transformée en une trame de tissu cellulaire qui ne contient plus trace d'éléments nerveux. *r.* vaisseau rétinien avec épaississement et sclérose de sa membrane adventice qui renferme quelques noyaux isolés, ronds et ovales. Le réseau de tissu cellulaire se présente sous forme de treillis avec quelques mailles plus ou moins larges dont les moins étendues sont remplies de petits noyaux ronds; *l. v.* membrane vitreuse épaissie de la choroïde *(ch)*; *l. i.* membrane limitante interne; *m. f.* quelques fibres de Müller isolées qui se bifurquent. *(G. H.)*

active, suivies de l'enlacement des fibres de cette couche par un réseau de tissu cellulaire de plus en plus développé. Sur un point où la maladie a déjà dépassé son acmé, la couche des fibres nerveuses, comme le montre la figure 44, s'est atrophiée par suite de la compression qu'elle a eu à subir de la part du tissu nouvellement formé, à l'époque de son développement et au moment de son retrait.

En même temps que se produisent ces altérations, les fibres radiées (fibres de Müller) qui traversent la couche des fibres nerveuses pour s'implanter dans la membrane limitante interne prennent part, de leur côté, à la prolifération cellulaire. C'est près de la couche ganglionnaire que les fibres radiées montrent de petits amas de cellules qui se développent à mesure que les cellules ganglionnaires s'atrophient; au moment de l'apparition de ces amas cellulaires, les fibres radiées se subdivisent, s'entrelacent avec les fibres voisines, et forment un réseau de mieux en mieux accusé.

Fig. 44.



L'implantation des fibres radiées à la membrane limitante interne ressort avec une netteté parfaite, et à l'époque du retrait de la couche des fibres nerveuses, il se produit, près du point d'implantation des fibres, de petits espaces triangulaires représentés fig. 44 [1]). Mais la prolifération, au sein des fibres radiées, ne s'arrête souvent pas à ce point: on voit la membrane limitante interne (que M. Max Schultze regarde comme n'étant qu'une agglutination des extrémités des fibres radiées) soulevée par les fibres radiées, se fendiller, et envoyer, dans le corps vitré, des prolongements de longueur variable. Suivant M. Iwanoff, ce sont les cellules fusiformes des fibres radiées en voie de prolifération qui se disposent en arcades, qui s'agglutinent et produisent alors, avec les fibres radiées sous-jacentes, des excroissances papilliformes pareilles à celles qui sont représentées fig. 45.

Des excroissances semblables ont été observées par M. Iwanoff sur des yeux à peu près sains, mais elles siégeaient alors dans les points les plus périphériques de la rétine.

Nous avons déjà dit que, pendant ce travail de prolifération, les couches rétiniennes voisines de la choroïde demeurent relativement saines, et ce n'est que dans le point où les fibres radiées pénètrent dans les couches granuleuses que, par la dissociation et l'écartement des grains, elles font croire, à tort, à une augmentation d'épaisseur de ces couches. Si, à la suite de la destruction des parties internes de la rétine, les couches externes se détruisent à leur tour, cette lésion succède à une hypergénèse de leur tissu cellulaire, à laquelle les grains des couches granuleuses ne prennent aucune part. Cette prolifération donne donc une importance particulière au tissu cellulaire des couches externes, qui forme alors une sorte de cloisonnement

[1]) fig. 44: rétinite interstitielle; *l.e.* membrane limitante externe; *l.i.* membrane limitante interne; *m. f.* fibres de Müller; *o.* espaces en arcades compris entre deux fibres de Müller, qui s'adossent à la membrane limitante interne; *f.* couche des fibres nerveuses transformée en tissu cellulaire; *a.* une fibre de Müller isolée.

(G.H.)

dont les petites cavités correspondent souvent, d'une façon exacte, aux grains qu'elles renfermaient. Ceux-ci disparaissent, sans qu'on puisse préciser par quelle dégénérescence ils ont passé (graisseuse, colloïde?).

La figure 43 montre une rétine transformée, à la suite d'une rétinite interstitielle, en trame de tissu cellulaire, et dans laquelle l'hyperplasie, qui a surtout porté sur ce tissu dans les couches granuleuses et dans la membrane adventice des vaisseaux, ressort d'une manière éclatante. A cette époque, il ne reste plus aucune trace de la couche des bâtonnets ni des autres éléments nerveux.

Comme cette forme pernicieuse de rétinite s'associe le plus souvent à des altérations des membranes profondes de l'œil, elle devient assez rarement le sujet d'un examen ophthalmoscopique, d'autant plus qu'elle se localise souvent dans les parties équatoriales. Un autre motif pour lequel elle échappe à l'examen au miroir, consiste dans les troubles concomitants du corps vitré. Pourtant, il est ici opportun de se demander jusqu'à quel point l'ophthalmoscope permet de constater les diverses altérations que le microscope vient de nous révéler. Est-il possible, par exemple, de reconnaître l'hyperplasie du tissu cellulaire de la couche des fibres nerveuses et de la distinguer d'une sclérose ou d'une dégénérescence gangliforme de cette même couche, telle que nous l'avons décrite à l'occasion de la névrite optique? Comme le tissu cellulaire nouveau affecte absolument la même disposition que les fibres nerveuses et qu'en passant par les altérations connues sous le nom de sclérose ou par celles qui sont caractéristiques de la dégénérescence graisseuse, il prend une coloration blanchâtre analogue à celle des fibres sclérosées ou gangliformes, il est absolument impossible de préciser *avec exactitude* sur quel tissu ont porté en majeure partie les altérations sus-mentionnées et quel genre d'altération ce même tissu a subi. C'est seulement grâce à la disposition des vaisseaux qu'il est possible de reconnaître avec quelque exactitude le *siège* de ces changements morbides; ainsi, les altérations de la rétine qui occupent les couches voisines de la choroïde se montrent sous-jacentes aux vaisseaux rétiniens, tandis que celles qui se localisent près de la membrane limitante interne, et surtout dans la couche des fibres nerveuses, empiètent sur les gros troncs vasculaires, et recouvrent complètement leurs fins embranchements. S'agit-il, par exemple, d'une altération de la couche granuleuse interne, on verra les fins vaisseaux rétiniens complètement recouverts par des taches, tandis que les gros troncs les dépasseront sans présenter de changement d'aspect.

Fig. 45 [1]).

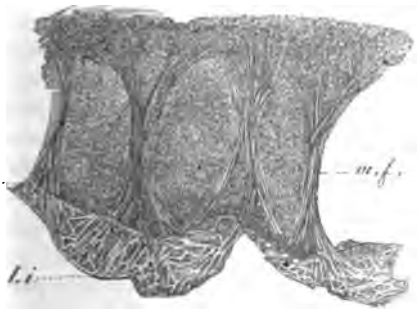

Une adaptation variée, dans l'examen à l'image droite, ou, si l'on veut, l'emploi de l'ophthalmoscope binoculaire, pourraient être très-utiles dans le but de localiser les foyers morbides dans les différentes couches de la rétine, si un trouble généralisé de cette membrane n'empêchait pas, le plus souvent, d'en explorer toute l'épaisseur. Ainsi donc, le rapport des différents foyers d'altération avec l'emplacement des vaisseaux reste toujours le signe le plus précieux pour en déterminer la localisation.

[1]) Petites excroissances verruqueuses de la rétine proéminant vers le corps vitré et résultant de l'épanouissement et de la prolifération des fibres de Müller. Le côté des excroissances dirigé vers le corps vitré est en partie recouvert de la membrane limitante interne, nettement visible en ce point; *m.f.* fibres de Müller épaissies. *(G. H.)*

Quant à ce qui concerne le diagnostic des excroissances papilliformes de la rétine, cette altération échappe à l'examen pour deux raisons principales: d'abord, par ce qu'elle apparait le plus souvent près des parties équatoriales de l'œil, et en second lieu, parce qu'à une prolifération aussi prononcée des fibres radiées, s'ajoute une modification sensible dans la transparence du corps vitré.

L'examen fonctionnel, de son côté, nous vient rarement en aide pour nous renseigner sur la partie du tissu qui a été le siège d'une inflammation interstitielle. A l'occasion de la névrite, nous avons déjà fait remarquer combien peuvent être accusées les altérations pathologiques, sans que, pour cela, la fonction en soit influencée. Ainsi, une hyperplasie considérable du tissu cellulaire n'empêche ni la conductibilité, ni l'impressionnabilité des couches de la rétine, à la condition que le tissu nouvellement formé soit d'une diaphanéité parfaite. En pareille circonstance, rien n'autorise à juger d'avance jusqu'à quel point ce tissu nouvellement formé entravera ultérieurement la fonction de la rétine. D'un autre côté, ne voyons-nous pas des changements dans l'image ophthalmoscopique qui sont à peine sensibles, et que nous croyons devoir rapporter à une simple transsudation séreuse s'accompagne d'une abolition complète de la fonction. Si donc l'ophthalmoscope est un moyen sûr de déterminer le *siège* exact d'une affection morbide, il est incertain dans l'appréciation de la *nature* pathologique de l'affection, et peut induire en erreur le médecin qui voudrait se renseigner sur l'état fonctionnel préexistant et à venir.

2° Rétinite périvasculaire. Cette inflammation que M. Iwanoff, le premier, a étudiée sur un œil que nous avons énucléé, n'a été, jusqu'à présent, cliniquement observée que dans un nombre de cas très-limité. [Nagel [1]), Mauthner [2]), Ed. de Jaeger [3]), Wecker [4])].

Comme premier changement, il se manifeste dans la rétine une transsudation séreuse plus ou moins étendue, qui a pour effet de séparer, de dissocier, pour ainsi dire, tous les éléments qui la constituent. Il s'agit ici d'une véritable exsudation interstitielle à laquelle ne participent pas les éléments propres, mais qui porte sérieusement atteinte à leur fonction.

Tandis que pour la rétinite interstitielle diffuse, la pullulation s'effectue dans toute l'étendue d'une couche, elle se concentre ici, presque exclusivement, au voisinage des vaisseaux. La couche interne et la couche moyenne de leur paroi restent parfaitement saines, et l'altération morbide porte presque exclusivement sur la membrane adventice. Tout le tissu qui compose cette membrane est parfois transformé en une agglomération de noyaux arrondis, ovales ou fusiformes, et tellement serrés les uns près des autres, qu'on peut à peine distinguer une faible couche de protoplasma qui leur est interposée. Un réseau de fibres extrêmement délié les entrelace.

Suivant M. Iwanoff, chaque vaisseau de la rétine peut ainsi présenter une série de quatre à douze noyaux formant en quelque sorte une gaîne qui accompagne le vaisseau lorsqu'on veut l'isoler du tissu rétinien environnant. Cette prolifération nucléaire se montre déjà dans la papille, autour des troncs des vaisseaux centraux eux-mêmes, et se laisse souvent poursuivre jusque vers la périphérie. Elle n'est pas également prononcée sur les deux ordres de vaisseaux; ainsi, les veines ne montrent souvent que deux ou trois rangées de noyaux, tandis que, tout-à-côté, il en existe un nombre triple autour des artères; il n'est pourtant pas possible d'étendre cette règle aux vaisseaux rétiniens dans toute l'étendue de leur parcours; ainsi, il peut arriver qu'à une certaine distance de la papille, les artères soient déjà

[1]) *Klin. Monatsblätter; t.* II, p. 394.
[2]) *Lehrbuch der Ophthalmoscopie;* p. 322.
[3]) *L'atlas annexé*; pl. XVI, fig. 75.
[4]) *Mon traité 2me édit.;* T. II, p. 316.

complètement dépouillées de cette gaîne, pendant que les veines montrent, en cet endroit, de nombreux noyaux superposés. Sur les capillaires, cette prolifération des noyaux de la membrane adventice s'observe également, mais elle n'est pas assez prononcée pour leur former une enveloppe complète.

On comprend que cette altération fasse augmenter sensiblement le volume des vaisseaux, d'autant plus que leur calibre n'a pas subi de réduction. Aussi, à l'inspection directe, voit-on les principaux vaisseaux de la rétine former de gros cordons blanchâtres qui dépassent son niveau.

Naturellement, cette augmentation d'épaisseur des vaisseaux doit, au point où ils émergent et où ils sont encore ramassés, produire un gonflement sensible de la papille ; celle-ci, de même que son proche voisinage, se soulève également pour une autre raison: c'est que la prolifération ne reste pas exclusivement limitée aux vaisseaux, mais, comme le montre la figure 46, gagne le tissu cellulaire le plus proche et de préférence les fibres radiées. Si l'on veut bien ne pas oublier que la transsudation séreuse, elle aussi, s'effectue de préférence dans le voisinage des gros troncs vasculaires, on s'expliquera facilement la saillie des parties proches de la papille. Parfois, cette transsudation et la dissociation des éléments constituants de la rétine vont jusqu'à produire des décollements rétiniens très-restreints.

Les éléments nerveux, ainsi que la choroïde sous-jacente, ne présentent, même pendant la période aigüe de la maladie, que des changements peu accusés. Mais on comprend que, si à la suite du retrait du tissu nouveau, il venait à se produire une oblitération complète des fines branches vasculaires, l'existence de la rétine comme membrane nerveuse serait sérieusement compromise.

Fig. 46 [1].

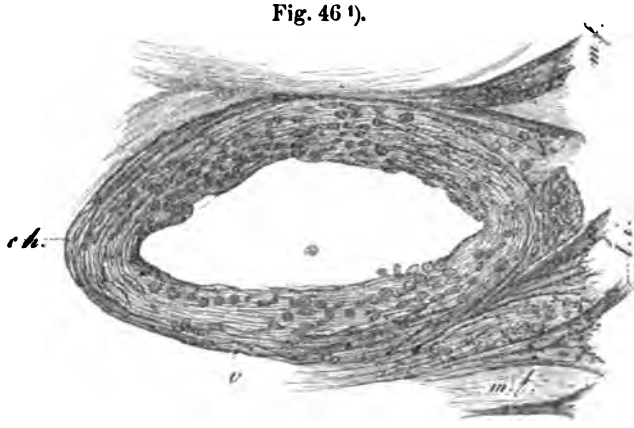

La singulière et rare affection dont nous venons de donner les caractères anatomiques et qui se localise d'une façon si tranchée autour des vaisseaux rétiniens, offre, au point de vue de la pathologie générale, un intérêt tout particulier, attendu qu'une semblable *périvasculitis* a été observée pour les vaisseaux du cerveau (Rindfleisch [2], Leidesdorf [3]), et que nous avons ici l'occasion si précieuse d'étudier avec le miroir, une maladie de l'encéphale.

On est si rarement à même d'observer cette maladie et de contrôler les données ophthalmoscopiques par la nécropsie, qu'il est impossible, jusqu'à présent, d'en tracer un tableau clinique. Notons seulement que les vaisseaux peuvent présenter un épaississement de leur membrane adventice tel, qu'en les éclairant directement,

[1] fig. 46: rétinite périvasculaire examinée avec un grossissement considérable; *m f.* fibres de Müller, dont les extrémités au voisinage de la membrane limitante interne *(l. i.)* sont épaissies en forme de massue : *v.* vaisseau rétinien avec parois épaissies. Les parois renferment plusieurs séries de noyaux ronds et ovales; *ch.* côté du vaisseau dirigé vers la choroïde. *(G. H.)*

[2] *Archiv für path. Anatomie;* t. XXIV, p. 474.

[3] *Wiener med. Wochenschrift;* 1864.

ils se montrent sous forme de cordons blancs solides, et semblent ne plus charrier de sang. Pour s'assurer en pareille circonstance, que la maladie n'a pas porté sur le calibre du vaisseau, il faut, d'après le conseil de M. Nagel [1]), ne pas l'éclairer directement, mais, en projetant le reflet intense de la flamme à côté du vaisseau, éclairer vivement les parties situées derrière lui, et le voir alors par transparence. La colonne rouge formée par le sang ressortira sur la bandelette blanche, tandis que la lumière directement réfléchie par la paroi malade la masquait complètement dans le premier cas.

L'image ophthalmoscopique, au début de la maladie, n'est caractérisée que par un trouble nuageux qui, partant de la papille, s'irradie en suivant le trajet des gros vaisseaux; mais elle permet de constater, après l'éclaircissement consécutif, le changement caractéristique des vaisseaux tel qu'il est fidèlement représenté planche XVI, fig. 75. Pour ce qui regarde la description clinique de cette affection rare, nous renvoyons à l'observation relative à cette figure ainsi qu'à une observation qui nous est propre et qu'on nous permettra d'ajouter en note [2]).

En terminant la description de la périvasculite, nous croyons utile d'insister sur un point, à savoir: qu'elle ne doit pas être confondue avec d'autres altérations pathologiques des vaisseaux, surtout avec la dégénérescence athéromateuse qui siège également dans leur membrane adventice. Les parties malades, dans ce dernier cas, ne sont pas constituées par des rangées de noyaux, mais par une substance uniformément parsemée de petits grains luisants comme de la graisse, qui renferment quelques noyaux et ressemblent, en certains points, à la myéline des fibres nerveuses (Wedl). Si l'on veut, par exemple, détacher un pareil vaisseau de la rétine, son enveloppe malade demeure adhérente au tissu environnant.

La seconde altération, dont il faut la distinguer, c'est la sclérose des parois vasculaires qu'on rencontre surtout dans la maladie de Bright (Virchow, H. Müller, Wedl, Schweigger). Cette altération peut également amener un

[1]) *Klin. Monatsblätter;* T. III, p. 396.

[2]) Une femme âgée de soixante-neuf ans se présenta, en avril 1863, à notre clinique. Elle se plaignait d'un trouble considérable de la vue de l'œil gauche, avec lequel elle pouvait à peine compter les doigts à quelques pieds de distance. Le champ visuel était notablement rétréci dans tous les sens. L'autre œil fonctionnait parfaitement bien. La malade n'avait éprouvé les premiers symptômes de sa maladie que dix jours avant de nous consulter. L'ophthalmoscope ne montra d'autre altération qu'une opacité généralisée de la rétine, au pourtour de l'entrée du nerf optique, dont les contours étaient presque entièrement effacés: les artères rétiniennes étaient amincies, les veines tortueuses et un peu élargies. Il n'existait aucune modification particulière autour de la tache jaune. L'urine de la malade contenait une quantité assez notable d'albumine (hypertrophie du cœur gauche). Comme l'état des forces était peu satisfaisant, on s'en tint, pour le traitement local, à l'expectation. Huit jours après, la vue était presque entièrement abolie du côté gauche, et la malade commençait à signaler, dans l'œil droit, la première atteinte d'un trouble analogue à celui qui avait frappé le gauche. L'ophthalmoscope permit de constater que l'opacité rétinienne gauche, absolument diffuse, et dans laquelle on ne pouvait reconnaître aucun pointillé, s'était accrue au point d'effacer entièrement les contours de la papille. Nous vîmes, à droite, se produire une diffusion rétinienne semblable à celle qui s'était effectuée dans l'œil gauche.

Quatre semaines après le jour où la malade avait éprouvé les premiers troubles visuels dans l'œil gauche, elle ne distinguait plus, avec les deux yeux, la flamme d'une forte lampe placée devant elle. Cependant l'ophthalmoscope ne révélait pas d'autres changements anatomiques que ce simple œdème rétinien. C'est à cette époque que la malade se décida à rester à demeure à notre clinique. Sous l'emploi des sudorifiques et d'émissions sanguines locales pratiquées avec la ventouse de Heurteloup, elle recouvra partiellement la vue de l'œil gauche, dans l'espace de deux à trois semaines, au bout desquelles elle réussissait à compter les doigts, à la distance de deux pieds, dans une faible partie de son champ visuel, située en dehors et en bas. En même temps, l'ophthalmoscope révélait un faible éclaircissement de la papille. En dépit du traitement, cette amélioration ne se soutint pas,

épaississement de la paroi vasculaire qui se montre soit uniformément renflée, transparente et offrant un reflet particulier, soit comme irrégulièrement distendue par un liquide et parsemée de petites gouttelettes de graisse. Il est plus que douteux qu'on puisse, dans tous les cas, différencier à l'ophthalmoscope, l'athérome et la sclérose vasculaires d'avec les altérations consécutives à la rétinite péri-vasculaire.

3° Rétinite circonscrite (rétinite par foyers). — Outre la neuro-rétinite qui a été étudiée à l'occasion de la neurite, on peut rencontrer deux sortes de rétinites qui méritent, à cause de leur délimitation exacte, le nom de rétinites circonscrites, bien que d'ailleurs leurs caractères anatomiques les distinguent fort peu de la rétinite interstitielle diffuse. Ces deux sortes de rétinites circonscrites sont extrêmement rares; c'est donc à peine si l'on peut les faire rentrer dans le cadre des autres rétinites, et cette raison fera comprendre la brièveté de l'article qui leur est consacré.

La première forme de rétinite circonscrite se localise autour de la macula; elle a été rencontrée par quelques auteurs (M. Müller, Saemisch, de Jaeger, Förster) et décrite anatomiquement par M. Saemisch [1]) en particulier. Dans ce cas également, la lésion consiste dans l'hypertrophie du tissu cellulaire qui se concentre essentiellement dans les fibres radiées et dans les fibres de tissu cellulaire traversant les couches granuleuses. Par suite de cette hyperplasie, les grains de ces couches sont écartés, ce qui fait apparaître ces couches comme étant atteintes de l'hyperplasie des grains qui les constituent. A une époque plus avancée de la maladie il se forme, à l'entour de la macula, une véritable plaque de tissu cellulaire, vascularisée et d'aspect strié, dans laquelle on retrouve les vestiges des couches granuleuses, et çà et là des cellules de forme irrégulière, renfermant un pigment foncé. A cette période, les éléments nerveux, les cônes et les bâtonnets, sont complètement atrophiés.

L'ophthalmoscope, au moment où l'hypertrophie cellulaire a atteint son développement maximum, montre, conjointement avec les signes d'une hyperhémie rétinienne près de la macula, une plaque jaune-bleu-verdâtre, arrondie, et d'une dimension

et la malade retomba bientôt dans une cécité absolue. Nous pûmes suivre, pendant dix mois encore, cette personne qui avait excité, au plus haut point, notre curiosité, en raison de la disproportion que nous avions tout d'abord constatée entre les troubles fonctionnels et les altérations que nous révélait l'examen ophthalmoscopique. Cette discordance nous avait tellement surpris, que nous avions porté un pronostic relativement favorable, malheureusement trop tôt démenti.

Quelques semaines après cette amélioration passagère, la rétine commençait à s'éclaircir et les contours de la papille se dessinaient avec assez de netteté. A la même époque, il apparut, au voisinage de la tache jaune, une figure étoilée et pointillée, mais d'ailleurs peu accentuée. Ce qui nous frappa surtout, c'est que tous les gros vaisseaux, et notamment les artères, commencèrent à s'entourer, vers leur émergence et dans la papille même, d'une couche blanchâtre qui, sur certains points, les enveloppait en totalité. A mesure que la rétine alla en s'éclaircissant, cet état particulier des vaisseaux se dessina avec une netteté croissante, et bientôt les vaisseaux artériels apparurent sous la forme de bandelettes d'un blanc jaunâtre, d'un diamètre peu supérieur à leur calibre normal. Sur la papille même, la colonne sanguine intravasculaire était complètement masquée par cette altération, tandis qu'à une distance de la papille approximativement égale au diamètre de la section nerveuse, le sang reparaissait dans les artères avec une coloration rouge légèrement atténuée par la couche blanchâtre que nous venons de décrire. Vers la périphérie, les vaisseaux de la rétine semblaient inaltérés, et, d'ailleurs, dans aucune région, la largeur de la colonne sanguine ne paraissait modifiée. Nous présentâmes cette malade aux médecins qui fréquentaient la clinique, comme étant atteinte d'une dégénérescence graisseuse avancée de la membrane adventice des vaisseaux rétiniens. Plus tard, la malade ayant quitté Paris, nous la perdîmes complètement de vue, et nous apprîmes qu'elle avait succombé, deux ans après le début de la maladie. (Voyez aussi l'Observation de M. Nagel in *Klin. Monatsb.*; 1864, p. 394 et mon traité, t. II, p. 318.)

[1]) *Beiträge zur normalen u. path. Anatomie des Auges.* Leipzig 1862, p. 29.

égale à 1 ou 1 1/2 diamètre papillaire. Cette plaque, à reflet bleuâtre éclatant, dépasse sensiblement le niveau de la rétine; elle ne se délimite pas nettement; mais elle est entourée d'une zône étroite dans laquelle le tissu rétinien présente un léger trouble nuageux, qui se confond insensiblement avec la rétine transparente. On voit les vaisseaux rétiniens arriver en assez grand nombre à la partie proéminente, mais le trouble nuageux circonvoisin ne permet pas de contrôler de quelle façon ils pénètrent dans le tissu malade. Au reste, nous n'avons eu que deux occasions d'observer par nous-même cette forme de rétinite circonscrite, mais il nous a été possible de suivre la transformation de cette saillie rétinienne en une plaque atrophique entourée d'un cercle pigmentaire peu accusé. Le premier signe de cette transformation nous était fourni par la disparition de l'auréole nuageuse et par une diminution dans le nombre des vaisseaux avoisinants. A l'atrophie consécutive participe non-seulement la couche épithéliale, mais aussi, en partie, le stroma choroïdien.

Le scotôme qu'accuse le malade et qui abolit la fixation centrale se dessine à cette période avec beaucoup plus de netteté que pendant la période d'état de la maladie, alors que, probablement à cause de la transsudation séreuse opérée autour du foyer malade, le champ visuel présentait une lacune centrale bien plus étendue et moins nettement limitée. La raison pour laquelle cette forme de rétinite interstitielle choisit de préférence la macula est encore complètement inconnue: dans les deux cas observés par nous, il s'agissait de sujets syphilitiques.

L'autre variété de rétinite circonscrite a été anatomiquement décrite par M. Iwanoff [1]); elle consiste dans le développement d'une rétinite interstitielle péripapillaire que son auteur a décrite sous le nom de *rétinitis circa papillam*. Le gonflement qui se produit autour de la papille simule à s'y méprendre une névrite par stase; il ne se produit pas ici une élevure en forme de fer à cheval, mais une saillie réellement annulaire. Si, dans un cas donné, le gonflement ne forme pas un anneau fermé, l'ouverture de l'anneau ne doit pas, de toute nécessité, être dirigée vers la macula, comme il arrive dans la névrite, mais elle occupe plus souvent, une direction différente. Le gonflement demeure très-limité auprès de la papille, et ne s'étend guère au-delà de deux millimètres de son bord; l'hypertrophie cellulaire est ici localisée, en général, dans les couches externes de la rétine, dans les couches granuleuse externe, intergranuleuse et granuleuse interne. L'augmentation d'épaisseur de ces couches ainsi que l'épaississement des fibres radiées va jusqu'à déterminer un véritable plissement de la rétine autour de la papille. Une transsudation séreuse abondante contribue à augmenter la saillie papillaire; contrairement à ce qui arrive pour la névrite, les fibres nerveuses intactes ne prennent aucune part directe à la formation de la saillie, et sont passivement refoulées vers le corps vitré; de même aussi, le corps vitré ne se montre pas troublé dans son segment postérieur.

Cette maladie a été, jusqu'à ce jour, si rarement observée à l'ophthalmoscope, et l'attention si peu attirée sur elle, qu'il est impossible, aujourd'hui, de la distinguer d'avec le gonflement papillaire par stase et qu'on ne peut guère en donner, pour le moment, la description clinique.

[1]) *Klinische Monatsblätter;* t. VI, p. 423.

E. RÉTINITE APOPLECTIQUE, RÉTINITE SCORBUTIQUE, LEUCÉMIQUE.

Les caractères distinctifs de la rétinite apoplectique sont: des transsudations séreuses plus ou moins étendues; un état tortueux des veines avec dilatations peu accusées; enfin l'apparition d'apoplexies plus ou moins nombreuses.

La transsudation séreuse est souvent si peu prononcée qu'on ne voit qu'une portion restreinte des contours papillaires recouverte d'un faible nuage qui se propage le long des gros troncs veineux. Il est fort rare que cette transsudation séreuse fasse absolument défaut à l'entour de la papille; d'un autre côté, il n'est pas non plus fréquent que la transsudation séreuse soit aussi prononcée que dans l'image fig. 65, pl. XIV, que les contours papillaires soient complètement effacés, et que même une partie des sinuosités des veines se dérobe au regard.

Les changements de calibre des vaisseaux, ainsi que nous venons de le dire, sont peu accusés; la dilatation, quand elle existe, ne porte que sur les veines, et c'est principalement l'état tortueux de ces vaisseaux qui frappe l'observateur. Assez fréquemment, on a occasion d'observer qu'un vaisseau rétinien de deuxième ou de troisième ordre, aboutissant à un large foyer apoplectique, semble se terminer en ce point; ou, s'il le dépasse, qu'il présente au-delà un amincissement extrême.

Les apoplexies ont généralement, en rapport avec leur siège dans la couche des fibres nerveuses, la forme de flammèches avec pointes effilées, mais elles perdent ce caractère dès que le sang s'est accumulé en plus grande quantité sur un point de la rétine. En pareil cas, le sang ne reste plus concentré dans la couche des fibres, mais il traverse de part en part la membrane nerveuse, en rejetant de côté le tissu cellulaire et surtout les fibres radiées qui la traversent dans une direction perpendiculaire. Ces fibres radiées, en se condensant sous forme de palissades vers les limites de l'épanchement, forment alors de véritables parois et expliquent pourquoi ces épanchements accusent à l'ophthalmoscope, des limites nettes, le plus souvent arquées et arrondies, mais qui parfois aussi, dans les épanchements considérables, affectent la direction rectiligne. Dans ces dernières circonstances, le sang, en perforant la membrane limitante externe et en détruisant la couche des bâtonnets, peut fuser le long de la choroïde et se mettre en communication avec des épanchements du stroma choroïdien, qui, plus d'une fois, apparaissent simultanément avec ceux de la rétine. D'un autre côté, lorsque l'épanchement rétinien est considérable, il soulève la membrane limitante interne bien plus résistante, s'avance vers le corps vitré, finit par rompre son enveloppe et produire des opacités floconneuses dans ce milieu.

La rétine peut ainsi, comme il arrive quand des masses purulentes ont fait irruption dans le corps vitré, être complètement détruite dans une partie de son étendue (Saemisch[1]).

La coloration des apoplexies varie suivant leur degré d'ancienneté et suivant la transformation que subissent les éléments rétiniens dilacérés par le sang épanché. Du reste, rappelons ici que la quantité variable de globules rouges que renferme le sang extravasé, influe de prime abord sur la coloration de l'apoplexie. Ainsi, chez les individus chloro-anémiques, les épanchements peuvent présenter une coloration rouge très-peu intense, de manière que, si ce n'était leur délimitation exacte qui les fait reconnaître comme étant placés superficiellement dans la rétine, et leur étendue plus ou moins considérable, on pourrait croire qu'il

[1]) *Klinische Monatsblätter;* t. VII, p. 305.

s'agit d'un épanchement situé à une profondeur assez grande pour en atténuer la coloration normale. Chez les personnes leucémiques, de très-forts épanchements qui vont jusqu'à faire bomber la membrane limitante vers le corps vitré, se montrent, à cause de la prédominance des globules blancs du sang, colorés en jaune avec un faible liséré rouge.

Lorsque les apoplexies passent par les phases régressives qui, dans la rétine, durent assez longtemps, elles pâlissent de leur bord vers leur centre, autrement dit, de la partie mince vers la partie épaisse et prennent une teinte jaune orange de plus en plus accusée. Suivant que les éléments de la rétine voisins de l'épanchement ont été plus ou moins sensiblement altérés dans leur conditions nutritives, ils peuvent, ou bien passer par la dégénérescence graisseuse, ou y échapper. Si cette dégénérescence n'a pas lieu, la couleur orange des apoplexies pâlit, davantage, et fait place à une simple tache grisâtre très-difficile à reconnaître quand l'épanchement qui l'a précédée n'a pas été très-considérable. Au contraire, si la dégénérescence graisseuse a eu lieu, l'emplacement de l'apoplexie se reconnaît à des taches d'un blanc éclatant avec reflet satiné.

L'étendue de l'apoplexie ne paraît pas être une cause déterminante de son passage par l'une ou l'autre de ces phases et nous pouvons affirmer que nous avons vu se résorber complètement de très-larges hémorrhagies rétiniennes laissant à peine trace de leur emplacement, tandis que, dans d'autres cas, de tout petits épanchements, dans l'espace de deux à trois mois, se transformaient en taches à reflet satiné.

Nous ne pensons pas que le sang épanché dépose, au sein de la rétine, son pigment propre. Si, parfois, les bords d'un ancien épanchement rétinien sont dessinés par une pigmentation noire, cela tient à ce que, l'épanchement ayant fusé le long de la couche épithéliale, a détruit une partie des cellules de cette couche et a provoqué, au voisinage des cellules détruites, une hypergénèse plus ou moins active. D'ailleurs, comme le fait observer avec tant de raison M. Schweigger, l'accumulation de pigment est dans ce cas un fait très-rare.

Lorsque les apoplexies de la rétine passent par la simple résorption, et se transforment en taches faiblement grisâtres, les parties de la rétine qui en étaient le siège peuvent recouvrer complètement leur fonction, tandis qu'au contraire, l'apparition des taches satinées autorise presque toujours à prédire que les lacunes du champ visuel, consécutives aux épanchements, persisteront indéfiniment.

Au point de vue étiologique et, à notre avis, au point de vue de la symptomatologie clinique, il faut distinguer deux variétés de rétinite apoplectique.

Dans l'une, la cause essentielle réside dans une maladie de l'appareil circulatoire (affections du cœur, athérome des parois vasculaires); dans l'autre, la cause réside dans une altération du sang. Dans l'une et l'autre variété, la menace d'un épanchement semblable, dans les centres nerveux et dans leurs enveloppes surtout, est plus ou moins imminente. Quant aux hémorrhagies localisées dans la rétine elle-même, nous croyons avoir observé que, si la cause prédisposante réside dans l'appareil circulatoire, le point autour duquel elles se concentrent est constamment le pôle postérieur de l'œil et la papille optique. Dans les cas de rétinite apoplectique où une altération du sang est le point de départ de la maladie (chloro-anémie, scorbut, leucémie), les épanchements semblent se concentrer de préférence à l'ora serrata, vers l'équateur de l'œil, et empiètent de là sur la région de la macula. Cette loi, dont certaines conditions circulatoires fourniront peut-être un jour l'interprétation, n'est pas, comme on le pense bien, rigoureusement applicable à chaque cas.

Parmi les troubles circulatoires prédisposant aux apoplexies de la rétine, nous avons à signaler surtout l'hypertrophie du ventricule gauche et l'athérome des

artères. Cette variété de rétinite se rencontre le plus souvent chez les individus voisins de la cinquantaine ou qui l'ont déjà dépassée; elle suit une marche très-lente, à cause de la répétiton des poussées apoplectiques. Aussi ne saurions-nous pas expliquer aujourd'hui pourquoi ce sont précisément les vaisseaux de la rétine qui montrent une tendance particulière à la rupture dans les cas où la tension artérielle augmente, en même temps que la résistance des parois athéromateuses diminue. Mais un fait certain, c'est que cette tendance n'est pas uniquement propre aux vaisseaux de la rétine et que, le plus souvent, elle s'accuse également dans les capillaires de l'encéphale et des méninges.

A l'appui de cette assertion, j'ai cité dans mon traité général des observations dans lesquelles des altérations des centres nerveux suivaient de très-près l'apparition de la rétinite apoplectique. Il serait pourtant difficile de signaler un cas où cette concordance ressorte avec plus d'éclat que dans celui qui est relaté par un de nos confrères de Kœnigsberg, M. Berthold [1]). Une femme débile, d'une trentaine d'années, vient consulter en se plaignant de ne pas bien voir de l'œil droit, dont la macula est reconnue comme étant le siège d'une hémorrhagie. Afin de faciliter aux élèves l'exploration de cet œil, on veut faire une instillation d'atropine; au moment d'appliquer le collyre, la malade fait un mouvement de défense, tombe en défaillance et meurt. Ni l'emploi des courants électriques, ni la respiration artificielle, ni la saignée; en un mot, aucun des moyens employés en pareil cas, y compris les révulsifs, ne purent ramener à la vie cette femme qui probablement avait succombé à une hémorrhagie cérébrale.

Comme cause prédisposante aux hémorrhagies rétiniennes, nous devons encore signaler les états athéromateux des vaisseaux de l'œil, qu'on a si souvent occasion de rencontrer conjointement avec le glaucome. Cette coïncidence explique pourquoi on observe si souvent les rétinites apoplectiformes suivies de glaucome. D'un autre côté, elle nous fait comprendre la prédisposition exagérée des yeux glaucomateux aux larges hémorrhagies de la rétine dès que, par suite d'une paracentèse ou d'une iridectomie, on diminue brusquement la pression.

On sait que, dans les états chloro-anémiques, les transsudations séreuses dans le tissu cellulaire, sont excessivement fréquentes, et que ces transsudations peuvent parfois se compliquer d'hémorrhagies spontanées. Chez ces personnes, surtout si leur chloro-anémie résulte d'états puerpéraux, on voit facilement apparaître un œdème circum-papillaire avec des apoplexies filiformes le long des gros troncs veineux. Comme une prédisposition particulière des parois vasculaires à la rupture ne peut qu'être difficilement admise ici, nous sommes porté à reconnaître qu'à l'instar de la transsudation séreuse, il s'agit ici d'une plus grande facilité de migration des globules du sang à travers les parois des vaisseaux, et cela sous l'influence de la moindre cause irritante.

Une pareille prédisposition doit être aussi admise dans les formes graves de scorbut, et expliquerait les nombreuses hémorrhagies qu'on rencontre alors sous la conjonctive, dans l'intérieur de l'œil, dans la trame des méninges, la plèvre, le péricarde, etc., forme qu'on peut, à cause de cette prédisposition particulière, désigner sous le nom de scorbut apoplectique [2]). Cette variété de scorbut, très-rare chez nous et dans nos conditions d'hygiène, n'a été, jusqu'à présent, que rarement observée à l'ophthalmoscope [3]).

[1]) *Berliner klin. Wochenschrift;* Nr. 39, 1869.

[2]) Voy. Vogel in Virchow's *Handbuch der spec. Path. u. Therap.; t.* I, p. 468.

[3]) Voy. l'intéressante observation de „purpura hemorrhagica avec hémorrhagie rétinienne“ et l'autopsie relatées par M. Ruc (*Union med.* N°. 48, 1870). M. Bucquoy dans sa thèse: „Du purpura haemorrhagica idiopathique“ (Paris, 1855) relate aussi un cas (*Observ.*

La concordance d'une rétinite à forme particulière, dans les cas de leucémie, a été signalée par M. Liebreich [1]), et est devenue, dans ces derniers temps, le sujet d'études sérieuses de la part de MM. Otto Becker [2]), Saemisch [3]), Leber [4]), Roth [5]) et Perrin [6]).

M. Saemisch, en relatant un fait remarquable de rétinite leucémique, en a parfaitement défini le caractère anatomique en disant qu'il s'agit ici, tout simplement, d'une rétinite apoplectique. Cet estimé confrère a constaté que, sous l'influence de la diathèse leucémique, la prédisposition aux hémorrhagies ne se borne pas à la rétine, mais que d'abondants épanchements peuvent se produire à l'intérieur de l'œil, et être suivis d'une augmentation considérable de la pression et de symptômes inflammatoires graves; la même chose s'observe dans les variétés très-accusées de scorbut apoplectique.

Nous ferons d'abord observer que, dans la maladie singulière qui nous est connue depuis les travaux de Virchow et de Bennett, la rétine n'est pas nécessairement le siège de ces manifestations. Comme l'a fort bien fait remarquer M. Knapp [7]), les yeux peuvent se montrer avec une intégrité parfaite, dans les cas les plus graves de leucémie à forme liénale. Il paraît pourtant que c'est précisément dans cette forme de leucémie qu'on a quelquefois (12 observations) rencontré la rétinite apoplectique.

Aussi, chez les sujets leucémiques, une transsudation séreuse accompagne la production des apoplexies; la décoloration orangé-pâle du fond de l'œil ressort surtout dans l'examen avec le miroir à éclairage faible (O. Becker) et des hémorrhagies arrondies jaunâtres, bordées d'un liseré rouge, entourent de préférence les parties équatoriales de l'œil et la macula.

Ces hémorrhagies proéminent d'une manière assez sensible vers le corps vitré et se rencontrent parfois simultanément avec de pareils épanchements du stroma choroïdien (Simon). M. Leber en a étudié les détails histologiques; il les a vues essentiellement composées de corpuscules lymphoïdes; autrement dit, de corpuscules blancs du sang qui avaient refoulé le tissu cellulaire de la rétine sans y déterminer la moindre dégénérescence graisseuse. Cet auteur est porté à envisager ces amas de leucocythes non comme de simples épanchements, mais comme les analogues des petites tumeurs leucémiques (en foyer) que Virchow a rencontrées dans d'autres régions et dont il a donné la description. Il pense, ainsi que M. Becker, que ces amas sont le résultat d'une migration de leucocythes à travers les parois vasculaires, et il rappelle en faveur de cet opinion, les accumulations de corpuscules blancs le long des gros troncs veineux, que M. Becker avait vues, à l'ophthalmoscope, sous la forme de stries blanchâtres.

Si M. Leber prétend que la forme circulaire des hémorrhagies plaide contre leur origine par épanchement; s'il ajoute qu'en pareille circonstance, les hémorrhagies de la rétine se répartissent suivant la direction des fibres nerveuses, et affectent à cause de cela une direction radiée et un aspect strié, ce raisonnement n'a plus

III) dans lequel les troubles visuels ont précédé la mort; l'examen ophthalmoscopique n'a pas été fait. Notre estimé confrère cite Riedlinus et du Toit, qui ont observé des cas de cécité passagère chez des personnes atteintes de purpura et chez lesquelles la vue revenait à mesure que les taches de la peau disparaissaient.

[1]) *Allg. med. Centralzeitung;* 14. Dec. 1861. *Deutsche Klinik;* Nr. 50, 1861, et *Atlas d'Ophthalmosc.;* p. 29, pl. X, fig. 3.

[2]) *Archiv für Augen- u. Ohrenheilkunde;* T. I, p. 94.

[3]) *Klinische Monatsblätter;* T. VII, p. 305.

[4]) Ibidem p. 312.

[5]) *Archiv für path. Anatomie;* T. XLIV. p. 441.

[6]) *Société de chirurgie;* 30 Mars 1870. *Gaz. des Hop.* Nr. 48, 1870.

[7]) *Klinische Monatsblätter;* T. VI, p. 355.

aucune valeur dès qu'il s'agit d'épanchements considérables. Rappelons ici les épanchements en nappe que M. Schweigger [1]) dit avoir rencontrés entre la membrane limitante interne et le corps vitré, ou si l'on veut, d'après Schweigger, la membrane hyaloïde, et notons que M. Heymann [2]) a vu le sang s'étaler de préférence dans la couche ganglionnaire.

Nous ne doutons pas, et l'autopsie pratiquée par M. Saemisch vient à l'appui de cette opinion, que dans la rétinite apoplectique qui apparaît à la suite d'altérations histologiques ou chimiques du sang, l'extravasation de corpuscules sanguins puisse s'opérer de deux façons différentes. Il peut y avoir rupture des parois vasculaires devenues moins résistantes qu'à l'état normal, rupture qui va se produire sous l'influence de la moindre action mécanique. Mais d'un autre côté, il peut s'opérer aussi une migration à travers l'épaisseur des parois, sous l'influence de la plus légère irritation inflammatoire. Du reste, le mot *extravasation sanguine* sera rigoureusement applicable à l'un ou à l'autre de ces cas.

Au point de vue pratique, la coïncidence, peu fréquente du reste, d'une variété de rétinite apoplectique avec la leucémie, ne présente guère d'importance. Mais si les recherches de M. Otto Becker et Leber venaient à se confirmer, on pourrait dire qu'il est possible de voir, sur le vivant, au moyen de l'ophthalmoscope la fameuse migration de leucocythes qui, depuis les remarquables travaux de M. Conheim, est venue mettre en complet désarroi toutes les théories sur l'inflammation.

F. RÉTINITE SYPHILITIQUE.

Chez les sujets atteints de syphilis constitutionnelle, et assez souvent chez ceux qui ont déjà eu auparavant des maladies du tractus uvéal (iritis), il se développe parfois une forme particulière de rétinite, à laquelle on est convenu de donner le nom de syphilitique. Les caractères ophthalmoscopiques que présente cette maladie sont peu tranchés; heureusement, la manifestation simultanée de quelques autres symptômes permet souvent d'en préciser exactement le diagnostic, contrairement à l'opinion de M. Mooren [3]) qui dit avoir toujours observé, au moment de l'examen du malade, la rétinite syphilitique comme unique manifestation d'accidents secondaires.

Cette maladie a été étudiée sous l'influence d'un si grand nombre d'idées préconçues et avec un parti pris tellement arrêté de revendiquer pour elle un caractère à part, que nous nous contenterons d'exposer ici les résultats de notre expérience personnelle et les données fournies par l'examen de nombreux malades.

Le caractère saillant de la rétinite syphilitique est *l'absence de tout symptôme caractéristique;* on ne rencontre, en effet, avec elle, ni apoplexies, ni plaques de dégénérescence graisseuse ou gangliforme, ni gonflement sensible de la rétine, ni même d'engorgement appréciable des vaisseaux ou d'altération de leurs parois; l'inflammation affecte une marche indolente toute spéciale.

Les points où la maladie se localise de préférence sont la papille et son pourtour ainsi que la macula. Ordinairement, c'est une zône restreinte et proche de la papille qui s'opacifie sans se tuméfier; l'opacité, de couleur gris-bleuâtre, accuse, tout près de la papille et des gros troncs vasculaires, une légère striation. On reçoit la même

[1]) *Vorlesungen über den Augenspiegel;* p. 111.
[2]) *Archiv f. Ophthalm.* VIII, 1, p. 183.
[3]) *Ophthalmiatrische Beobachtungen;* Berlin 1867, p. 287.

impression que si un léger œdème masquait les limites de la papille et recouvrait le point d'émergence des vaisseaux dont les contours se montrent voilés jusqu'à un et demi ou au plus deux diamètres papillaires au-delà de la section nerveuse.

Le changement de couleur de la rétine qui prend une teinte gris-bleuâtre analogue au reflet de la membrane nerveuse saine chez les personnes fortement pigmentées, s'observe plus facilement à l'examen à l'image droite avec un faible éclairage. C'est en procédant de cette manière qu'on constate aussi que la zône opaque se perd insensiblement dans les parties saines et qu'elle a une tendance particulière à empiéter davantage sur la rétine transparente, le long des gros troncs veineux. Les faibles modifications que présente le calibre des vaisseaux (les veines toutefois étant un peu tortueuses), ainsi que l'absence d'un gonflement quelque peu accusé de la rétine et de la papille, nous apprennent que nous n'assistons pas ici aux débuts d'une forme grave de rétinite interstitielle, ni à ceux d'une névrite.

Constamment, au début de la rétinite syphilitique, le corps vitré présente, surtout dans son segment postérieur, un nombre considérable de fines opacités d'un caractère tout particulier. Un pointillé extrêmement fin remplit la moitié postérieure du corps vitré et se condense par places pendant les mouvements brusques de l'œil, rappelant les flots de poussière balayée par le vent. Les opacités échappent complètement à l'observation, si l'on fait usage d'un miroir à éclairage fort, un miroir concave, par exemple, et ne se révèlent pas non plus à l'image renversée, attendu que, pendant ce mode d'examen, les parties périphériques de l'œil ne sont pas voilées par elles.

Le pointillé du corps vitré présente encore ce caractère particulier qu'il peut augmenter et diminuer d'intensité dans l'espace de quelques heures, et qu'il disparait complètement dès que le tissu rétinien tend à reprendre franchement sa transparence. C'est probablement à cette période de la maladie que M. Mauthner [1]) aura examiné le corps vitré au microscope et l'aura trouvé tout à fait intact, car nous regardons ce pointillé comme un signe concomitant constant de la maladie dont nous traitons.

M. de Graefe [2]) a décrit sous le nom de *rétinite centrale à récidive* une variété de rétinite syphilitique qui se localise de préférence autour de la macula et ne voile, lorsqu'elle se propage vers la papille, que son contour externe. Dans les formes de rétinite péripapillaire dont nous parlons, la macula n'est habituellement pas comprise dans la partie opaque, ou si elle y participe, on ne voit autour de la tache jaune qu'un très-faible pointillé grisâtre. En outre dans la rétinite centrale, un simple état œdémateux semble priver la rétine de sa diaphanéité propre. A peine aperçoit-on, dans certains cas, à l'entour de la macula, un faible tacheté grisâtre ou blanchâtre, mais qui ne prend jamais le reflet des plaques graisseuses.

Ce qui d'après M. de Graefe, caractérise essentiellement cette rétinite centrale, c'est la facilité extrême avec laquelle elle récidive (caractère commun à bien des rétinites). Les poussées de cette maladie ne durent habituellement que quelques jours et déterminent une diminution bien plus considérable de la vue que la forme péri-papillaire. Le champ visuel montrant ici une lacune centrale mal définie qui empiète par secteurs sur la partie externe, peut, lorsque les deux yeux sont atteints en même temps, rendre l'orientation très-difficile. Ces poussées, se répétant par intervalles de quinze jours ou d'un mois, peuvent faire traîner cette maladie indéfiniment en longueur.

C'est habituellement après un certain nombre de rechutes qu'il arrive, comme pour la forme péri-papillaire à longue durée, que le calibre des artères diminue

[1]) *Lehrbuch der Ophthalmoscopie*; p. 373.
[2]) *Archiv für Ophthalmologie*; X, 2, p. 157.

sensiblement, que la papille se décolore et que les signes non équivoques d'une atrophie rétinienne se manifestent progressivement.

Quand la rétine s'est éclaircie, on voit alors que la choroïde n'est pas restée absolument étrangère à cette inflammation. De faibles traînées de pigment marquent les limites dans lesquelles la rétine s'était auparavant troublée. Çà et là on aperçoit même quelques petites plaques atrophiques de la choroïde.

Souvent, la rétinite syphilitique n'éclate que sur un seul œil, et tout en restant très-longtemps localisée sur cet œil, elle ne montre pas de tendance à envahir l'autre. On peut juger de la marche traînante de cette maladie par ce fait que, en dépit de tout traitement, M. de Graefe a observé jusqu'à cinquante et quatre-vingts rechutes, ce qui implique une durée d'au moins deux années. C'est encore là un caractère tout particulier qui la distingue des autres affections du fond de l'œil dont la marche ne montre pas des intermittences aussi répétées avec une telle variabilité dans les symptômes fonctionnels. Cette maladie nous a paru moins longue, lorsqu'elle survenait à la suite d'une iritis spécifique.

Il faut encore revenir sur un point important de cette affection qui consiste dans l'extrême mobilité des symptômes qu'elle accuse et dans la disparition et la réapparition rapide des modifications ophthalmoscopiques. Ainsi, en examinant un malade pendant l'intervalle de deux accès, c'est à peine si un léger nuage grisâtre s'accuse encore du côté de la macula.

La tache centrale foncée s'irradiant par secteurs et révélée par l'examen du champ visuel au moment de l'accès, doit probablement être expliquée par la mise hors de fonction de la couche des bâtonnets. Le siège de la transsudation séreuse nous paraît être dans les couches externes de la rétine, laissant les fibres nerveuses et la couche ganglionnaire plus ou moins intègres. Les faibles altérations de la couche épithéliale qu'on observe après plusieurs rechutes semblent plaider en faveur de cette localisation. Le nombre des autopsies déjà existant est beaucoup trop faible pour permettre de préciser le siège exact de cette maladie.

Par l'emploi d'un traitement approprié, la rétinite syphilitique peut disparaître sans laisser la moindre trace et sans avoir altéré en rien la fonction de l'œil, mais en l'absence de ce traitement et sous l'influence d'une syphilis pernicieuse et rebelle à toute intervention thérapeutique, la rétinite peut persister un temps extrêmement long, et finir par entraîner l'atrophie de la rétine, à laquelle s'ajoutent, à des degrés variés, les signes non équivoques d'une atrophie choroïdienne. Parfois, la rétinite change alors de caractère, prend franchement celui de la rétinite parenchymateuse en se localisant par foyers qui deviennent consécutivement le siège d'une atrophie des plus complètes. A part ces cas fort rares, la rétinite ne change guère de caractère et ne se complique ni d'apoplexies, ni de dégénérescence graisseuse, ni d'altération des parois vasculaires.

G. RÉTINITE NÉPHRÉTIQUE, GLYCOSURIQUE.

Il y a vingt ans que Türk constata, pour la première fois, des lésions anatomiques de la rétine chez des sujets atteints de maladies des reins; elles consistaient essentiellement dans l'accumulation de cellules remplies de molécules graisseuses. Türk expliqua ainsi par une altération morbide de la rétine les troubles de la vue que Wood et Wells avaient déjà, en 1812, rencontrés après la scarlatine et que Landouzy, en 1848, signala dans la néphrite albumineuse. Avant les travaux de

Türk, on avait cru devoir rapporter les troubles de la vue qu'on rencontrait conjointement avec l'albuminurie, à l'intoxication urémique exclusivement. Mais depuis ses recherches, et surtout depuis l'heureuse intervention de l'ophthalmoscope, on a reconnu que presque toujours ces troubles visuels correspondaient à des altérations anatomiques de la rétine. Aussi, les observations où l'on soit obligé, en l'absence de lésions appréciables de la rétine, d'attribuer les troubles visuels à une intoxication urémique agissant sur les centres d'élaboration, deviennent de plus en plus rares, et l'on est en droit de rejeter l'interprétation de certains auteurs qui veulent attribuer les changements anatomiques de la rétine à une altération des centres nerveux consécutive à l'intoxication urémique.

Les maladies des reins qui se compliquent le plus souvent de lésions anatomiques de la rétine, sont celles qui s'accompagnent de troubles circulatoires dont la cause siège dans le parenchyme de la glande, troubles qui, de leur côté, retentissent à un degré variable sur la circulation générale. Ces obstacles à la circulation rénale, peuvent être de nature plus ou moins transitoire; ils peuvent ne pas se compliquer d'altérations sensibles des parois des vaisseaux du rein, principalement des capillaires, et l'on voit alors les altérations rétiniennes concomitantes jouir du même privilége que les altérations rénales, c'est-a-dire de pouvoir entrer franchement en résolution. Cela s'observe, en particulier chez les femmes enceintes, dans la dernière période de la grossesse, quand la pression produite par l'utérus détermine, dans le tissu rénal, une congestion par stase suivie d'albuminurie. On observe encore la même chose chez des personnes atteintes d'albuminurie aigüe, les convalescents de scarlatine, par exemple, chez lesquels l'albuminurie n'a pas pour cause des lésions anatomiques profondes (inflammation croupale) et n'est occasionnée que par des changements anatomiques peu accusés. En dernier lieu, et c'est ce qui arrive surtout chez les femmes enceintes, l'altération chimique du sang doit jouer dans la production de l'albuminurie un rôle important.

Dans le second groupe des altérations rénales qui prédisposent aux complications rétiniennes, nous rencontrons les affections parenchymateuses dans lesquelles une dégénérescence considérable des parois vasculaires s'est développée et a retenti sur l'arbre vasculaire, en général. Ce sont les néphrites albumineuses suivies d'atrophie consécutive du tissu rénal qui se compliquent à la fois de lésions du cœur et de maladies rétiniennes. Mais, à part ces cas de dégénérescence athéromateuse et d'oblitération des vaisseaux du rein, nous voyons ces mêmes complications se présenter dans les cas de dégénérescence lardacée et amyloïde, où, comme on le sait, les vaisseaux du rein diminuent considérablement de calibre et où une même prédisposition au retrait du tissu rénal peut se présenter [1]).

Après avoir exposé la corrélation qui existe entre les vices du cœur et les affections des reins, ne peut-on pas arriver à découvrir des traits d'union plus intimes entre ces deux ordres d'altérations. Nous avons déjà, à l'occasion des rétinites apoplectiques, insisté sur ce point que la maladie rétinienne se manifeste sous l'influence de deux causes prédisposantes, à savoir : des altérations histologiques et chimiques du sang, et des troubles circulatoires généralisés. Nous nous retrou-

[1]) Pour avoir une idée approximative des altérations du rein dans les néphrites albumineuses comprises sous le nom générique de maladies de Bright, il faudra se rappeler que ce sont essentiellement les cas compliqués de vices du cœur qui présentent des altérations rétiniennes. M. Cornil (*Des différentes espèces de néphrite;* Paris 1869, p. 112) a réuni 506 autopsies faites par Bright, Frerichs, Rosenstein; sur ce nombre de cas, il s'est présenté 177 fois des lésions cardiaques. On pourra donc, sans exagérer, avancer que sur cinq malades Brightiques, deux sont prédisposés à une affection rétinienne. Qu'on n'aille pourtant pas croire que la complication cardiaque soit indispensable à l'apparition de complications du côté des yeux.

vons dans les mêmes conditions à l'occasion des affections rénales qui prédisposent aux maladies rétiniennes. Dans les albuminuries aiguës, (grossesse, scarlatine), nous accusons avant tout des changements dans la constitution et la composition du sang, tandis que c'est à des troubles circulatoires généralisés (augmentation de tension, hypertrophie du cœur, athérome des vaisseaux) que nous rapportons la coïncidence de la rétinite avec des néphrites à forme atrophique. Nous envisagerons donc la rétinite Brightique comme une rétinite apoplectique qui, dans les cas bien accusés, se complique d'hyperplasie cellulaire et de dégénérescence graisseuse. Si nous admettons ce caractère anatomique de la rétinite néphrétique, on comprendra aussi que l'hypertrophie cardiaque qui se rencontre assez souvent, n'est pas un intermédiaire forcée entre l'affection du rein et celle de la rétine.

Celui qui a examiné un nombre considérable de rétinites compliquant les néphrites albumineuses, ne trouvera pas étrange la corrélation que nous voulons établir et le caractère anatomique que nous donnons à ces rétinites, mais il en sera tout autrement de celui qui n'aura vu que quelques spécimens de rétinite Brightique à une période avancée. Il n'est non plus besoin que l'image de cette rétinite se dessine toujours d'une manière également tranchée; car, comme le fait très-bien observer M. Mauthner, tous les phénomènes visibles du côté de la rétine peuvent parfois se borner à la production quelques plaques blanchâtres, de taches nuageuses qui recouvrent les vaisseaux, et de quelques apoplexies striées situées à une faible distance du nerf optique.

Les changements anatomiques essentiels de la rétinite néphrétique consistent dans une transsudation séreuse, un œdème circum-papillaire qui peut faire augmenter sensiblement l'épaisseur de la rétine et déterminer, quand elle atteint les plus hauts degrés, des décollements très-circonscrits de cette membrane. En outre des apoplexies en nombre variable, ne font presque jamais défaut. Nous retrouvons là l'hyperplasie du tissu cellulaire, telle qu'elle a été décrite à propos de la neuro-rétinite et qui, localisée dans les couches granuleuses, autour de la papille, simule la prolifération des grains de ces couches. Nous rencontrons la même hyperplasie et la même sclérose des fibres radiées, au voisinage de la papille ainsi que dans la région de la macula. Enfin, nous retrouvons la dégénérescence gangliforme des fibres nerveuses décrite à l'occasion de la neuro-rétinite, et c'est cette dilatation gangliforme qui, jointe à la transsudation séreuse, contribue le plus puissamment au gonflement de la papille. Comme le montre la figure 47, le soulèvement de la papille est dû, en grande partie, à l'augmentation d'épaisseur de la couche des fibres nerveuses.

Deux phases régressives se rencontrent le plus souvent dans la rétinite Brightique, ce sont la sclérose et la dégénérescence graisseuse. La sclérose se montre surtout par plaques, non-seulement dans les fibres nerveuses variqueuses et envahies par la dégénérescence gangliforme, mais aussi, en particulier, dans les fibres radiées, autour de la macula; c'est à cette sclérose qu'est due l'apparition de l'étoile qu'on a si souvent occasion d'observer dans la rétinite Brightique. La dégénérescence graisseuse se rencontre surtout à une période avancée de la maladie; elle occupe le tissu de nouvelle formation qui s'est développé dans les couches granuleuses et les éléments de la rétine lesquels, voisins des apoplexies et dissociés, ont été compromis dans leur nutrition par l'extravasation. Mais comme le montre la figure 47, à cette période de la maladie, les éléments nerveux, la couche des cônes, celles des bâtonnets et des cellules ganglionnaires deviennent aussi le siège de cette dégénérescence.

Si nous ajoutons à ces altérations l'hyperplasie de la membrane adventice des vaisseaux, ainsi que la dégénérescence athéromateuse de leurs parois, nous aurons

Fig. 47.[1])

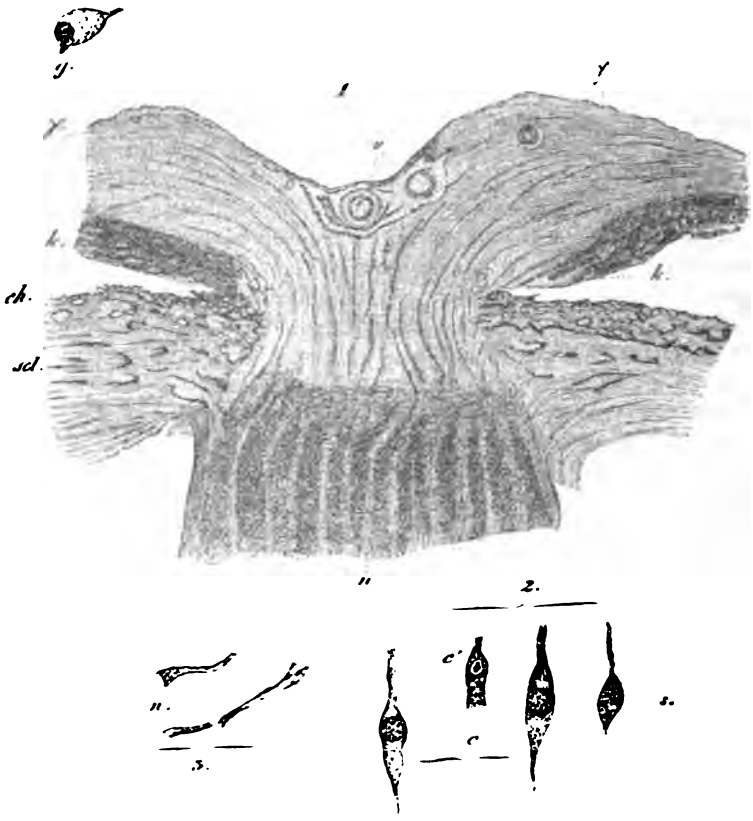

complété l'exposé des changements anatomiques que la rétinite néphrétique peut présenter.

L'inconstance remarquable de l'image ophthalmoscopique s'explique par ce fait que les changements anatomiques que nous venons d'énumérer, ne se montrent pas tous en même temps et ne se développent pas à un même degré dans les diverses portions malades de la rétine. Le premier signe accusé par l'ophthalmoscope consiste dans la présence d'un nuage grisâtre péri-papillaire que l'examen à l'image droite nous révèle comme étant une accentuation (une striation) de l'épanonissement des fibres nerveuses; les veines sont, dans tout leur trajet, tortueuses, élargies, et courent manifestement à des profondeurs différentes dans le plan de la rétine gonflée, de façon que celles de leurs sinuosités qui sont voisines de la membrane limitante interne apparaissent d'un rouge noirâtre avec des contours assez nets, tandis que les sinuosités placées plus profondément semblent se soustraire au regard et montrent, avec des contours indistincts, une atténuation considérable de

[1]) La figure 47 représente: 1° la section à travers l'entrée du nerf d'un individu mort de maladie de Bright à l'hôpital général de Hambourg; *v.* coupe des vaisseaux; *f.* couche des fibres; *k.* couche granuleuse; *ch.* choroïde; *scl.* sclérotique; *n.* fibres nerveuses; 2° bâtonnets et grains des cônes avec un contenu finement granulé (dégénérescence graisseuse); *c.* grains du bâtonnet; *c.* cônes; *c'.* cône rompu pendant la préparation; 3° *n.* fibres nerveuses de la couche des fibres; *g.* cellules ganglionnaires. *(G. H.)*

leur couleur. Les artères n'ont point changé de calibre ni de direction, et ce n'est qu'à une période avancée qu'elles s'amincissent d'une façon plus ou moins sensible.

Bientôt la zône opaque qui entoure le nerf et dont la largeur égale deux ou trois fois son diamètre, prend une teinte grisâtre plus accusée, les contours du nerf s'effacent complètement, et, par un effet de contraste, son tissu apparaît avec une teinte rougeâtre. C'est alors qu'il se forme dans la partie grise, près des gros troncs vasculaires, de nombreuses apoplexies striées et entremêlées de plaques blanchâtres de même configuration et qui, en se réunissant, produisent le même effet que si les fibres nerveuses, à une certaine distance du bord papillaire, dans une faible étendue de leur trajet, s'étaient recouvertes d'une gaîne opaque de myéline. Ces plaques dans lesquelles semblent plonger les vaisseaux, ne sont autre chose que le résultat de la transformation gangliforme des fibres; elles se terminent en flammèches, du côté de la périphérie, proéminent vers la surface du corps vitré et se distinguent des taches à bords arrondis qui sont disséminées sur le reste du fond de l'œil, par les rapports qu'elles ont avec les vaisseaux; ces dernières, en effet, sont sous-jacentes aux vaisseaux et se rapportent à des plaques de dégénérescence graisseuse du tissu cellulaire développé dans les couches granulaires ou à des apoplexies en voie de régression.

Une pullulation de tissu cellulaire s'est faite dans la membrane adventice des vaisseaux qui, se prêtant moins au soulèvement de la rétine, sont cause que la papille montre, dans sa partie centrale, une dépression infundibuliforme très-accusée.

La macula, dans la maladie dont nous traitons, devient habituellement le siège d'une altération très-caractéristique. Par suite de la sclérose ou de la dégénérescence graisseuse des fibres radiées, il se forme une étoile de petites plaques arrondies et brillantes qui ont pour centre la tache jaune (voy. fig. 66, pl. XIV). Les rayons de cette étoile, d'une longueur variable, s'étendent plus ou moins vers la périphérie; le reflet brillant des petites plaques et leur disposition près de la macula leur donnent un aspect tout-à-fait à part. Nous avons déjà dit qu'il n'est nullement besoin, pour pouvoir en affirmer l'existence, que la rétinite néphrétique se montre avec des caractères aussi tranchés. Mais quand elle apparaît avec ses signes caractéristiques, il est extrêmement rare que de très-nombreuses apoplexies et la dégénérescence athéromateuse des parois vasculaires (s'accusant par une traînée blanchâtre le long de la colonne sanguine) manquent de se produire.

La seule erreur qu'on puisse alors commettre, consisterait à confondre cette maladie avec certaines formes de neuro-rétinite. Pour se guider dans le diagnostic on se rappellera que bien rarement, dans la rétinite néphrétique, le soulèvement de la papille atteint des degrés aussi élevés que dans la neurite; que si, dans la rétinite albuminurique, la région péri-papillaire proémine sensiblement dans l'œil, la saillie qu'elle fait ne tranche point avec la périphérie qui est saine, d'une façon aussi abrupte que dans la neuro-rétinite. A part cela, la dégénérescence athéromateuse des parois des vaisseaux est bien plus accusée, tandis que la stase veineuse n'est guère portée au même degré que dans les cas d'étranglement du nerf.

Si l'on exclut, momentanément, la possibilité de confondre avec les diverses variétés de neuro-rétinite cette rétinite albuminurique [1]), l'image qu'elle présente

[1]) Voyez à cet égard les observations curieuses de MM. H. Schmidt et Wegner (*Archiv* XV, 3, p. 253) dans l'une desquelles un maître aussi versé dans l'examen ophthalmoscopique que M. de Graefe confond une neuro-rétinite, survenue à la suite du développement d'un glio-sarcome du cerveau, avec une rétinite Brightique, tandis que dans l'autre l'erreur inverse est commise.

est, dans la plupart des cas, tellement caractéristique qu'elle permet de porter à coup sûr le diagnostic d'une lésion rénale. Bien des fois, dans ces derniers temps, l'ophthalmoscope a attiré l'attention sur une désorganisation profonde du tissu rénal compliquée d'un vice du cœur et qui, en égard au peu de gravité des autres symptômes et sans les troubles de la vue, aurait peut-être échappé longtemps encore à l'observation.

C'est ici le moment de rappeler qu'il ne faut pas s'attendre à observer, dans toutes leurs phases, une corrélation nécessaire entre la maladie rénale et la rétinite. Cette dernière, une fois engendrée, se comporte à sa façon, et, dans beaucoup de cas, suit une marche assez indépendante de celle qu'affecte la maladie rénale. Une résolution complète est même possible si la néphrite ne s'est pas compliquée de troubles circulatoires profonds et de dégénérescence généralisée des parois vasculaires. La marche de la rétinite, chez les femmes enceintes et chez les convalescents de fièvre scarlatine, le prouve suffisamment.

Mais il faut encore observer que la rétinite, même dans la forme de néphrite qui se caractérise par l'atrophie, se comporte d'une façon qui lui est propre et qu'un traitement local (ventouse de Heurteloup) peut avoir une influence directe sur sa marche. Ainsi, il nous est arrivé d'observer que la rétinite entrait franchement en résolution, et que la vue s'améliorait beaucoup au moment même où se manifestait une augmentation considérable dans le poids spécifique de l'urine, où la sécrétion rénale diminuait sensiblement, et où l'apparition d'une anasarque généralisée faisait prévoir une issue fatale très-proche.

Nous pensons que, dans la grande majorité des cas, l'apparition d'une rétinite albumineuse pendant le cours d'une névrite doit être regardée comme une des complications les plus fâcheuses; car non-seulement elle compromet sérieusement et même définitivement la vue, mais aussi elle nous apprend que l'affection rénale est entrée dans une phase pendant laquelle elle retentit sur la circulation et par ce moyen sur l'organisme tout entier et que d'autres désordres plus graves ne se feront pas longtemps attendre. Nous maintenons, à cet égard, l'opinion émise dans notre traité général: „La rétinite apparaît habituellement à l'époque où l'excrétion s'entrave de plus en plus, consécutivement à l'atrophie du tissu rénal, où les troubles de la circulation générale s'accroissent, et où la tension vasculaire du système artériel augmente sensiblement“.

Il est actuellement avéré que, dans quelques cas rares de diabète, on a vu éclater une forme de rétinite Brightique. Nous voyons représenté (fig. 64, pl. XIII) un cas remarquable de ce genre. C'est à peu près l'image d'une rétinite que nous avons observée chez un garçon de 21 ans atteint de diabète, et chez lequel, peu de jours après l'examen ophthalmoscopique, de graves symptômes se déclaraient du côté du cerveau. Au reste, cette même idée d'une analogie parfaite entre les cas rares de rétinite glycosurique et ceux de rétinite Brightique a été exprimée par Noyes dans les numéros 4 et 5 des „Transactions of the American Ophthalmological Society“ ; peut-être sera-t-on plus tard autorisé à en dire autant de la rétinite oxalurique (Mackensie).

Il n'est pas douteux que la rétinite se rencontre bien moins souvent chez les diabétiques que chez les Brightiques, mais la rétinite n'offre d'ailleurs aucun caractère propre qui permette à lui seul de reconnaître la glycosurie. Nous pensons que, si on disposait d'un assez grand nombre d'observations, on retrouverait, entre la rétinite et la glycosurie, le même intermédiaire que dans le cas d'albuminurie et qu'il serait fourni par les troubles circulatoires généralisés, toute réserve faite au sujet de l'altération chimique du sang.

H. RÉTINITE PIGMENTAIRE, TIGRÉE.

En donnant dans notre traité général la classification des rétinites que nous avons adoptée pour cet ouvrage, nous avons dit que la maladie désignée sous le nom de rétinite pigmentaire n'est pas à proprement parler une rétinite, mais une chorio-rétinite qui servira de lien de transition entre les maladies de la rétine et celles de la choroïde.

Cette manière de voir se trouve confirmée par un travail tout récent de M. Lebeb [1]) qui, après avoir examiné au microscope un cas dans lequel on avait reconnu, à l'aide du miroir, les caractères typiques d'une rétinite pigmentaire, est arrivé à conclure „qu'en réunissant toutes ces altérations, on doit sans hésiter, si l'on s'en tient à la nosologie actuellement adoptée, désigner, le processus morbide sous le nom de chorio-rétinitis pigmentosa". Pourtant, on est autorisé à ranger cette maladie dans les rétinites, parce que les changements essentiels se concentrent dans les couches externes de la rétine et que les altérations choroïdiennes concomitantes ont bien moins d'importance au point de vue de la conservation de structure de la membrane vasculaire. N'oublions pas que dans cette étude il faut considérer la couche épithéliale comme appartenant à la rétine, et qu'alors il n'est plus guère possible qu'une inflammation suivi de la désorganisation des couches externes de la rétine, puisse apparaître sans que la couche épithéliale pigmentaire y participe. D'un autre côté, pour admettre une inflammation de la choroïde il faut qu'on puisse retrouver, dans cette membrane des altérations de son stroma, ou bien les produits inflammatoires déposés sur ses surfaces.

Langenbeck [2]) fut le premier qui, en 1836, mentionna incidemment une pigmentation morbide de la rétine sous le nom de *melanosis retinae*. En 1838, Ammon [3]) publia deux dessins de rétines dans lesquels des taches pigmentaires étaient répandues sur la membrane nerveuse et augmentaient sensiblement du centre vers la périphérie. Quinze ans après, M. Ed. de Jaeger possédait déjà des images ophthalmoscopiques de cette singulière affection que M. Van Trigt (Thèse inaugurale) avait rencontrée, à cette même époque, sur un malade atteint de cataracte polaire postérieure et que de Graefe avait signalée dans une consultation remise à un de ses malades.

En 1854 seulement, les premiers dessins de rétinite pigmentaire furent publiés par Ruete dans son atlas iconographique des maladies de l'œil, sans que cet illustre maître ait désigné cette affection qui ne prit franchement place dans le cadre des maladies oculaires qu'après avoir été étudiée anatomiquement en 1857, par Donders [4]). Cet auteur fut le premier à désigner la maladie sous le nom de rétinitis pigmentosa, tandis qu'une année auparavant, de Graefe avait encore voulu l'appeler *morbus arianus*, par ce qu'il l'avait rencontrée, pour la première fois, chez le marquis Ariani [5]).

Bien que depuis ces premières recherches de Donders, le nombre des autopsies se soit sensiblement accru, M. Leber, dans un travail tout récemment publié, croit être le premier qui ait examiné au microscope un œil atteint de rétinite pigmentaire

[1]) *Archiv für Ophthalmologie;* XV, 3, p. 1.
[2]) *De retina observationes anatomico-pathologicae;* Göttingen 1856, p. 159.
[3]) *Klinische Darstellungen des menschl. Auges;* Berlin 1858, t. XIX, fig. 9 et 10.
[4]) *Archiv für Ophthalmologie;* III, 1, p. 139.
[5]) On consultera avec fruit, pour connaître les travaux dont la rétinite pigmentaire a été l'objet, la thèse de M. Mouchot (*Essai sur la rétinite dite pigmentaire;* Strasbourg 1868).

préalablement diagnostiquée à l'ophthalmoscope; encore ne s'agissait-il pas d'un cas de rétinite à marche typique, mais d'un jeune homme de vingt ans aveugle-né. En réalité le premier cas de rétinite à forme typique, reconnue à l'aide du miroir et examinée au microscope, se trouve relaté en 1868, dans la thèse de M. Bousseau, mais, par malheur, avec une regrettable sobriété de détails histologiques [1]).

C'est seulement depuis ces derniers temps qu'on commence à s'orienter un peu dans l'anatomie pathologique de la rétinite pigmentaire. La confusion qui régnait sur ce point d'étude était due à ce qu'on décrivait histologiquement, sous le nom de rétinites pigmentaires, beaucoup d'états morbides dans lesquels, à la suite des inflammations les plus complexes, du pigment s'était rencontré dans la trame rétinienne, sans que pour cela la maladie méritât le moins du monde le nom de rétinite pigmentaire. Nous avons depuis longtemps déjà exprimé la même idée que M. Leber: que la présence seule du pigment dans la rétine ne permet nullement de conclure à l'existence d'une maladie typique à laquelle seule revient de droit le nom de rétinite pigmentaire, et nous nous étions, depuis quelques années, rangé à cette opinion formulée par le même auteur: que de toutes les autopsies publiées jusqu'à présent, celles de M. Pope méritaient le plus d'être rapportées à la maladie en question.

Si nous voulions, au point de vue de l'anatomie pathologique, définir en termes généraux la rétinite pigmentaire: nous dirions qu'elle consiste en une inflammation interstitielle affectant surtout les couches externes de la rétine, c'est-à-dire l'appareil sensoriel de cette membrane, et montrant une marche essentiellement centripète. Cette maladie peut présenter une évolution rapide, aiguë, mais alors elle se manifeste pendant la vie intrà-utérine. Habituellement, elle affecte une marche des plus chroniques, et dans ces cas aussi, les traces premières s'en laissent poursuivre jusqu'à la plus tendre enfance.

Le caractère fondamental de la rétinite pigmentaire consiste dans une prolifération lente et progressive du tissu cellulaire des couches externes de la rétine avec transformation de ces couches en un tissu dense. Pendant que s'opère cette transformation, l'appareil sensoriel de la rétine se détruit, tandis que l'appareil conducteur de l'impression lumineuse se conserve relativement fort longtemps. En même temps que cette hyperplasie du tissu cellulaire des couches externes, il se produit

[1]) A l'occasion de cette thèse, nous ne pouvons nous empêcher de dire quelques mots sur les recherches histologiques et pathologiques telles qu'elles incombent aux médecins spécialistes. Nous lisons dans la thèse de M. Bousseau (*Des rétinites secondaires ou symptomatiques*; Paris 1868), à l'égard de l'anatomie pathologique des rétinites, les lignes suivantes: „L'anatomie pathologique sur beaucoup de points, n'a été qu'à peine ébauchée. Il faut en chercher la cause dans la difficulté que présente l'étude de membranes aussi ténues, mais aussi surtout dans la rareté des autopsies. La plupart, en effet, des ophthalmologistes ne possèdent que des dispensaires en ville, et sont, par conséquent, privés de ce moyen unique de contrôle. C'est seulement dans les hôpitaux où viennent mourir les malades, que ces études sont possibles; et si une mort prématurée n'eût enlevé Follin et Foucher, nul doute que l'ophthalmologie n'eût réalisé de sensibles progrès". J'espère, pour ma part, que cet ouvrage fournira à M. Bousseau la preuve que les médecins spécialistes ne sont pas, autant qu'il est tenté de le croire, *privés de ce moyen unique de contrôle* dont il parle. Notre estimé confrère n'ignore pas de quelles découvertes histologiques et anatomo-pathologiques s'est enrichie et s'enrichit chaque jour l'ophthalmologie, et cependant, si l'opinion qu'il a émise était fondée, il faudrait en conclure que les progrès de cette branche importante de la médecine ont été et sont nécessairement encore en d'autres mains que celles des médecins spécialistes. Nous tenons à mettre en pratique le précepte: „*de mortuis nihil nisi bene*", mais nous ne pouvons nous empêcher d'exprimer le regret que, d'établissements aussi propices aux études histologiques que le sont les maisons de retraite, la Salpêtrière en particulier, il soit sorti si peu de travaux ayant réalisé un progrès sensible en ophthalmologie, tandis que la névrologie y a rencontré des investigateurs dont les patientes recherches ont été si fertiles en découvertes.

habituellement une hypergénèse des cellules de la couche épithéliale, qui peuvent se déposer dans la trame de la rétine à la faveur de trois causes différentes:

1°. Le tissu cellulaire nouveau et qui appartient surtout à la couche granuleuse externe, donne naissance à de véritables excroissances papilliformes; celles-ci se réunissent par leurs extrémités, embrassent et enveloppent les cellules pigmentaires, et font, en se rétractant, rentrer ces cellules dans la trame désorganisée de la rétine (Pope).

2°. En même temps que la rétinite interstitielle apparaît dans les couches externes, la membrane vitreuse de la choroïde montre par places une augmentation d'épaisseur, un état verruqueux des plus prononcés. Ces excroissances verruqueuses déplacent les cellules de la couche épithéliale en voie d'hypergénèse, et refoulent, en quelque sorte, ces cellules dans la trame rétinienne (Leber).

3°. Enfin, et c'est là peut-être la forme la plus typique de rétinite pigmentaire à marche lente, elle consiste primitivement dans un *ramollissement* de la rétine à la suite d'une transsudation séreuse qui s'accompagne *d'hypergénèse* lente du tissu cellulaire des couches externes, d'épaississement avec *sclérose* des parois vasculaires et d'hyperplasie des cellules de la couche épithéliale, cellules qui, grâce à leur migration, et par suite de leur contractilité propre, entrent dans la trame rétinienne à mesure que se produit la désorganisation des couches externes de la membrane nerveuse.

La rétinite pigmentaire nous montre donc une transformation progressive et définitive de l'appareil sensoriel de la rétine en un tissu cellulaire dense et entremêlé de cellules pigmentaires; il s'agit ici, pour ainsi dire, d'une substitution lente, mais constamment progressive, qui ne s'opère rapidement que pendant la vie fœtale, et l'on est en droit de se demander jusqu'à quel point cette substitution correspond dans certains cas à un arrêt de développement.

Nous croyons qu'il n'y a aucune raison d'admettre une formation nouvelle de pigment dans la trame non pigmentée de la rétine, car il est bien plus naturel de croire que le pigment que l'on rencontre dans cette membrane désorganisée provient du déplacement des éléments cellulaires de la couche épithéliale qui appartient à la rétine. D'un autre côté, ce n'est que le dépôt du pigment près des vaisseaux qui a pu faire songer à son origine par extravasation.

La rétinite pigmentaire présente, comme caractère à elle propre, la particularité de se propager de la périphérie vers le centre, autrement dit, elle attaque l'appareil sensoriel là où il est le moins développé, pour arriver progressivement aux parties de ce même appareil dont la structure est le plus complexe et le plus délicate [1]).

Pour mieux se rendre compte des altérations anatomiques qui constituent cette maladie, il est bon de passer successivement en revue les trois changements principaux qui la caractérisent et qui sont: *a)* la transsudation séreuse; *b)* l'hyperplasie du tissu cellulaire; *c)* la sclérose des vaisseaux rétiniens.

a) La transsudation séreuse (le ramollissement) est un des premiers changements à observer dans la rétine qui va devenir le siège d'une pigmentation. Le gonflement et le ramollissement consécutifs à cette transsudation, signalés par la plupart des observateurs, portent essentiellement sur la trame cellulaire des couches externes et de préférence sur les fibres radiées; mais les éléments nerveux de ces couches y participent également, et comme le fait observer M. Rudnew [2]),

[1]) Nous pensons qu'il est réservé à l'avenir de classer les affections de la rétine suivant la prédominance des altérations dans l'appareil sensoriel, ou dans l'appareil conducteur de cette membrane. Un des caractères propres de la rétinite pigmentaire, qui se reflète dans sa marche et ses manifestations, c'est qu'elle attaque de préférence l'appareil sensoriel.

[2]) *Archiv für path. Anatomie;* t. XLVIII, H. 3 et 4, p. 494.

ne pouvant revenir à leur état primitif, ils sont bientôt absorbés après s'être décomposés, par suite de métamorphose albumineuse, en un détritus facile à résorber.

Nous voyons donc que les éléments nerveux ne disparaissent pas par simple effet de substitution du tissu cellulaire proliféré et à la suite de la compression qu'ils ont subie; mais au contraire, après avoir passé par une phase qui présente le caractère de l'irritation.

Avec cet état de ramollissement coïncide très-probablement déjà l'hypergénèse de la couche épithéliale, dont les cellules, à cette période, ne sont pas toutes remplies de pigment, et représentent ces amas cellulaires arrondis et incolores que certains auteurs ont rencontrés entre la rétine et la choroïde (Junge), et dont il leur a été très-difficile d'indiquer la provenance. Déjà donc, à cette époque, le ramollissement de la trame rétinienne, ainsi que la pullulation des cellules épithéliales, favorisent notablement la pigmentation ultérieure de la rétine *par migration*.

Il ne faudrait pourtant pas s'imaginer qu'en examinant, à une époque où la maladie est déjà presque arrivée à son terme, une rétine atteinte de cette singulière affection, on doive encore rencontrer cet état de ramollissement de la membrane et cette prolifération de sa couche épithéliale. Au contraire, dès que s'est produite la substitution du tissu cellulaire dont nous allons parler, la rétine augmente alors de résistance et de consistance; la migration des cellules une fois terminée, on peut, comme il est arrivé dans quelques cas (Schweigger, Bousseau) rencontrer, à l'examen histologique, une couche épithéliale presque intacte.

b) L'hypergénèse du tissu cellulaire occupe de préférence, comme il a été dit, la couche granuleuse externe. Comme dans la rétinite interstitielle précédemment décrite, il se forme des excroissances, mais, dans la rétinite pigmentaire, elles font également saillie du côté de la couche épithéliale, et détruisent les couches interposées, les cônes et les bâtonnets. La destruction définitive de ces couches est un fait presque constant, pourtant M. Bousseau, pour le cas qui lui est propre, fait remarquer que „la membrane de Jacob était peut-être la moins altérée; les bâtonnets surtout étaient bien conservés, et peut-être même plus nets, plus volumineux qu'à l'état normal". Mais de la phrase qui fait suite à celle que nous venons de citer, on peut conclure que les cônes n'existaient pas. Evidemment, on n'a pas examiné ici de quelle façon se comportaient les parties malades relativement aux parties saines voisines, car sans cela, l'on serait peut-être arrivé au même résultat que M. Rudnew qui trouve au-dessous des parties pigmentées, la couche des bâtonnets et celle des cônes complètement détruites, tandis que dans les régions voisines, les bâtonnets se trouvent conservés, les extrémités internes des cônes et les éléments périphériques de la couche granuleuse externe sont agrandis, gonflés et granulés; et c'est là, à n'en pas douter, le début des altérations des cônes qui coïncident avec les premiers changements morbides de la couche granuleuse externe.

L'hyperplasie du tissu cellulaire, à l'exception de celui qui entoure les gros vaisseaux, reste assez nettement limitée aux couches externes. A mesure que la maladie commence à entrer, sur un point, dans une phase régressive, les cellules de la couche granuleuse disparaissent et sont remplacées par un réseau de fibrilles de tissu cellulaire dans lequel on rencontre de nombreux noyaux placés au point de jonction des fibres du réseau et qu'on distingue avec peine des grains encore persistants de la couche granuleuse. Dans quelques nécropsies, on trouve ce tissu cellulaire plus compacte et les cellules, réunies les unes aux autres, forment çà et là de véritables plaques.

A mesure que ce tissu cellulaire se rétracte, il devient plus cohérent et adhère davantage à la couche vitreuse de la choroïde qui est habituellement le siège d'un épaississement verruqueux considérable. Il ne faudrait pas supposer que la

Fig. 48.

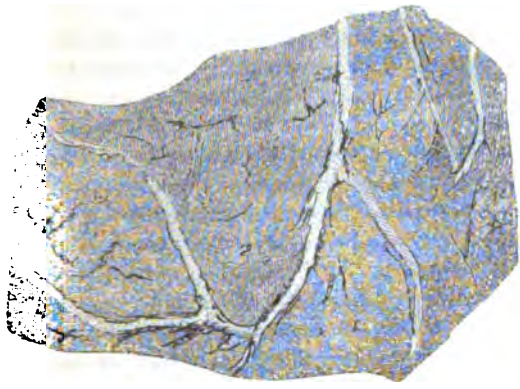

rétraction du tissu cellulaire nouveau aille jusqu'à produire une diminution d'épaisseur de la membrane nerveuse; dans la majorité des cas, on voit persister son épaisseur normale et on la voit même augmenter, en certains points de la périphérie, attendu qu'elle ne montre pas ici l'amincissement progressif qu'elle présente à l'état physiologique.

Pendant que des altérations aussi considérables s'opèrent dans la rétine, on peut rencontrer la couche des fibres nerveuses dans un état d'intégrité plus ou moins parfaite; cette intégrité est surtout prononcée près de la papille, tandis qu'on observe vers la périphérie des fibres entremêlées de tissu cellulaire condensé en plaques disséminées. Dans le cas rapporté par M. Leber, la couche des fibres nerveuses se trouvait relativement saine après une cécité qui datait de vingt ans et qui s'était montrée complète dès la naissance.

Cette singulière maladie, qui se localise dans la rétine, du côté de la choroïde surtout, n'a guère de tendance à se montrer, du côté du corps vitré, qu'au niveau des gros troncs vasculaires.

C'est donc aussi et surtout au point même où les gros troncs sont ramassés près de la papille que l'hypergénèse gagne le tissu cellulaire qui entoure la membrane adventice et les extrémités internes des fibres radiées attachées à la membrane limitante. Il paraît également qu'à une période avancée de la maladie, la couche du corps vitré la plus voisine de la papille et des gros troncs vasculaires participe à cette production et présente un état fibrillaire plus ou moins accusé. Ce sont ces changements de la périphérie des gros troncs vasculaires qui, visibles en partie dans la rétine, en partie dans le corps vitré, produisent ce nuage caractéristique qui recouvre les contours de la papille dans la rétinite pigmentaire.

c) Les modifications des vaisseaux qu'on observe dans la rétinite pigmentaire consistent essentiellement dans un épaississement scléromateux de leurs parois, dans une pullulation des éléments cellulaires de la membrane adventice, et enfin dans les dépôts de pigment qui s'opèrent autour d'eux. Comme le montrent les figures 48, 49 et 50, les parois des vaisseaux, principalement les gros troncs, ont augmenté d'épaisseur, mais l'épaississement scléromateux porte surtout sur le calibre du vaisseau, de façon que la colonne de sang qu'il peut charrier s'est sensiblement amincie. Ce rétrécissement affecte de préférence les artères; de plus, sur les vaisseaux de fin calibre, il produit, ça et là, une véritable oblitération qui fait apparaître le vaisseau comme un filet blanchâtre.

Fig. 49.

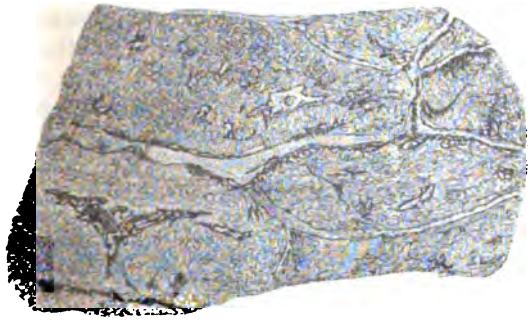

Cet amincissement de la colonne sanguine, ainsi que l'oblitération d'un certain nombre de vaisseaux et la pâleur qui en résulte pour la trame du nerf, font très souvent admettre l'atrophie papillaire dans la maladie qui nous occupe, tandis que d'après ce qui précède, l'atrophie du nerf ne doit se rencontrer que dans les cas les plus anciens.

Le défaut d'un afflux suffisant de sang artériel explique très-probablement aussi, en partie, la torpeur de la rétine, qui, d'un autre côté, est le résultat des altérations dont la couche des bâtonnets et celle des cônes sont le siège.

L'épaississement de la membrane adventice des vaisseaux se montre près des gros troncs vasculaires sous forme d'un leger nuage qui recouvre leurs contours ou sous forme de stries blanchâtres qui longent la paroi vasculaire. Parfois, cette striation ressort avec une netteté remarquable sur la papille elle même.

Les figures 48, 49[1] et 50[2] montrent que la majeure partie du pigment se trouve adossée aux vaisseaux; il longe leurs parois et les entoure, en certains points, d'un cercle complet; comme on le voit dans la coupe de la figure 51[3].

Fig. 50.

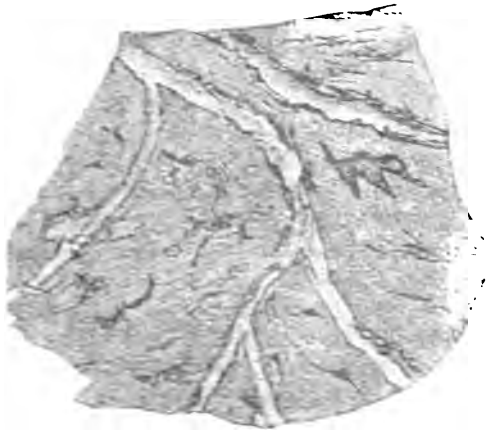

Fig. 51.

D'après les recherches de MM. Pope et Leber, le pigment est renfermé dans des cellules qui proviennent manifestement de la couche épithéliale; il ne s'agit évidemment pas d'une infiltration des parois vasculaires par du pigment (Bousseau), et si le pigment se trouve libre, comme dans le cas de M. Rudnew, on le rencontre adossé de préférence au côté du vaisseau qui fait face à la choroïde. Ce dernier auteur, ainsi que M. Junge, part de cette idée que l'infiltration pigmentaire doit nécessairement être précédée de la destruction des cellules épithéliales; pour nous, nous sommes plus porté à croire que l'infiltration s'opère par suite de la contractilité propre de la cellule et de son pouvoir migrateur. Comme le montre la figure 50 représentant la surface externe de la rétine, le plus grand nombre de ces cellules réparties dans toute l'épaisseur de cette membrane se trouve du côté externe (choroïdien) des troncs vasculaires. La distribution du pigment, affectant la forme si caractéristique des corpuscules osseux, tient à la fois au mode de distribution des cellules pigmentaires qui est en rapport avec le trajet des vaisseaux et de leurs embranchements, et à la

[1] Les figures 48 et 49 représentent la surface interne (dirigée vers le corps vitré) d'une retine atteinte de rétinite pigmentaire; on voit des masses pigmentaires ordinairement appliquées contre les parois des vaisseaux dont elles suivent le parcours; la rétine est atrophiée, les parois vasculaires épaissies, sclérosées, la couche des bâtonnets et des cônes n'existe plus, et des autres couches, il n'existe que des traces.

[2] La figure 50 représente un morceau de la rétine dont la surface tournée vers la membrane limitante externe est dirigée en haut.

[3] Coupe verticale d'une rétine atteinte de rétinite pigmentaire; v. section des vaisseaux bordés d'un pigment noir. Les fig. 48—51 ont été dessinées par M. Haase sur des pièces, provenant d'yeux enuclées par nous.

rétraction de la trame cellulaire du tissu nouveau. Le pigment affecte ici la même disposition que dans les cicatrices pigmentées et sa rétraction s'accuse davantage dans les points où existe le plus de tissu cellulaire nouveau, c'est-à-dire au voisinage des vaisseaux; c'est aussi en ce point que la transsudation séreuse s'est accusée le plus, et que les conditions se sont montrées le plus favorables à la migration des cellules.

Nous faisons observer ici que la pigmentation n'est, à nos yeux, qu'un fait secondaire devant toute son importance à la singularité d'aspect qu'elle donne au fond de l'œil. Ce qui constitue le point saillant de la maladie, c'est la disparition progressive et partielle des éléments nerveux (sensoriels), auxquels vient se substituer du tissu cellulaire.

Les changements morbides qu'on rencontre dans la choroïde consistent dans l'épaississement verruqueux de sa lame vitreuse, dans une agglomération de cellules incolores, rondes (lymphoïdes) ou ramifiées dans le stroma de la choroïde, fait qui n'a été observé, du reste, que dans un certain nombre de cas, et qui paraît faire défaut dans les cas typiques de rétinite pigmentaire; enfin, en dernier lieu, dans la présence de produits exsudatifs, soit entre la rétine et la choroïde, soit entre celle-ci et la sclérotique, produits qui unissent la membrane vasculaire d'une façon plus intime avec son entourage.

Dans le cas de M. Leber, il existait des taches jaunes blanchâtres, proéminentes, dans la région de l'ora serrata; à l'endroit de ces taches, la rétine adhérait fortement à la choroïde; ces taches provenaient de l'interposition d'un tissu composé de rares éléments de tissu cellulaire et de cellules à grumeaux graisseux; au-dessous de ces plaques, la choroïde révélait les signes non équivoques d'une irritation inflammatoire par la présence d'un nombre variable de petites cellules rondes ou triangulaires, par l'hyperplasie du tissu cellulaire autour des vaisseaux et par la présence d'un nombre disproportionné de cellules fusiformes incolores. Ce sont probablement ces changements choroïdiens que quelques auteurs (Moorex, Picard) ont signalés comme concomitants de la rétinite pigmentaire et qui donnent au fond de l'œil, dans ses parties les plus périphériques, un aspect fort peu différent de celui d'une choroïdite disséminée.

Habituellement la choroïde ne présente, à l'inspection à l'œil nu, aucun changement d'aspect, et les modifications de son stroma se bornent à une hyperplasie de ses cellules, autrement dit, à la présence d'un nombre disproportionné de cellules ramifiées, incolores.

Les figures 77 et 78, pl. XVII de l'atlas donnent mieux que toute description, une idée exacte de cette étrange maladie. Le pigment se montre sous forme de triangles ou de corpuscules osseux qui ont un rapport manifeste avec le parcours des vaisseaux recouverts en partie par le pigment.

La pigmentation progresse de la périphérie vers le pôle postérieur de l'œil, mais ce n'est qu'aux dernières périodes de la maladie qu'on voit de petites plaques de pigment se montrer sur la section du nerf.

La forme triangulaire des amas de pigment, qui tient à un dépôt des cellules pigmentaires près de la bifurcation d'un vaisseau, est de toutes la plus fréquente.

M. Mauthner a parfaitement raison d'insister pour faire remarquer que les formes bizarres qu'on rencontre si souvent près de l'équateur et qui, comme aspect, se rapprochent le plus des corpuscules osseux, ne sont en quelque sorte que fictives et produites par le tiraillement à travers le bord de la lentille employée pour l'image renversée; du reste, on peut le vérifier directement par l'examen à l'image droite.

Lorsque la maladie se présente sous sa forme typique, on voit, au fond de l'œil, un treillis noirâtre dont les mailles deviennent de plus en plus serrées vers la

périphérie et qui paraît en quelque sorte suspendu aux gros troncs vasculaires le long desquels surtout le pigment atteint les parties les plus périphériques du fond de l'œil.

Le nerf optique présente déjà, à une époque peu avancée de la maladie, un aspect très-caractéristique. Il montre une coloration terne; ses contours ont perdu de leur netteté, l'ensemble des vaisseaux centraux est en totalité faiblement rétréci. Ces changements d'aspect doivent attirer tout de suite l'attention de l'examinateur et lui faire explorer avec le plus grand soin possible la périphérie du fond de l'œil, où l'on ne voit souvent que pointer quelques petits dépôts triangulaires de pigment auprès des principales branches vasculaires. A une époque plus avancée le voile qui recouvre les contours de la papille et le rétrécissement des vaisseaux centraux se dessinent assez pour devenir un trait caractéristique de la maladie. Pourtant, ce n'est que dans les cas les plus anciens de rétinite pigmentaire que les vaisseaux disparaissent complètement pour la plupart, et que la papille, tout en conservant ses contours indécis, pâlit au point de simuler une atrophie complète du nerf.

Habituellement à cette période, les vaisseaux du stroma choroïdien sont mis à nu par suite de la disparation plus ou moins complète du pigment de la couche épithéliale; la conservation du calibre des vaisseaux choroïdiens, ainsi que de ceux du stroma lui-même, à une époque où la rétine est très-sensiblement atrophiée, plaide déjà en faveur de l'opinion qui tend à localiser de préférence la maladie dans cette dernière membrane.

L'épaississement considérable de la lame vitreuse de la choroïde peut s'observer parfois à l'ophthalmoscope; ainsi, nous avons vu, avec M. Otto Becker, un malade âgé de 46 ans, chez lequel tout le fond de l'œil, principalement la région équatoriale, semblait recouverte de vésicules transparentes autour desquelles le pigment épithélial était irrégulièrement disséminé.

Les complications qu'on rencontre du côté du corps vitré sont fort rares, si toutefois on fait abstraction de la couche qui avoisine la papille du nerf: M. Mooren parle de trois cas de trouble du corps vitré observés sur un nombre de 64 malades. Quoique le chiffre de nos observations aille bien au-delà de 100, nous n'avons pas rencontré un seul cas où le corps vitré fût le siège d'un trouble floconneux. Rappelons ici que dans les cas anciens de rétinite pigmentaire, surtout dans ceux qui sont compliqués d'une cataracte polaire postérieure, il est assez facile de se méprendre, car si le malade déplace brusquement son œil et que l'observateur s'adapte pour les couches antérieures du corps vitré, les taches pigmentaires de la rétine traversent rapidement avec des contours très-indécis, l'étendue du champ visuel, et donnent la même sensation que des flocons du corps vitré. Ce n'est qu'en s'adaptant successivement pour les différentes couches du corps vitré et en dernier lieu pour la rétine, qu'on peut se rendre compte de cette illusion.

La cataracte polaire postérieure à branches multiples qui s'écartent tout près du pôle et marchent vers l'équateur du cristallin a été signalée en premier lieu par M. Van Trigt comme accompagnant la rétinite pigmentaire. M. Mooren qui a étudié cette dernière maladie avec tant de fruit, l'a rencontrée 1 fois sur 4 (20 cas sur 82). Il est certain que cette opacité manque ordinairement chez les enfants, et que, le plus souvent, elle n'apparaît qu'après la trentaine.

Le champ visuel, ainsi que la pupille se montrent déjà, à cet âge, assez fortement rétrécis, et l'on comprend que cette opacité vienne augmenter considérablement les troubles de la vue. Nous avons eu occasion d'observer des personnes de 70 à 80 ans, atteintes de rétinite pigmentaire et nous nous sommes convaincu que cette cataracte polaire tout en augmentant sensiblement (ses branches croissant en

nombre et en épaisseur) n'a aucune tendance à devenir complète et surtout à envahir les couches corticales antérieures.

Extérieurement, les yeux atteints de rétinite pigmentaire ne présentent pas d'autres changements qu'une contraction marquée de la pupille qui persiste même à un faible éclairage. Parfois, la chambre antérieure paraît montrer une profondeur moindre, ce qu'on pourrait peut-être expliquer par la coïncidence plus fréquente de cette maladie avec certains états de réfraction (hypermétropie). Il nous a semblé que chez tous les enfants atteints d'une rétinite pigmentaire à marche rapide, et chez tous ceux qui étaient nés aveugles et qui présentaient cette maladie, on pouvait constater un certain degré de microphthalmos.

Le seul symptôme extérieur qu'on observe en examinant attentivement des personnes d'un certain âge atteintes de rétinite pigmentaire, c'est l'inquiétude de leur regard quand on les invite à fixer un objet. On les dirait véritablement atteintes d'un nystagmus oscillatoire par suite de la nécessité où les place leur champ visuel rétréci de tâtonner pour trouver l'objet, ou pour en voir successivement les différentes parties, s'il est volumineux.

Le symptôme le plus caractéristique qu'accusent les malades atteints de rétinite pigmentaire, c'est le rétrécissement concentrique et lentement progressif du champ visuel. Ce qui fait croire que le mal a porté surtout sur l'appareil sensoriel de la rétine, c'est qu'avec un rétrécissement des plus marqués du champ visuel, qui est, dans certains cas, réduit à une étroite ouverture centrale, l'acuité visuelle peut encore se montrer très-bonne. Ce n'est aussi que de cette façon qu'on peut s'expliquer comment il se développe exceptionnellement, dans le champ visuel, une lacune ayant la forme d'un anneau ou d'une zône, tandis que les parties centrales et périphériques demeurent libres.

A mesure que le rétrécissement du champ visuel grandit, il se manifeste une torpeur généralisée de la rétine qui se révèle par l'insensibilité à un faible degré d'éclairage naturel ou artificiel. Les malades se plaignent de plus en plus de *l'héméralopie*, ou, pour s'exprimer plus exactement, deviennent de plus en plus *nyctalopes*.

Il est extrêmement rare que cet état de torpeur de la rétine soit remplacé par une hyperesthésie rétinienne; que les malades, accusant une sensation de tension ou de pesanteur dans les yeux, ne puissent pas supporter un éclairage intense; que les verres bleus augmentent l'acuité de la vue, et que celle-ci et le champ visuel s'accroissent à la tombée de la nuit, comme dans le cas relaté par M. Haase [1]). Nous-même n'avons observé ce fait qu'une seule fois chez une jeune Américaine, cliente de M. Pope. Chez une autre dame, âgée de 45 ans, l'irritabilité de la rétine se traduisait par des phosphènes des plus pénibles.

L'*étiologie* de cette étrange affection présente quelques points dignes d'intérêt. Il est certain pour nous que la rétinite pigmentaire à forme typique peut avoir son évolution complète pendant la vie intrà-utérine. J'ai examiné, en 1865, un enfant de trois ans né aveugle et atteint d'une rétinite pigmentaire des plus caractérisées; j'ai depuis lors examiné deux jumeaux âgés de 6 ans et aveugles depuis leur naissance qui étaient nés de parents consanguins et présentaient une forme typique de rétinite pigmentaire. Ces enfants, d'une rare beauté, avaient en même temps un faible degré de microphthalmie. M. Leber dit savoir, par communication orale, que M. de Graefe a vu plusieurs familles où tous les enfants étaient nés aveugles. Le plus souvent, mais non pas toujours, les parents étaient consanguins; plusieurs de ces enfants ont pu être examinés à l'ophthalmoscope par M. Leber.

[1]) *Klinische Monatsblätter;* t. V, p. 228.

M. de Graefe a été le premier à signaler l'influence de l'hérédité sur l'apparition de la rétinite pigmentaire, et la coïncidence de cette triste maladie avec la surdi-mutité et l'idiotisme. Ce fait une fois connu et sachant que ces diverses infirmités se rencontrent souvent chez des enfants issus de mariages consanguins, M. Liebreich a insisté sur la fréquence de cette dernière étiologie pour la rétinite pigmentaire. Notre propre expérience nous a appris que sur trois cas, une fois au plus, cette prédisposition peut être invoquée et non pas dans 40 et 50 °/₀ des cas, comme on a voulu le faire croire.

On a depuis trouvé des vices de conformation chez des malades atteints de rétinite pigmentaire. Ainsi, des doigts supplémentaires ont été signalés chez ces sujets par MM. Höring, Stoër et nous-même. M. Mauthner [1]) cite un cas d'arrêt de développement du bras et de la main droite. Il paraît que MM. Lawrence et Moon ont recueilli des observations analogues.

Tout recemment, MM. Manhardt et Galezowski ont appelé l'attention sur le développement de la rétinite pigmentaire sous l'influence de la syphilis héréditaire. A notre avis, c'est là un de ces points d'étiologie qu'il ne sera jamais possible d'éclaircir d'une façon rigoureuse, et qui met les partisans de cet opinion à l'abri d'une réfutation catégorique, car il est aussi difficile de prouver que l'un ou l'autre des parents a eu la syphilis, que de prouver qu'ils ne l'ont pas eue. Au reste, combien devrait être plus fréquente encore la rétinite pigmentaire, si l'idée de son origine syphilitique était réellement fondée.

Il ne paraît pas bien avéré que certains états de réfraction se rencontrent plutôt que d'autres dans la rétinite pigmentaire. Si la myopie a été particulièrement signalée chez certains individus, c'est parce que les inconvénients qu'entraîne à sa suite cet état de réfraction se font sentir bien plus péniblement encore chez les personnes dont le champ visuel est considérablement rétréci par l'effet de la maladie en question.

La rétinite pigmentaire se rencontre presque constamment sur les deux yeux à la fois, et la marche qu'elle suit ne diffère pas sensiblement de l'un à l'autre. Il n'existe dans toute la littérature qu'un cas unique de rétinite unilatérale relaté par M. Petraglia [2]). Nous-même avons eu l'occasion d'observer tout récemment un cas de rétinite pigmentaire congénitale complète et unilatérale. Vu l'importance du cas, nous nous croyons autorisé à le rapporter en note [3]).

[1]) *Lehrbuch der Ophthalmoscopie;* p. 386.

[2]) *Klinische Monatsblätter;* t. III, p. 144.

[3]) Mademoiselle Chiquet, âgée de 15 ans, est conduite à la Clinique le 3 Janvier 1870, pour un strabisme externe de l'œil gauche (*dér.* = 2 mm.). Sur cet œil, la fonction est réduite à une très-faible perception lumineuse. L'œil droit présente $M = \frac{1}{4}$, $S = \frac{2}{3}$.

A l'examen ophthalmoscopique, on trouve les milieux de l'œil gauche parfaitement transparents, mais le fond de l'œil montre les caractères les mieux accusés d'une rétinite pigmentaire, avec nuage péri-papillaire, amincissement des vaisseaux centraux et pigmentation qui va croissant du centre vers la périphérie. Le seul endroit du fond de l'œil où fassent défaut les dépôts de pigment ayant la forme triangulaire des corpuscules osseux ou celle de petits anneaux, c'est la macula et son proche voisinage. La couche épithéliale manquait dans toute l'étendue du fond de l'œil et le réseau des gros troncs choroïdiens était mis à jour. Il n'existait aucune altération du stroma choroïdien pouvant permettre de confondre le cas actuel avec une choroïdite. La réfraction de l'œil malade différait peu de celle de l'autre. L'ophthalmoscope ne révélait à droite qu'un léger staphylôme postérieur et même après instillation d'atropine, les parties les plus périphériques du fond de l'œil ne présentaient aucune trace de pigmentation morbide; du reste, de ce côté droit, le champ visuel était tout-à-fait normal. D'après les renseignements des parents, l'enfant n'a jamais paru se servir de l'œil gauche depuis l'âge de trois ans au moins, et rien ne leur fait croire qu'elle s'en soit servie avant cette époque.

Nous pensons que toute rétinite pigmentaire à forme typique est congénitale, mais cette variété qui affecte une marche lente (se terminant à l'âge de 45 à 50 ans par une cécité complète) ne se montre guère compliquée d'arrêt de développement, de vices de conformation et de pauvreté d'intelligence. Nous ne pouvons nous empêcher de croire que chez les enfants qui se présentent avec une rétinite à marche rapide et de l'idiotisme, des changements semblables au moins pour ce qui est des altérations vasculaires, se sont développés et continuent à se développer dans les centres nerveux.

Rien ne peut sensiblement modifier la marche toujours croissante de cette maladie; ce qui paraît jusqu'à ce jour le plus propre à la ralentir, c'est un traitement fortifiant par le fer et l'hydrothérapie.

Nous signalerons en terminant un fait tout à fait exceptionnel de pigmentation de la rétine représenté fig. 76, pl. XVI, et que MM. Mauthner et Ed. de Jaeger désignent sous le nom de développement atypique de pigment dans la rétine.

L'observation qui accompagne le dessin nous dispense de tout commentaire qu'il nous serait, au reste, difficile de donner. On aurait pu croire à une altération congénitale si le pigment ne s'était pas, en quelque sorte, développé sous les yeux des observateurs.

I. EMBOLIES DES VAISSEAUX DE LA RÉTINE ET DU NERF OPTIQUE.

(INFARCTUS DE LA RÉTINE.)

Notre illustre maître, M. Virchow [1]), à qui nous devons tant de précieuses recherches sur l'embolie et la thrombose, avait depuis longtemps démontré que des embolies se produisaient dans les artères de l'œil; plus tard, ce même fait fut confirmé en particulier pour les capillaires de la rétine par M. Cohn [2]).

L'idée prédominante de Virchow, c'était que ces embolies, dans l'œil comme ailleurs, devaient être le point de départ d'inflammations graves et qu'elles viendraient expliquer les complications métastatiques qu'on observe, du côté de l'œil, dans les maladies putrides, la fièvre puerpérale, la pyohémie en particulier; déjà, en 1854, il avait annoncé la possibilité de voir, au moyen de l'ophthalmoscope, des embolies sur le vivant; mais, jusqu'à nos jours, cette prévision ne s'est réalisée que dans trois cas. M. Saemisch [3]) est le premier qui ait vu une embolie dans une des branches de l'artère centrale; après lui, MM. Hirschmann [4]) et Knapp [5]) ont publié, chacun de leur côté, des cas analogues. Dans ces trois cas, dont le dernier se compliquait d'un véritable infarctus rétinien, on pouvait, en réalité, avec le miroir, déterminer le siège de l'embolus.

Il n'en a pas été de même pour la première observation d'embolie de l'artère centrale de la rétine que M. de Graefe [6]) a publiée en 1859, ainsi que pour les

[1]) *Archiv f. path. Anatomie;* t. IX, p. 307 et t. X, p. 177 (*Gesammelte Abhandlungen;* Francf. 1859, p. 539 et 711).

[2]) *Klinik der embolischen Gefässkrankheiten;* 1860, p. 411.

[3]) *Klinische Monatsblätter;* t. IV, p. 32.

[4]) Ibidem, p. 37.

[5]) *Archiv für Augen- u. Ohrenheilkunde;* t. I, p. 29.

[6]) *Archiv für Ophthalm.;* Bd. V, 1, p. 136.

observations assez nombreuses [1]) — une trentaine à peu près, — qui ont été recueillies depuis. En effet, la précision du diagnostic, qui dans la plupart des cas a été fait par induction, laisse beaucoup à désirer; car, non-seulement on est en droit de se demander s'il faut absolument ranger toutes ces observations dans le cadre des embolies, mais en outre, cette question étant écartée, on se trouve sérieusement embarrassé lorsqu'il s'agit de préciser le siège de l'embolus.

Fig. 52.

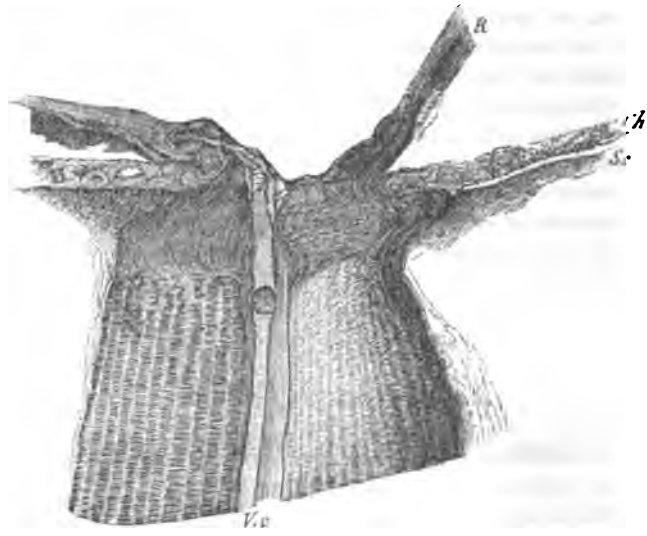

Pour ce qui est du premier cas relaté par M. de Graefe, M. Schweigger [2]) a eu la bonne fortune de recueillir la pièce anatomique qui nous montre (fig. 52) un embolus arrêté dans l'artère centrale dont il obture complètement le passage; mais une semblable confirmation du diagnostic n'a guère été possible dans les cas publiés ultérieurement [3]).

Ce qui a mis tant de confusion dans l'interprétation des divers cas relatés après la première publication de de Graefe, c'est la diversité des images opthalmoscopiques qu'on observait, et l'irrégularité de la marche qu'affectait la maladie; mais, en outre, l'idée du rétablissement d'un courant collatéral, à laquelle venaient en aide les expériences pratiquées sur les animaux et les données anatomiques, devait aussi nécessairement influer sur l'interprétation des symptômes variés que présentaient ces différents cas.

[1]) Voici les observations publiées depuis le premier cas d'embolie relaté par de Graefe: Blessig (*Archiv f. Ophthalmologie;* VIII, 1, p. 216); Schneller (ibidem, p. 271); Liebreich (*Deutsche Klinik;* Nr. 50, 1861; *Ann. d'Ocul.;* t. XLVII, p. 119 et *Atlas d'Ophthalmoscopie;* p. VIII, fig. 4 et 5); Just (*Klinische Monatsblätter;* t. I, p. 265); Fano (*Gazette des Hôp.;* 1864, p. 482); Martin (*Atlas d'ophthalmoscopie*, p. 20); Pagenstecher (*Klinische Beobachtungen;* H. 2, p. 27); Hutchinson (*Ophthalm. Hosp. Rep.;* IV, p. 238); Steffan (*Archiv f. Ophthalm.;* XII, 1, p. 34); Schirmer (*Klinische Monatsblätter;* t. VI, p. 38); Knapp (*Archiv f. Ophthalmol.*; XIV, 1, p. 207; *New-York Med. Journ.* Mars 1869, et *Archiv f. Augen- u. Ohrenheilkunde;* t. I, p. 29); Mauthner (*Lehrbuch d. Ophthalmoscopie;* p. 342); Quaglino (*Ophthalmic Review;* Nr. 9, p. 1); Saemisch (*Klin. Monatsb.;* t. III, p. 32); Hirschmann (ibidem, p. 37); Landsberg (*Archiv f. Ophthalm.;* XV, 1, p. 214); Hock (*Wien. med. Presse;* N°. 44, 1869); Speer (*Americ. Journal,* Oct. 1869, p. 356); Wecker (*Gaz. heb.;* Nr. 19, 1868).

[2]) *Vorlesungen über den Gebrauch des Augenspiegels;* Berlin 1864, p. 140.

[3]) M. Sichel fils doit publier dans les Archives de Physiologie (fascicule IV, 1870) une observation d'embolie avec les détails de l'autopsie pratiquée 36 heures après la mort. Notre ami a eu l'obligeance de nous communiquer, en l'accompagnant d'une esquisse, cette observation dont nous extrayons les lignes suivantes: Mme B. âgée de 58 ans, se présente le 2 Juillet 1868, se plaignant d'avoir, la veille au soir et par suite d'une très-vive frayeur, perdu subitement la vue de l'œil gauche. L'examen ophthalmoscopique ne montre que quelques hémorrhagies rétiniennes éparses dont une plus large occupe la macula.

On sait que la rétine ne reçoit pas ses matériaux de nutrition exclusivement par l'intermédiaire des vaisseaux centraux, mais que les vaisseaux ciliaires postérieurs courts y contribuent pour leur part (voy. p. 54, fig. 11 et 12) dans la région péripapillaire et dans celle de la vision distincte, tout au moins. De plus, les couches les plus voisines de la choroïde, autrement dit, l'appareil qui sert essentiellement à l'impression lumineuse participent probablement à la nutrition des couches internes de la choroïde par voie d'exosmose. Jusqu'à aujourd'hui, il n'est nullement démontré que les vaisseaux rétiniens arrivés à l'ora serrata, communiquent en ce point avec ceux de la choroïde, et que, la circulation étant interrompue dans les vaisseaux centraux, un courant collatéral puisse s'établir en allant de la périphérie vers le centre, comme M. Kugel [1]) l'a observé dans ses expériences.

L'établissement d'un courant collatéral se ferait, suivant Leber [2]), par les vaisseaux ciliaires postérieurs courts, à la faveur du cercle de Haller, et expliquerait, dans les expériences de M. Rosow [3]), le retour rapide de la circulation dans les vaisseaux centraux, à la suite d'une section du nerf pratiquée tout près de son insertion oculaire.

Rien du côté de la papille. La vue se rétablit dans les parties excentriques du champ visuel et gagne peu à peu au point de permettre la lecture du N°. 17 de Jaeger. Vers le 10 Novembre 1868, la vue baisse de nouveau rapidement. Le miroir montre l'artère centrale vide de sang et remplacée par un cordon blanchâtre contenant çà et là encore de petits coagulums. Ses différentes branches sont vides jusqu'à la distance de 2 à 3 diamètres papillaires; de là, les fins rameaux augmentent d'épaisseur vers la périphérie. Les veines sont dilatées sur la papille même, mais elles présentent leur diamètre habituel sur le restant du fond de l'œil. L'hémorrhagie a en partie disparu sur la macula et on remarque, dans cette région, une série de petites plaques blanchâtres ainsi qu'une infiltration considérable de la rétine. — Diagnostic: Obstruction complète de l'artère centrale, insuffisance auriculo-ventriculaire. La malade succombe avec des symptômes cérébraux le 29 Août 1869. L'autopsie permet de constater de nombreux foyers hémorrhagiques dans la pulpe cérébrale, la dégénérescence graisseuse des artères postérieures du cerveau et quelques foyers de ramollissement; elle montre aussi la lésion cardiaque sus-mentionnée. L'œil et le nerf, durcis dans la solution de Müller ne sont examinés que le 30 Janvier 1870. Un vaste caillot siège dans l'artère centrale gauche (fig. 53, E), à 3 mm. de distance de l'entrée scléroticale du nerf; il a 5 mm. de longueur et adhère aux parois de l'artère qu'il dilate dans sa partie moyenne. En cet endroit, la veine est complètement oblitérée; l'esquisse ci-jointe (fig. 53) représente une coupe pratiquée à travers la partie moyenne du caillot. „On y voit l'artère dilatée, reconnaissable à ses trois tuniques (fig. 53 A) section du nerf; B) tunique externe; C) tunique moyenne; D) tunique interne). Toute la lumière est occupée par un amas de granulations arrondies. On observe deux parties distinctes dans le caillot, une centrale et une périphérique. A ce niveau, il est impossible de trouver trace de la veine. Dans des coupes faites en arrière et en avant de celle ci-dessus représentée, on retrouve la veine considérablement rétrécie, mais néanmoins perméable. Sur la rétine, on reconnaît les particularités signalées par l'ophthalmoscope".

Fig. 53.

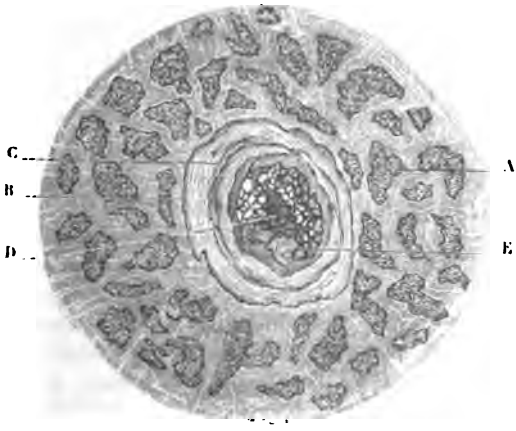

[1]) *Archiv für Ophthalmologie;* Bd. IX, 3, p. 129.

[2]) Ibidem, Bd. IX, 1, p. 1.

[3]) *Sitzb. der k. Akad. der Wissenschaften zu St. Petersburg;* t. XLIX et L (14 Avril 1864).

Il paraît tout-à-fait naturel qu'on ait voulu expliquer la diversité constatée dans la symptomatologie et la marche des cas d'embolie observés jusqu'ici, par la diversité du siège de l'embolus; qu'on ait cru, dans des cas où, en l'absence de tout rétablissement d'un courant collatéral, l'atrophie était rapidement survenue, qu'il s'agissait d'une embolie de l'artère ophthalmique ayant obturé à la fois l'artère centrale et un nombre variable d'artères ciliaires postérieures courtes (Steffan). Mais depuis, on s'est énergiquement prononcé contre cette interprétation que nous avions nous-même adoptée dans la seconde édition de notre traité général.

L'objection principale formulée par M. Mauthner [1]) contre M. Steffan [2]), c'est que, dans un certain nombre de cas relatés par ce dernier, il est manifestement prouvé que la circulation choroïdienne persistait. A ce raisonnement M. Knapp [3]) ajoute que si une pareille interruption dans la circulation survenait brusquement, il devrait nécessairement en résulter, pour la choroïde et le corps vitré, des troubles nutritifs autrement sérieux que ceux qui ont été observés dans les cas d'embolie connus jusqu'à présent. Evidemment les troubles nutritifs seront proportionnés au nombre des artères ciliaires postérieures courtes obstruées par l'embolus, dont le siège, variable, sera constamment en rapport avec les effets produits par l'obstruction dans la nutrition des membranes profondes. Mais ne faut-il pas se demander encore si les raisonnements de MM. Mauthner et Knapp sont suffisants pour faire rejeter l'idée d'une embolie complète ou incomplète de l'artère ophthalmique.

En effet, comment expliquer le manque absolu du rétablissement d'un courant collatéral dans les cas où l'on veut forcément localiser l'embolus dans l'artère centrale? M. Knapp répond à cet argument que, comme pour d'autres parties du corps un pareil courant ne s'établit pas de toute nécessité, alors même que les conditions anatomiques sont aussi favorables que dans la rétine; qu'on ne peut pas fixer un terme exact à l'établissement de ce courant et qu'enfin, l'interruption même très-courte de la circulation dans une membrane aussi délicate peut y produire des désordres si graves que le retour du sang par une voie collatérale ne soit pas nécessairement suivi d'un retour de la fonction. Donc, tant que des occasions aussi favorables que celles rencontrée par MM. Schweigger et Sichel ne se seront pas présentées en plus grand nombre et n'auront pas permis de constater, à la nécropsie, le degré de fréquence des divers emplacements de l'embolus et d'établir la corrélation de leur siège avec la symptomatologie, les raisonnements purement théoriques ne sauraient conduire à une solution satisfaisante de la question; mais, jusqu'à nouvel ordre, il nous paraît, permis d'admettre que:

1° Dans un cas d'embolie de l'artère centrale, les dispositions anatomiques sont telles qu'on peut compter, au bout d'un laps de temps variable, sur le rétablissement d'un courant collatéral et sur le retour plus ou moins parfait de la fonction [4]);

2° On est en droit de supposer, dans les cas où se produit rapidement une atrophie de la papille optique, sans que le moindre signe du rétablissement d'un courant collatéral se fasse remarquer, que l'interruption de la circulation est due à un embolus siégent dans l'artère ophthalmique et ayant obturé un nombre variable d'artères ciliaires postérieures courtes.

Nous regardons comme très-rationnel de rattacher la diversité des symptômes qui se sont montrés, dans les cas observés, à la diversité du siège de l'embolus et

[1]) *Lehrbuch der Ophthalmoscopie*; p. 346.
[2]) *Archiv für Ophthalmologie*; Bd. XII, 1, p. 34.
[3]) Loc. cit., p. 36 et 37.
[4]) L'observation de M. Schweigger prouve déjà que, dans un cas simple d'embolus de l'artère centrale, le retour de la circulation n'a pas nécessairement lieu; la cécité resta dans ce cas définitive pendant les dix-huit mois qui s'écoulèrent avant la mort.

aux difficultés plus ou moins sérieuses qui s'opposent au rétablissement de la circulation collatérale; dans tous les cas, nous aimons mieux accepter cette explication que de rejeter complètement un certain nombre ou même la totalité des observations d'embolie, pour les ranger dans un cadre tout différent de maladies, les neurites rétro-bulbaires (DE GRAEFE [1]) STELLWAG DE CARION [2]), classification à laquelle toute base anatomique fait absolument défaut.

L'image ophthalmoscopique de l'embolie rétinienne varie beaucoup suivant l'espace de temps qui s'est écoulé entre l'obstruction de l'artère et la présentation du malade. Si l'examen a lieu très-peu de temps après l'apparition de la cécité soudaine, les changements opérés dans le fond de l'œil se bornent exclusivement à l'appareil circulatoire; la papille est pâle, mais transparente; les artères sont filiformes, quelques-unes même peuvent être exsangues, mais dans la plupart des cas, l'arbre artériel charrie encore, dans tous ses embranchements, une faible colonne sanguine. Les veines, très-amincies près de leur point d'émergence, s'élargissent vers la périphérie, attendu que le sang a été chassé par les contractions de la paroi veineuse dans les veines de l'orbite au moment où se produisait l'obstacle à la circulation, et que le sang déversé par les capillaires trouvait déjà des parois plus ou moins atoniques qui en ont probablement déterminé la coagulation partielle.

L'extrême amincissement de tous les vaisseaux de la papille, qui, elle-même, présente une pâleur accusée bien différente de la pâleur de l'atrophie, constitue le caractère fondamental de l'embolie.

Pour ceux qui n'ont pas encore observé plusieurs cas d'embolie, il est important de noter, que contrairement à ce qui existait dans la première observation de M. DE GRAEFE, toutes les branches artérielles ne paraissent pas vides; habituellement, ce n'est qu'une des principales branches ascendantes ou descendantes qui est fortement revenue sur elle-même et parfois transformée en un filet blanchâtre. Signalons de suite un symptôme sur lequel M. KNAPP a attiré l'attention, et qui consiste en ce que, peu de temps après la production de l'embolie, il est impossible, au moyen de la pression du doigt, de faire apparaître le pouls artériel. Si le pouls n'apparaît pas encore, plusieurs jours après l'accident, sous la pression du doigt, M. KNAPP veut alors en conclure que la circulation ne s'est rétablie, ni par l'artère obstruée, ni par un courant collatéral.

Evidemment, cette simple expérience ne permet pas de tirer des conclusions aussi absolues, car si, à la suite d'une embolie incomplète ou par le fait d'un courant collatéral trop faible, une petite quantité de sang ne pénètre dans l'œil qu'avec peine et en écartant faiblement les parois artérielles revenues sur elles-mêmes, alors la pression du doigt et l'augmentation de la tension intrà-oculaire qui en est la conséquence auront simplement pour effet d'empêcher l'entrée de cette faible ondée sanguine. Les parois des artères restent appliquées l'une à l'autre pendant la pression, et la propulsion de cette minime quantité de sang sous l'influence de la systole n'arrive pas à les écarter dans les points où l'augmentation de la pression s'exerce sur elles. A notre avis, de l'apparition du pouls artériel sous la pression du doigt, il est donc parfaitement juste de conclure à la persistance ou au rétablissement de la circulation dans l'artère centrale; mais, de l'absence de cette pulsation, on ne sera pas autorisé à tirer la conclusion inverse.

Avant que des troubles nutritifs, résultats nécessaires des troubles circulatoires, apparaissent dans la rétine en portant atteinte à sa transparence, on peut observer un mouvement ondulatoire dans les portions périphériques des veines. Celles-ci, tout en augmentant progressivement d'épaisseur vers la périphérie, montrent

[1]) *Archiv für Ophthalmologie;* Bd. XII, 2, p. 143.
[2]) *Ophthalmologie;* p. 791 et 792.

habituellement une dilatation irrégulière, des parties amincies alternant avec des portions dilatées. En fixant l'attention sur ces points, on verra un mouvement ondulatoire s'établir et les parties dilatées faire place à des parties amincies. Ces ondulations ne se propagent pas jusque vers la papille, mais elles en restent éloignées ordinairement de la distance de deux ou trois diamètres papillaires. Il s'agit ici, très-probablement, d'un phénomène qui se rattache au rétablissement d'un courant collatéral et non d'un phénomène qui se rapporterait, d'après M. Knapp, à la respiration et qui devrait disparaître par la suspension momentanée de cette fonction, lorsqu'on invite le malade à retenir son haleine.

Habituellement, quelques jours après l'accident, la rétine perd déjà de sa transparence, un nuage grisâtre couvre la papille et son voisinage (voy. fig. 70, pl. XV), se propageant surtout le long des troncs vasculaires, et se concentrant autour de la papille et de la macula. On voit, au début, à l'image droite, que ce trouble nuageux tient à une accentutation plus marquée des fibres nerveuses, mais cette striation se perd bientôt dans un trouble uniforme qui disparaît insensiblement vers la périphérie, laissant, dans la majorité des cas, les parties équatoriales complètement intègres. Le changement le plus remarquable qui se montre alors dans le fond de l'œil, est la modification de la macula, qui apparaît sous la forme d'une tache rouge sang, simulant à s'y méprendre une hémorrhagie. Le nuage qui s'est concentré autour d'elle ressemble à un anneau gris-blanchâtre où l'on peut parfois reconnaître un grand nombre de petits points ou de plaques blanchâtres. Nous partageons l'opinion de M. Knapp et nous pensons qu'il s'agit ici d'un effet de contraste; qu'en prenant cette tache pour un épanchement de sang, on est tombé dans une erreur d'autant plus facile à commettre, qu'on voit souvent de fines branches vasculaires se ramifier dans l'anneau grisâtre qui entoure la macula et aboutir à la tache rouge sang. Mais il ne faut pas oublier qu'on observe encore ces phénomènes de contraste dans d'autres rétinites, qu'on a remarqué, dans les diverses observations, une gradation sensible dans l'augmentation de la teinte de la macula, et qu'il existe même des cas où la macula n'a pas présenté d'altération appréciable.

Du reste, des hémorrhagies peuvent se produire et ont été observées dans des cas d'embolie; on les a vues sur la papille même, près de son bord, entre ce bord et la macula, et enfin vers la périphérie. Il n'y a donc pas lieu de s'étonner que dans les mêmes circonstances un épanchement puisse, par hasard, se localiser exclusivement sur la macula.

L'image ophthalmoscopique change sensiblement six ou huit semaines après le début de la maladie, et l'aspect en est variable suivant que la circulation s'est oui ou non rétablie. Dans le premier cas, les artères augmentent de calibre, le trouble de la rétine se dissipe sans laisser ordinairement aucune trace autour de la macula, et les seuls symptômes auxquels on puisse reconnaître la nature de la maladie se bornent à une pâleur généralisée du tissu transparent de la papille et à une amincissement uniformément réparti de toute l'étendue du système artériel de la rétine.

Un retour plus ou moins complet de la vision peut concorder avec ces changements ophthalmoscopiques; mais le rétrécissement concentrique du champ visuel dénote que la périphérie de la rétine n'est pas sortie de la torpeur dans laquelle l'avait plongée l'interruption brusque de la circulation artérielle.

Dans la majorité des cas, la maladie ne prend pas cette allure; au contraire, on voit se développer progressivement une atrophie du nerf et de la rétine. Les artères qui, peu de jours après la production de l'embolie, semblaient encore remplies d'une certaine quantité de sang, se rétrécissent de la périphérie vers leur point d'émergence; par suite de l'épaississement de la membrane adventice, des artères

extrêmement minces, situées près de la papille, paraissent bordées de deux lignes blanches, qui, sur les principaux troncs artériels se réunissent vers la périphérie et se laissent encore poursuivre, à quelque distance, sous la forme d'un filet blanchâtre.

A mesure que la papille pâlit et s'excave, la rétine gagne en transparence; mais tandis qu'à l'entour de la papille cette transparence devient parfaite après quelque temps, la macula et son voisinage montrent des altérations bien plus persistantes. Celles-ci se présentent, pendant longtemps, sous l'aspect d'une tache jaunâtre entourée d'un pointillé extrêmement brillant qui serait dû, suivant M. Mauthner, à la présence de cristaux de cholestérine; mais à la longue, ces altérations elles-mêmes tendent à se dissiper et l'atrophie de la rétine s'annonce surtout par une disparition presque complète de son système artériel.

L'image ophthalmoscopique présente un tout autre aspect dans les cas de MM. Saemisch, Hirschmann et Knapp, dans lesquels l'embolie s'est faite sur le trajet rétinien d'une branche de l'artère centrale. Le trouble de la rétine n'occupe ici qu'une portion de la membrane nerveuse qui est circonscrite et qui correspond exactement à l'étendue dans laquelle se distribuait la branche artérielle.

M. Steffan et après lui M. Mauthner ont voulu révoquer en doute l'interprétation par embolie de l'observation de M. Saemisch, attendu que, disaient-ils, le vaisseau s'était transformé, à partir du siège de l'embolus, en un filet blanchâtre et qu'un aspect de ce genre ne pouvait s'expliquer que par la périvasculitis avec thrombose consécutive. J'ai déjà eu occasion dans la deuxième édition de mon traité, de réfuter cette manière de voir, attendu qu'un vaisseau qui se vide de sang, et cela surtout dans une rétine opaque, peut avoir des parois très visibles sans que celles-ci aient passé préalablement par une transformation morbide. M. Knapp se rallie à cette manière de voir et dit que dans le cas ou l'artère ne redevient plus perméable, ses parois reviennent sur elles mêmes, et qu'étant composées d'un tissu essentiellement peu vasculaire, elles prennent une teinte blanchâtre. Mais, abstraction faite de ces raisons, la plupart des auteurs, et entr'autres M. Mauthner, se sont-ils jamais refusés à admettre que, instantanément après la production d'une embolie, les artères peuvent se transformer en partie ou en totalité en filets blanchâtres et n'y a-t-il pas alors inconséquence à vouloir faire une restriction pour les cas d'embolie partielle?

On pourrait invoquer beaucoup d'autres raisons contre l'existence d'une rétinite circonscrite dans les cas de MM. Saemisch, Hirschmann et Knapp; d'abord, le début soudain du mal, puis, l'abolition du champ visuel dans une portion plus ou moins restreinte, correspondant exactement à la portion de la rétine dont le tronc nourricier se trouvait obstrué; en outre, la localisation exacte des troubles nutritifs dans cette même portion de la membrane nerveuse.

L'observation de M. Knapp vient encore à l'appui de ce fait particulier, à savoir que l'embolie d'une branche artérielle de la rétine peut se compliquer de véritables apoplexies, de nombreux infarctus siégeant dans la membrane [1]). Ces épanchements étaient exactement localisés dans la région de la rétine où se distribuait la branche obstruée; leur présence s'expliquerait, suivant M. Knapp, par des altérations de nutrition de la paroi des veines qui seraient suivies d'un ramollissement par gangrène et permettraient l'extravasation du sang stagnant. Ce qui doit nécessaire-

[1]) Nous avons observé dans ces derniers temps un cas tout-à-fait analogue à celui de M. Knapp. Ce qui le caractérisait tout particulièrement, c'est que la moitié de la papille correspondante à la branche de l'artère obstruée s'était recouverte d'un grand nombre de très-fins vaisseaux; nous avons cru devoir rattacher cette vascularisation à l'établissement d'un courant collatéral par l'intermédiaire du cercle de Haller.

ment surprendre, c'est qu'on ne s'explique pas suffisamment pour quelle raison de pareilles hémorrhagies ne se sont pas produites dans d'autres cas d'embolie partielle ou totale des vaisseaux de la rétine.

Dans la plupart des observations d'embolie, la cécité est survenue brusquement, et ne s'est révélée parfois qu'au réveil du malade; qui presque toujours est resté définitivement aveugle de l'œil atteint. Mais une remarque singulière a été faite par plusieurs malades; ils auraient éprouvé une sorte d'aura dans l'œil qui allait être frappé de cécité, ou bien ils ont accusé cette même aura quelque temps après, pour l'œil resté sain. La vue s'obscurcit alors pendant quelques instants et revient aussitôt après à son état normal [1]).

Dans un grand nombre d'observations publiées jusqu'à présent, les malades présentaient des affections cardiaques qui pouvaient, jusqu'à un certain point, indiquer la provenance de l'embolus, et annoncer une prédisposition à la production d'embolies. On connaît même une observation dans laquelle très-peu de temps après l'embolie rétinienne, il en survint une autre d'une conséquence plus grave et qui fut suivie d'hémiplégie complète [2]).

Si l'affection cardiaque faisait défaut, nous ne pensons pas, comme notre estimé confrère, M. Mauthner, qu'il faille déclarer sans hésitation qu'il doit exister, en un point du système vasculaire artériel, un processus morbide devant amener la production d'un embolus. Nous pensons qu'en l'absence d'une affection cardiaque, il faut accorder une grande importance aux données ophthalmoscopiques et cliniques pour ne pas confondre un cas de rétinite ou de neurite survenues instantanément avec un cas d'embolie.

Du reste, la marche de la maladie nous fournit des données assez concluantes pour établir le diagnostic. Il n'y a guère que l'embolie des vaisseaux du nerf optique qui puisse déterminer une cécité instantanée et définitive, suivie de symptômes inflammatoires faibles et passagers du côté de la rétine et d'une atrophie à marche extrêmement rapide de la papille du nerf. Cette atrophie a encore pour caractère distinctif l'amincissement du système des vaisseaux centraux (allant jus-

[1]) Le cas le plus singulier qu'il nous a été donné d'observer est celui d'un gentilhomme des environs de Nantes, âgé de 36 ans, que notre regretté confrère M. Calloch nous avait adressé en nous demandant si une rétinite, de nature probablement syphilitique, pouvait se développer instantanément comme chez son malade, et entraîner une absence de toute perception lumineuse; voici ce que le malade racontait: „Il m'est arrivé plusieurs fois, avant d'avoir perdu complètement la vue sur mon œil gauche, de voir dans la soirée s'obscurcir brusquement ma vue de ce côté; en me frottant l'œil et les parties voisines pendant quelques instants, j'ai vu la vision redevenir peu à peu ce qu'elle était auparavant; j'ai toujours eu peur que pareille chose me survînt pendant le sommeil, et que, ne pouvant user de mon massage habituel, cette cécité restât définitive. C'est là ce qui m'est arrivé il y a dix jours, quand, à mon réveil, je me suis trouvé complètement aveugle de l'œil gauche". L'image ophthalmoscopique caractérisée par les changements particuliers de la macula, l'amincissement généralisé des artères et la pâleur de la papille, ainsi que par le nuage péripapillaire, ne me laissaient pas douter que cette cécité brusque n'eût pour cause une embolie, quoique, du côté du cœur, aucun phénomène bien significatif ne pût m'indiquer l'origine de l'embolus. Le malade fut renvoyé à notre confrère de Nantes avec le diagnostic d'une embolie et le pronostic fâcheux d'une atrophie qui devait être aussi rapide que définitive. Trois mois après, je revis le malade portant une lettre de son médecin qui s'était complètement rallié à mon opinion. L'œil gauche montrait une atrophie déjà très accusée de la papille, la rétine s'était éclaircie, la macula avait perdu sa teinte rouge et son anneau blanchâtre; les artères, devenues filiformes, ne pouvaient être pour suivies au-delà de la papille, qu'à une distance tout au plus égale à trois ou quatre fois son diamètre. Les veines aussi étaient extrêmement minces. Aucune perception lumineuse n'était revenue de ce côté.

[2]) Voyez l'observation recueillie à l'institut ophthalmique de M. Pagenstecher et publiée par M. Landsberg (*Arch. f. Ophthalm.*; XV, 1, p. 214).

qu'à la disparition complète d'une portion de l'arbre artériel) qui se montre à une époque très-rapprochée du début de l'atrophie, tandis que dans les atrophies simples ou consécutives aux neurites, cette pauvreté en vaisseaux ne s'observe habituellement qu'après un nombre d'années plus ou moins considérable.

La nosologie de cette affection contre laquelle tous les traitements employés jusqu'à ce jour ont été sans résultat, mais qu'on peut prévenir jusqu'à un certain point au moyen de l'hygiène conseillée aux malades qui semblent prédisposés ou qui ont déjà un œil atteint, aurait beaucoup gagné en exactitude si les auteurs avaient pris soin, autant que les conditions d'observation pouvaient le permettre, de faire connaître l'époque à laquelle l'atrophie avait apparu et à quel moment elle était devenue complète, ainsi que les complications qui sont survenues ultérieurement dans la santé de leurs malades.

K. DÉCOLLEMENT DE LA RÉTINE.

Nous pouvons, d'après le mode d'évolution, admettre trois groupes principaux de décollements qui sont: les décollements par *distension*, par *soulèvement* et par *attraction*.

1°. Le décollement par *distension* s'observe surtout sur des yeux atteints de choroïdite ectatique (sclérectasie). On arrivera probablement un jour à prouver que toutes les inflammations de l'œil compliquées d'une hypersécrétion de liquide dans la coque oculaire, prédisposent finalement au décollement de la rétine et cela pour les raisons suivantes: l'excès de sécrétion n'est pas déversé, comme on le pensait jusqu'à présent, *dans* le corps vitré, mais se répand *entre* le corps vitré et la rétine.

Quoique le mécanisme du décollement de la rétine présente encore plusieurs points obscurs, les travaux de M. Iwanoff [1]) qui a démontré que dans la majorité des cas, le décollement du corps vitré précède celui de la rétine, ont singulièrement contribué à élucider ce mécanisme.

On sait, depuis les recherches de MM. Henle et Iwanoff, que le corps vitré n'a pas de membrane enveloppante propre; ce qui pendant si longtemps a pu faire croire à l'existence d'une membrane hyaloïde, c'est qu'en sortant le corps vitré de la coque oculaire, quelques heures seulement après la mort (six heures environ), on le voyait entraîner avec lui toute la membrane limitante de la rétine; et, en effet, pour avoir, après la mort, une coupe complète de la rétine, il faut prendre soin d'exciser une portion de toutes les membranes enveloppantes en même temps qu'une couche adhérente du corps vitré qu'on détache soigneusement alors avec un pinceau. En procédant ainsi, il est aisé de se convaincre qu'entre la rétine et le corps vitré, il n'existe qu'une seule membrane vitreuse, la membrane limitante rétinienne, qui présente une surface parfaitement lisse du côté du corps vitré.

Tant que ce corps est en contact avec la rétine, il montre, sur des yeux qui ont séjourné dans des liquides durcissants, des couches paralleles à la membrane limitante, mais qui n'affectent en rien l'aspect d'une membrane uniforme. Lorsque, à la suite de diverses causes que nous passerons en revue, le corps vitré s'est détaché de la rétine, celle-ci, ainsi que la membrane limitante demeurée en place,

[1]) *Archiv für Ophthalmologie;* Bd. XV, 2, p. 1.

montre certaines altérations qui seront décrites. De son côté, la partie du corps vitré avoisinant le liquide qui la sépare de la rétine, se trouve sensiblement condensée et se présente avec les caractères d'une couche homogène et amorphe. Sur une coupe, cette partie altérée du corps vitré apparaît avec deux contours précis.

La membrane limitante ne montre alors plus une surface lisse, mais elle est parsemée de petites saillies vésiculeuses du volume d'une tête d'épingle qui sont le résultat d'un soulèvement très-circonscrit de sa trame par l'interposition d'une substance amorphe entre cette membrane et la terminaison triangulaire des fibres radiées, dont de fines émanations filiformes pénètrent dans ces cavités. Un autre changement s'opère dans les points où le corps vitré est demeuré attaché à la membrane limitante (voy. fig. 54, *g' g'*). L'union de ces deux parties devient ici tellement intime qu'en exerçant une traction sur le corps vitré (fig. 54 *g*) on arrive plutôt à séparer la membrane limitante d'avec la rétine qu'à en détacher le corps vitré.

Fig. 54.

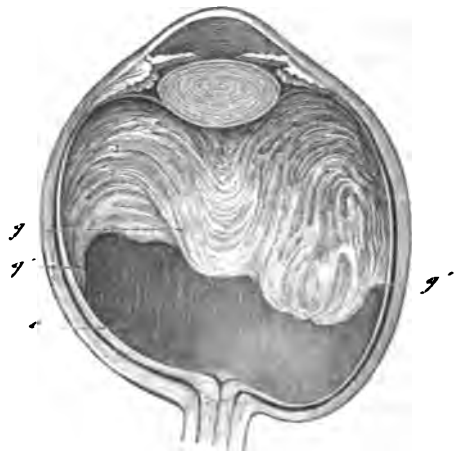

Nous avons déjà exposé, en traitant du décollement du corps vitré, de quelle façon M. Iwanoff envisage la production de ce décollement dans les cas de sclérectasie. Dans un cas de myopie progressive avec staphylôme postérieur ou dans un cas de staphylôme sclérotical antérieur, à mesure que l'axe antéro-postérieur s'allonge, le corps vitré ne s'accroît pas en proportion avec cet allongement; le liquide séreux qui transsude et qui produit cette distension progressive ne se répand pas dans la trame du corps vitré, mais il s'accumule entre ce corps et les membranes enveloppantes (voy. fig. 54 *e*). M. Arlt avait, depuis longtemps déjà, fait observer que la partie du corps vitré qui avoisine une ectasie sclérotícale était liquéfiée, tandis que le restant pouvait conserver sa consistance normale, mais l'on sait aujourd'hui que le corps vitré s'est retiré en quelque sorte de la partie ectatique (voy. fig. 54) et que le liquide qui comble cette ectasie n'est pas du corps vitré.

Il est très-probable, à mesure qu'une hypersécrétion constamment progressive déverse une quantité plus considérable de ce liquide et refoule le corps vitré en avant, que celui-ci, ne se laissant pas comprimer davantage dans la direction de l'axe antéro-postérieur, se détache des parois latérales, en déchirant la rétine, et qu'à ce moment, le liquide fait *brusquement* irruption entre la membrane nerveuse et la choroïde en soulevant la rétine sous forme de poche.

Ce qui plaide en faveur de cette manière de voir, c'est que la membrane limitante qui est la partie la plus résistante de la rétine, se trouve déjà, à la faveur des soulèvements multiples de sa surface, en quelque sorte entamée et toute prête à se déchirer. En outre, l'union si intime qui s'est opérée là où le corps vitré décollé touche la membrane limitante, favorise singulièrement la déchirure de la rétine, dès qu'une traction quelque peu violente (un refoulement) s'est exercée sur elle du côté du corps vitré. En outre, on constate assez souvent, vers la périphérie d'une rétine décollée, de pareilles déchirures qui, eu égard à leur siège,

concordent avec l'endroit où, d'après les nouvelles recherches, il faut placer la limite du corps vitré rétracté.

Le décollement de la rétine, dans les cas auxquels il vient d'être fait allusion, a donc lieu en réalité par distension, mais le mécanisme de cette distension est tout autre que celui qui était invoqué par M. de Graefe; à savoir que la sclérotique et la choroïde étaient plus extensibles que la rétine, et qu'à un moment donné, celle-ci au lieu de suivre le mouvement de refoulement ou d'expansion des deux autres membranes s'en détachait, au contraire, pour se mettre dans un plan rectiligne.

Pour faire accepter cette théorie, il fallait élucider plus d'un point embarrassant, et, en premier lieu, admettre l'inextensibilité d'une membrane qu'on voyait, dans d'autres circonstances, se prêter aisément à l'extension par soulèvement, comme le prouve chaque jour la neuro-rétinite; mais à part cela, comment s'expliquer l'apparition *brusque* du décollement sans accepter une résorption instantanée et pourtant fort peu admissible du corps vitré.

Actuellement, l'apparition instantanée d'un décollement considérable de la rétine n'a plus rien de surprenant, car le liquide qui se trouve accumulé au-devant de la membrane n'a qu'à fuser derrière elle, à la suite d'une rupture, pour en déterminer le détachement.

Du reste, l'identité des deux liquides placés en avant et en arrière est démontrée par les recherches de M. Iwanoff. Ce liquide, qui renferme beaucoup de masses coagulables, est ordinairement d'un jaune plus ou moins foncé; il est parfois riche en cristaux de cholestérine et d'hématine, et contient, comme nous l'avons pu constater dans bien des opérations, un nombre considérable de bâtonnets ou de cônes qui ont été arrachés au moment où la rétine s'est séparée de sa couche épithéliale qui reste adhérente à la choroïde. De cette dernière, il n'apparaît dans le liquide que quelques cellules épithéliales éparses et dégénérées, se montrant sous l'aspect de cellules grumeuses.

2° Le décollement par *soulèvement* peut se produire de deux manières différentes. Dans une série de cas, ce sont les épanchements sanguins ou séreux qui s'accumulent entre la rétine ou la choroïde; dans un autre ordre de faits, c'est une masse solide, une tumeur, qui soulève la rétine. Il paraît également que dans la production de ce genre de décollement, le détachement préalable et le retrait du corps vitré jouent un rôle capital et facilitent le déplacement de la rétine, qu'on ne pourrait guère s'expliquer, sans cela, que par une résorption presque instantanée du corps vitré.

On sait qu'au moment où une portion de corps vitré s'échappe à travers une plaie de l'œil, les conditions nécessaires pour produire une dissociation des membranes profondes et par là-même un décollement de la rétine existent en réalité. On pensait autrefois que si, à la suite d'une extraction de cataracte avec issue d'une portion du corps vitré, l'œil reprenait son volume normal, c'était grâce au rétablissement de la chambre antérieure par l'effet d'une nouvelle sécrétion d'humeur aqueuse ainsi que par la sécrétion d'un liquide dans la chambre postérieure, en d'autres termes, dans le corps vitré. Mais les choses se passent tout autrement qu'on ne le croyait; car, toutes les fois qu'une portion du corps vitré s'échappe de l'œil, ce milieu s'est préalablement détaché vers le pôle postérieur et autour de la papille; un liquide qui vient s'interposer entre les parties décollées, ainsi que le liquide sécrété par l'iris, ramènent les membranes enveloppantes à leur ancienne tension. Comme l'ont montré les recherches de M. Iwanoff, un pareil décollement très-circonscrit peut même s'effectuer sans qu'il s'échappe du corps vitré de la coque oculaire au moment de la détente brusque produite par la sortie de l'humeur aqueuse

et du cristallin. Il arrive parfois, dans ces cas, que les membranes enveloppantes ne se distendent pas aux dépens de la sécrétion séreuse (humeur aqueuse) provenant des vaisseaux de l'iris, mais que cette sécrétion s'effectue à l'entour des vaisseaux de la papille, qui s'y prêtent d'autant plus que le sujet est plus avancé en âge et que, par suite d'une dégénérescence athéromateuse, les parois vasculaires sont plus propices pour une filtration rapide.

Une fois que s'est opéré le décollement du corps vitré, il faut nécessairement qu'une cause auxiliaire intervienne encore pour détacher la rétine, car, dans une coque constituée comme l'est celle de l'œil, dont les membranes profondes sont soumises à une tension uniformément répartie, il est indifférent que le milieu placé au devant de la rétine soit plus ou moins dense; la question de support ne peut donc être nullement invoquée ici. Très-probablement aussi dans ces conditions, il se produit sur la rétine une traction directe (suivie de déchirure) par suite de la rétraction cicatricielle du corps vitré qui a été intéressé au moment de la blessure de l'œil. Du reste, il est rare que, dans ces circonstances, une altération, qui se dénote par un défaut de transparence, ne s'observe pas dans ce milieu.

Le mécanisme de production du décollement de la rétine dans les cas de compression des veines de l'orbite (abcès) n'est pas encore suffisamment éclairci. On peut en dire autant des cas de tumeurs choroïdiennes. Des conditions circulatoires toutes spéciales, modifiant sensiblement la transsudation, accompagneront nécessairement ce décollement de la rétine, mais celui-ci doit en quelque sorte être précédé et préparé par un décollement du corps vitré. Qu'on n'aille donc pas supposer que dans des cas de tumeurs, il s'agit d'un simple soulèvement de la rétine, dans le vrai sens du mot.

3° Dans le *décollement par attraction*, le retrait du corps vitré et son détachement plus ou moins complet jouent encore un rôle capital. Il a été question, page 47, de la transformation progressive du corps vitré en tissu cellulaire, tissu qui jouit de la propriété de se rétracter en revenant sur lui-même; ce phénomène s'observe surtout à la suite de la pénétration d'un corps étranger. Il peut arriver alors qu'à l'entour du corps vulnérant, il se forme un véritable abcès enkysté ne s'ouvrant pas au dehors, mais dont le contenu disparaît par voie d'absorption. A mesure que les parois de l'abcès reviennent sur elles-mêmes, les parties avoisinantes du corps vitré sont attirées vers l'abcès, et comme habituellement une partie circonscrite de ce corps s'est transformée en tissu cellulaire adhérant à la rétine, en même temps que les parois de l'abcès se rapprochent, la rétine est détachée par attraction.

Toute cause pouvant amener la transformation du corps vitré en tissu cellulaire prédispose d'autant plus au décollement de la rétine qu'elle a déterminé, dans le corps vitré, une tendance plus marquée à la rétraction du tissu cellulaire et des rapports plus intimes de ce tissu avec la rétine. C'est ainsi qu'à la suite d'irido-choroïdites chroniques, le décollement de la rétine termine ordinairement la série des accidents qui ont porté plus ou moins atteinte à la fonction de l'œil; c'est de cette manière aussi que s'opère très-probablement le décollement de la rétine, à la suite des blessures de la sclérotique dans la région de l'équateur de l'œil; dans ces circonstances, la traction qui s'exerce sur la rétine n'est pas produite par la cicatrice scléroticale, mais le détachement de la membrane nerveuse est dû, en partie, au décollement du corps vitré qui a eu lieu au moment de la blessure, en partie à la rétraction cicatricielle du corps vitré vulnéré.

Nous pensons aussi que dans cet ordre de décollements, la rétine se détache après avoir livré passage, à travers une déchirure, au liquide accumulé entre elle et le corps vitré préalablement décollé.

Si au point de vue étiologique, nous voulions distinguer les décollements par distension de ceux par attraction, nous en trouverions la justification dans les faits

suivant: dans la première série, il s'exerce sur la rétine une double traction, qui lui vient du corps vitré d'une part, et du refoulement en arrière des membranes enveloppantes de l'autre; dans la deuxième série, au contraire, la traction est exclusivement exercée par le corps vitré.

Pour ce qui est des lieux d'élection du décollement, il faut signaler avant tout les parties supérieure et équatoriale de l'œil; de là, le liquide qui s'est insinué derrière la rétine fuse peu à peu vers les parties déclives du globe oculaire. Ce mode de migration nous fait clairement comprendre comment la rétine qui s'est détachée en produisant la dilacération de ses couches les plus externes peut complètement reprendre sa fonction, ce qui ne pourrait guère arriver si les matériaux de nutrition lui étaient en majeure partie fournis par le réseau vasculaire de la choroïde.

Une désorganisation plus ou moins considérable (atrophie à laquelle échappent le plus longtemps les couches granuleuses) ne s'observe que dans les décollements déjà anciens et dans les seuls cas où, la membrane nerveuse se détachant progressivement, a subi un tiraillement de plus en plus considérable.

Le diagnostic de cette maladie, avant la découverte de l'ophthalmoscope, n'a pu être fait que dans les cas où la rétine détachée avançait près de la surface postérieure du cristallin, autrement dit, se plaçait bien en-decà du foyer des milieux de l'œil. La rétine se présentait alors, suivant les phases de dégénérescence par lesquelles elles avait passé, sous l'aspect d'une masse bleuâtre, bosselée, parcourue de vaisseaux noirâtres ou plus souvent encore sous la forme d'une procidence de couleur blanc-jaunâtre, d'un brillant éclatant (œil de chat amaurotique de Beer).

Le diagnostic est devenu bien autrement facile et la fréquence de la maladie bien mieux reconnue depuis qu'il a été possible de plonger le regard plus profondément dans l'œil, et qu'on a pu, de la sorte, se renseigner sur les moindres changements de place que la rétine pouvait subir.

Les fig. 81 et 82, pl. XVIII de l'atlas, donnent une excellente idée de l'aspect que présente la rétine partiellement décollée, mais en même temps, elles révèlent un des éléments principaux du diagnostic, en montrant qu'il est impossible, comme il est indiqué dans plusieurs atlas, qu'on puisse recevoir une image également nette de toute l'étendue du fond de l'œil à la fois. L'exploration à l'image droite nous prouve aussitôt qu'il faut adapter tout différemment suivant qu'on veut obtenir une image nette de la partie décollée qui se trouve au foyer (le plus souvent bien endeçà) des milieux de l'œil, ou qu'on veut explorer les parties restées attachées et qui sont fréquemment au-delà du foyer (œil myope). Cette différence dans la réfraction est un des caractères les plus saillants de la maladie.

Si l'on explore les milieux avec le miroir seul, le décollement se présente, comme le montrent les figures 81 et 82 de l'atlas, avec l'apparence d'une masse bosselée, bleuâtre ou blanc-jaunâtre, qui flotte plus ou moins librement pendant les mouvements des yeux et sur laquelle on voit ramper des vaisseaux décrivant des courbes plus ou moins accentuées. Il ne peut exister de difficultés réelles pour le diagnostic que quand le corps vitré est le siège d'opacités nombreuses qui voilent considérablement les détails de l'image ophthalmoscopique, ou bien, dans des conditions tout-à-fait opposées, quand les milieux et le décollement présentent une transparence parfaite et quand la rétine, s'avançant fort peu, n'accuse qu'un faible tremblottement. C'est alors qu'on se renseigne surtout d'après le parcours des vaisseaux, et d'après les changements brusques de coloration et de direction qu'ils présentent sur la partie décollée.

En arrivant sur la partie soulevée de la rétine, les vaisseaux doivent naturellement présenter un coude plus ou moins accusé, et, si le décollement tranche, par sa situation, avec la partie de la rétine restée en place; les vaisseaux présenteront

même une interruption dans leur parcours, attendu qu'une partie de la ligne rouge qui les fait reconnaître reste cachée par la saillie du décollement. Ces vaisseaux prennent, sur la partie détachée, une teinte plus foncée, ce qui permet de confondre, sous le rapport de la couleur, les artères avec les veines, et donne à ces dernières une couleur noirâtre d'autant plus accusée que le liquide sous-rétinien est moins transparent.

Du reste, on ne connaît guère de cas où le décollement de la rétine ait été assez transparent pour ne pas accuser, dans l'examen à l'image droite, une reflet grisâtre au niveau de sa partie déclive. Ordinairement, en pareille circonstance, on peut encore juger de la saillie formée par la rétine détachée, d'après le mouvement parallactique sensible qu'on observe à l'image renversée, entre les vaisseaux rétiniens et les vaisseaux choroïdiens sous-jacents, toutes les fois qu'on déplace la lentille.

Habituellement, le décollement de la rétine, après avoir persisté un certain temps, ne tarde pas à perdre sa transparence parfaite. Ce changement n'est pas dû au défaut de transparence du liquide sous-rétinien, mais il tient à l'opacification de la rétine elle-même par suite de l'hypertrophie et de l'induration de son tissu cellulaire qui précèdent l'atrophie définitive. Cette conservation prolongée de la transparence de la rétine que nous n'avons pas vue, pour notre part, persister au delà de six à huit ans, s'observe surtout chez des malades qui présentaient une déchirure assez étendue de la membrane nerveuse et chez lesquels la maladie avait suivi une marche essentiellement traînante.

La mobilité de la partie décollée de la rétine, phénomène qui tient au retrait du corps vitré et à l'interposition d'une couche plus ou moins épaisse de liquide venant combler l'espace laissé vide, ne fait défaut que dans les cas de décollements circonscrits, et quand, à la suite d'un processus inflammatoire, la rétine s'est unie à la choroïde par toute la périphérie du décollement; il en est de même lorsqu'une tumeur sous-jacente à la rétine détachée, arrive, par le fait de son accroissement progressif, à se mettre en contact avec cette membrane.

Les symptômes accusés par le malade sont tellement caractéristiques qu'ils permettent de formuler le diagnostic d'après le simple examen des phénomènes fonctionnels. Assez souvent, le malade raconte qu'un nuage foncé est remonté ou descendu au-devant de son œil et lui masque complètement une partie des objets; si l'on examine alors le champ visuel, on voit qu'une portion, habituellement l'inférieure (au début), fait défaut, et que le plus souvent elle est bordée d'une zône de largeur variable dans l'étendue de laquelle la perception est indistincte et confuse; cette lacune ainsi que la zône qui l'entoure est ordinairement limitée par des lignes assez droites.

Lorsque la perte du champ visuel porte sur une partie éloignée du point de fixation centrale, le tiraillement que la rétine a subi au voisinage des parties décollées se révèle ordinairement au malade par un tiraillement des images, autrement dit, par de la métamorphopsie. C'est ainsi que Beer et de Graefe après lui, ont désigné l'irrégularité dans les images occasionnée par un déplacement des éléments de la couche des bâtonnets.

Le champ visuel, quelques jours après l'apparition du décollement, gagne parfois en étendue, et cela, non-seulement par le déplacement du liquide qui fuse vers la partie déclive, mais encore par le fait d'une résorption partielle de ce liquide. Il peut ainsi arriver qu'un décollement qui masquait le point de fixation permette au bout de quelques jours, une amélioration sensible de la vue, résultant uniquement du déplacement et de la resorption partielle du liquide épanché.

Le décollement de la rétine est une des complications les plus graves et malheureusement trop fréquentes qu'on ait à soigner. En effet, les cas de guérison

spontanée sont très-rares, nos moyens thérapeutiques très-peu efficaces, et la marche de la maladie presque toujours progressive. Nous ne connaissons guère de cas de décollements rétiniens qui soient restés stationnaires au-delà de dix ans. Il est assez fréquent de voir la rétine se détacher progressivement, alors même que le mal est resté pendant quelques années stationnaire, et de la voir prendre, en dernier lieu, l'aspect d'une fleur de convolvulacée, suivant l'heureuse expression de M. Arlt.

Mais, à part cette perte irrévocable de la vue, il y a encore à craindre une déformation de l'œil qui ne laisse pas d'être très-fâcheuse quand il s'agit de sujets jeunes.

Il est très-probable, qu'à la suite d'un retrait du corps vitré s'accusant de plus en plus en même temps que le décollement rétinien se complète, et qu'à cause du tiraillement qu'éprouvent les vaisseaux du corps ciliaire et de l'iris, il se manifeste des symptômes inflammatoires lents, et qu'il apparaît alors des synéchies postérieures pendant que le cristallin s'opacifie par défaut de nutrition. En dernier lieu, ce retrait du corps vitré se révèle encore par un rapetissement plus ou moins accusé de la coque oculaire, autrement dit, par les signes non équivoques de la phthisie de l'œil. Dans ces circonstances, il arrive même qu'un œil qui, par suite de choroïdite ectatique a acquis un volume très-considérable, s'atrophie et revienne sur lui-même à tel point que l'effet de contraste avec son congénère, détermine un aspect très-disgracieux [1]).

Aujourd'hui que l'on connaît d'une façon plus exacte le rôle important que joue le retrait du corps vitré dans le décollement de la rétine, et maintenant qu'il est avéré que cette membrane ne se détache guère sans qu'il se soit accumulé au-devant d'elle une certaine quantité de liquide, l'espoir d'une guérison spontanée ou survenue à la suite d'un traitement est singulièrement ébranlé.

Nos tentatives opératoires, dans ces derniers temps, avaient pour but essentiel de déchirer la poche rétinienne et d'établir une communication entre cette poche et le *corps vitré*, mais aujourd'hui, nous devons interpréter d'une autre façon ces tentatives jusque là peu fructueuses. Il ne s'agit pas, en effet, de faire passer le liquide sous-rétinien dans le corps vitré, mais de lui faire *reprendre* la place qu'il occupait autrefois, au devant de la rétine, en perforant la poche dans ses parties déclives. Je m'explique les rechutes que j'ai observées si fréquemment par l'obturation de l'ouverture artificielle au moyen d'une substance vitreuse, et par la réapparition des phénomènes qui, sous l'influence de la maladie première, avaient produit le décollement (hypersécrétion du liquide, déchirure de la rétine à son point d'union avec le corps vitré rétracté).

Les travaux de MM. Iwanoff et de Gouvéa ont pleinement confirmé l'idée que je m'étais moi-même faite, dans ces derniers temps, de l'opération du décollement de la rétine et de la nécessité formelle où l'on était de ménager le corps vitré; en effet, attendu que c'est le retrait de ce milieu qui joue ici un rôle capital, il faut éviter avec un soin tout particulier de hâter ce retrait par une blessure étendue ou même par une dilacération de sa trame.

A mon avis donc, le déchirement de la rétine ne doit pas être pratiqué à travers le corps vitré, suivant la méthode de de Graefe, mais en procédant du côté du liquide sous-rétinien. L'instrument le plus propre à faciliter une pareille ouverture est un couteau à cataracte extrêmement effilé, modèle de de Graefe, tel que les fabrique actuellement M. Lüer.

[1]) Une des nos plus grandes artistes se trouve dans cette triste situation; chez elle, l'usage prolongé d'une pommade au nitrate d'argent, introduite journellement entre les paupières par un soi-disant spécialiste, a beaucoup contribué à activer le rapetissement de l'œil.

Avec ce couteau, on pénètre, à travers la sclérotique, au dessous du décollement (au-dessus s'il siège à la partie supérieure), et dans tous les cas, aussi périphériquement que le permettent l'emplacement du décollement et la rotation de l'œil. En enfonçant, suivant la hauteur du décollement, le couteau à une profondeur variable dans l'œil, on fait passer la pointe à travers la rétine détachée, de façon qu'elle plonge dans le liquide sus-rétinien. Avant de retirer l'instrument, et pour faire passer sous la conjonctive le liquide accumulé derrière la rétine, ayant imprimé au bistouri un quart de rotation, on le maintient quelques instants dans cette dernière position, puis on le ramène en place et on le retire; mais on prend soin, pendant que le liquide s'écoule, de presser légèrement sur le globe de l'œil, pour éviter une tension trop considérable dans les vaisseaux intrà-oculaires.

Bien que nous ne puissions pas jusqu'à présent donner sur ce mode opératoire des appréciations très-favorables, nous nous croyons en droit d'avancer qu'il nous paraît inoffensif. Nous l'avons pratiqué jusqu'à cinq et six fois sur le même œil sans voir se manifester de symptômes inflammatoires, et sans voir survenir des opacités du corps vitré qui fussent le résultat de l'opération; tandis que nous avons eu la satisfaction de constater, pour quelque temps au moins, la réapplication de la rétine.

L. TUMEURS DE LA RÉTINE.

Si nous faisons abstraction des kystes, dont il a été question à propos de la rétinite séreuse (voy. p. 110), nous n'aurons à nous occuper ici que d'une seule variété de tumeurs, du *glioma*. Ces tumeurs ont été étudiées pour la première fois par Virchow [1]) qui les signala comme se développant exclusivement au dépens de la neuroglie du cerveau. Plus tard, on a reconnu que cette même variété de tumeur pouvait naître dans l'expansion restreinte de masse cérébrale qui constitue l'appareil sensoriel de la vision chez le fœtus, ou chez l'enfant. C'est seulement dans ces derniers temps que l'étude du glioma rétinien s'est complétée, et qu'il a été possible de s'orienter au milieu des nombreuses observations de *fongus de l'œil* relatées par les anciens auteurs [2]).

Il paraît certain que le glioma est le seul pseudoplasme qui se développe dans la rétine, que ce développement ne s'observe que chez les enfants, qu'il constitue *au début* une affection purement locale, et que plus tard, s'étendant non seulement par une propagation sur place (choroïde, nerf optique, orbite, cavité crânienne), mais aussi par métastase (glandes lymphatiques, foie, reins, os), il entraîne inévitablement la mort du sujet.

[1]) *Die krankhaften Geschwülste;* T. II, p. 151.

[2]) On comprend aisément qu'étant le premier à consacrer, dans un traité général, un article spécial au glioma rétinien, il ne nous était pas plus facile de nous dégager d'emblée des idées ayant cours jusqu'alors sur le fongus de l'œil, qu'il ne nous était possible de donner la description complète d'une maladie n'ayant encore été observée avec toutes les connaissances nécessaires que chez quelques sujets. La critique assez sévère à laquelle se livre M. Hirschberg dans sa précieuse monographie, au sujet de la conclusion que nous avions formulée relativement à l'élimination spontanée du glioma, nous paraît d'autant moins méritée que notre maître commun, M. Virchow (*Onkologie* II, p. 164), parle de la résolution spontanée du glioma. Cette maladie n'ayant donc pas encore sa place acquise dans la pathologie oculaire, n'était-on pas en droit de rattacher certains faits de guérison apparente à une résolution de ce genre? Aujourd'hui que nous disposons d'un nombre assez considérable d'observations, et que deux importantes monographies sont venues éclairer ce sujet (Hirschberg et Knapp), nous devons singulièrement modifier notre opinion sur cette maladie.

Le glioma prend ce caractère infectant, non pas, comme nous l'avions admis d'après VIRCHOW, en changeant de caractère, et en devenant glio-sarcome, mais en restant glioma simple. Il semble même, pour ce qui regarde cette transformation du *glioma rétinien*, qu'elle est très-rare, si toutefois elle existe. On ne connaît que trois observations qui plaident en faveur de cette transformation, celles de VIRCHOW (Onkolog. II, p. 159), de DE GRAEFE et de SZOKALSKI [1]; mais toutes trois datent

[1] Voici la liste des cas publiés jusqu'à ce jour et qui ont été réunis dans la monographie de M. HIRSCHBERG: 1) HIRSCHBERG, Glioma retinae circumscriptum tuberosum (*Archiv f. Ophthalm.* XIV 2, p. 34, 1868). 2) MANFREDI, un caso di glioma della retina (*Revista clinica Mai* p. 1, 1868). 3) CARTER, Encephaloma retinae (*Medical Times and Gaz.* p. 583, 1863). 4) KNAPP, Glioma congénital des deux rétines sans transition sur le nerf, métastase dans les [poumons?] le foie et le diploé des os du crâne (*Tumeurs intra-oculaires* p. 5, 1868). 5) SCHWEIGGER, Cas de tumeur intra-oculaire par dégénérescence de la rétine; hypertrophie des couches granuleuses (*Archiv f. Ophthalm.* VI 2, p. 324, 1860). 6) DE GRAEFE, Glioma (*Archiv f. Ophthalm.* VII 2, p. 42, 1861 *et Onkologie de* VIRCHOV II, p. 159, 1864). 7) SICHEL et ROBIN, Pseudencéphaloïde de la rétine (*Iconographie Ophthalm.* p. 582 et Pl. LXV, Fig. 8—15). 8) HORNER et RINDFLEISCH, Medullarsarcom der Retina (*Klin. Monatsbl. für Augenheilk.* p. 341, 1863). 9) KNAPP, Glioma sans perforation, remplissant la cavité de l'œil (*Tumeurs intra-oculaires* p. 35, 1868). 10) VIRCHOW, Glioma (*Onkologie* II 162, 1864). 11) VIRCHOW, Glioma (ibidem II, p. 161 et 164). 12) HIRSCHBERG, Glioma diffus avec foyers dans la choroïde et foyers microscopiques dans le nerf optique (*Archiv f. Ophthalm.* XIV 2, p. 47, 1868). 13) HIRSCHBERG, Glioma de la rétine, de la choroïde et du nerf optique (ibidem XIV 2, pag. 56). 14) HJORT et HEIBERG, Glioma (ibidem XV 1, pag. 184, 1869). 15) O. WEBER, Glioma (*Chirurg. Erfahrungen* p. 333, 1859). 16) VIRCHOW, Glioma (*Onkologie* II, p. 167, 1864). 17) HIRSCHBERG, Glioma retinae, choroïdis, n. optici (*Archiv f. Ophthalm.* XIV 2, p. 57, 1868). 18) HIRSCHBERG, Glioma de la rétine (*sa monographie* p. 24, 1869). 19) HULME, Malignant groth (*Transact. of the path. society of London*, Vol. IX, p. 365, 1858). 20) HIRSCHBERG, Glioma de la rétine (*Archiv f. Ophthalm.* XIV 2, p. 63, 1868). 22) KNAPP, glioma unilatéral avec transition sur le nerf (*Tumeurs intra-oculaires* p. 28, 1868) HULKE, Retinal glioma in each eye (*Ophthalmic, Hosp. Rep.* Vol. V, p. 173, 1866). 23) LEBRUN, Glioma (*Ann. d'Ocul.* LX, p. 5, 1868). 24) HIRSCHBERG, glioma retinae, choroïdis, n. optici, orbitae (*Archiv f. Ophthalm.* XIV. 2, p. 65, 1868) 25) NEUMANN, Markschwamm der Sclerotica (ibidem XII 2, p. 275, 1866). 26) SICHEL, CANCER atrophique de l'œil selon M. LEBER, selon moi encéphaloïde de la rétine (*Iconographie ophthalm.* p. 558, Pl. LV, f. 1, 2, 3). 27) KNAPP, Glioma (*Tumeurs intra-oculaires* p. 36, 1868). 28) GREEVE, Glioma (*Zevende Jaarlijksch Verslag van het Nederlandsch Gasthuis voor Orglijders* 1868 *door* F. C. DONDERS p. 54). 29) HIRSCHBERG, Glioma (*Archiv f. Ophthalm.* XII 2, p. 72, 1868). 30) KNAPP, Glioma double, congénital à droite, avec perforation et pullulation dans l'orbite (*Tumeurs intra-oculaires* p. 41, 1868). 31) HIRSCHBERG, Glioma (*Archiv f. Ophthalm.* XIV 2, p. 73, 1868). 32) KNAPP, Glioma (*Tumeurs intra-oculaires* p. 45, 1868). 33) SZOKALSKY, Glioma (*Klin. Monatsbl.* p. 394, 1865). 34) VIRCHOW, Glioma intra-oculare malignum perforans (*Onkologie* II, p. 166, 1864). 35) KNAPP, Glioma unilatéral avec perforation et envahissement des glandes lymphatiques (*Tumeurs intra-oculaires* p. 50, 1868). 36) HIRSCHBERG, Glioma oculi et orbitae (*Archiv f. Ophthalm.* XIV 2, p. 73, 1868). 37) BRODOWSKI, Glioma (*Rapport mensuel de la société med. de Varsovie*, LV 5, 6, p. 436, 1866). 38) BOWATER, J. VERNON, soft glioma commencing in the retina or the optic nerf. (*Ophthalm. Hosp. Reports* Vol. VI, p. 155, 1858). 39) BOWATER J. VERNON, gliosarcome (ibidem p. 156). 40) BOWATER J. VERNON, Glioma (ibidem p. 157). 41) SCHIESS-GEMUSEUS et C. E. E. HOFFMANN, Glioma double intra-oculaire et péribulbaire, métastases multiples dans le crâne, la région maxillaire et le foie (*Archiv de Virchow* T. 46, p. 286, 1869).

A cette liste de M. HIRSCHBERG il faut ajouter les cas publiés ultérieurement: 42) IWANOFF, Bemerkungen zur pathol. Anatomie des Glioma retinae (*Archiv f. Ophthalm.* XV 2, p. 69, 1869). 43) HEYMANN et FRIDLER, Glioma rétinien avec métastases multiples (ibidem p 173). 44) VERNON, Glioma of retina, rapidly recurring after removal (*Ophth. Hosp Rep.* Vol. VI, p. 294, 1869). Nous citons encore deux cas dont il n'est pas fait mention dans la liste de M. HIRSCHBERG: 45) PONTI, Del glioma o dell' ipertrofia dei mioleciti della retina (*Giornale d'Ophthalm. Ital.* p. 5, 1868). 46) ARCOLEO, Un caso di glioma ascendente della retina seguita da morte (*Gazzetta Medica Siciliana* N°. 8, 1869), et comme observation 47) celle relatée par nous dans cet article. Dans son mémoire, M. HIRSCHBERG rapporte encore trente-six observations de tumeurs empruntées aux anciens et qui sont dues surtout à WADROPP, PANIZZA et SICHEL.

d'une époque où l'on n'était pas parfaitement renseigné sur la nature du glioma rétinien.

Un autre point important dans l'étude du glioma, c'est qu'à son début, la tumeur affecte, d'une manière non douteuse, les apparences d'une simple hyperplasie, et, bien qu'ultérieurement sa marche ne puisse pas être confondue avec aucun processus inflammatoire de la rétine, il n'en reste pas moins vrai qu'au commencement il serait extrêmement difficile, sinon impossible, de dire exactement s'il s'agit du produit d'une rétinite interstitielle ou d'un glioma commençant. Dans ses manifestations premières, l'irritation qui engendre une inflammation et celle qui va produire un pseudoplasme se rapprochent donc beaucoup.

De prime abord, le glioma consiste dans une hyperplasie du tissu cellulaire de la rétine, autrement dit, de sa neuroglie. Il peut ainsi se présenter sous la forme d'un épaississement généralisé de la rétine, transformée, en majeure partie, en une masse qui se compose presque exclusivement de grains ressemblant beaucoup à ceux des couches granuleuses; ou bien il se produit des accumulations isolées de ces grains, et le glioma apparaît alors par petits foyers dont la réunion finit par constituer une tumeur volumineuse.

La ressemblance que les grains résultant de la prolifération du tissu cellulaire rétinien affectent avec ceux des couches granuleuses a pu faire croire, d'après l'examen histologique (Robin, Virchow, Schweigger), qu'il s'agissait réellement d'une hyperplasie des couches granuleuses. Cette erreur trouvait d'autant plus de crédit qu'on croyait pouvoir localiser le point de départ de cette prolifération dans la couche granuleuse externe et que la nature purement nerveuse de cette couche n'avait pas encore été établie comme elle l'a été depuis, à la suite des travaux importants de Max Schulze [1]).

C'est avec raison que, dans son récent travail, M. Iwanoff se demande comment on a pu confondre les grains du glioma avec ceux des couches granuleuses, à la condition que ces dernières n'aient pas été altérées par les liquides durcissants; car les grains du glioma n'ont ni l'homogénéité, ni la striation transversale (Henle) des grains des couches granuleuses: c'est donc tout simplement la prolifération des noyaux de la neuroglie de la rétine qui, en produisant une augmentation sensible dans le nombre des éléments à forme granuleuse et en dissociant les grains préexistants, a pu faire croire à une hyperplasie des grains de la couche granuleuse.

Dans toute la série des cas de glioma observés jusqu'à présent, nous ne rencontrons que trois observations dans lesquelles l'examen histologique a été fait à une époque assez rapprochée du début pour qu'on ait pu reconnaître avec exactitude que le point de départ de la tumeur siégeait dans la trame rétinienne; elles appartiennent à MM. Hirschberg, Iwanoff et Manfredi. Les belles recherches de M. Knapp qui, dans ses conclusions, plaçait le point de départ du glioma dans les couches externes de la rétine ont été faites à une époque trop avancée de la maladie pour qu'on puisse, suivant l'expression de leur auteur la voir naître „de la façon la plus précise“ dans la couche granuleuse externe.

M. Hirschberg fut le premier à soutenir que les grains du glioma se développaient dans la couche granuleuse interne (voy. fig. 55 [2]); évidemment, c'est bien

[1]) *Archiv für Microscop. Anatomie* T. II, H. 2 et 3.

[2]) Fig. 55: coupe de la rétine vue avec un grossissement de 60 diamètres: *o*) couche des fibres nerveuses; *gr*) couche grise; *i*) couche granuleuse interne; *a*) couche granuleuse externe; *i'* et *i''* les plus récents foyers de la couche granuleuse interne; *i'''*) foyer plus considérable de cette même couche, qui, en refoulant la couche granuleuse externe, a atteint la surface externe de la rétine qu'il fait bomber; ce foyer s'étend de même en dedans jusqu'à la couche des fibres nerveuses.

aux dépens du tissu cellulaire de cette couche qu'ils se développent, et comme ces tumeurs montrent, dans beaucoup de cas, une tendance particulière à se pro-

Fig. 55.

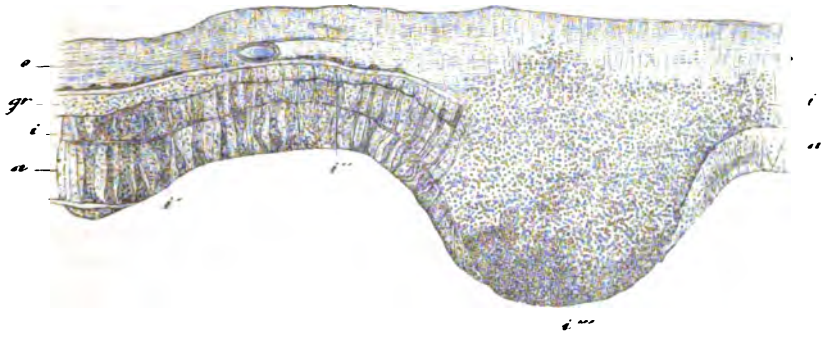

pager du côté de la choroïde, en détachant la rétine, on comprend aisément que les grains des couches granuleuses, entremêlés aux grains du glioma, se présenteront bientôt comme une masse uniforme et qu'on sera incapable à une époque un peu plus avancée de la maladie, d'en indiquer le point de départ exact.

Fig. 56.



L'observation de M. Iwanoff (voy. fig. 56[1]) prouve que le glioma ne suit pas nécessairement cette marche dans sa production et dans sa propagation. Ici c'est le tissu cellulaire de la couche des fibres nerveuses, celui de la membrane adventice des vaisseaux, ainsi que les grains des fibres radiées près de leur point d'implantation à la membrane limitante interne, qui ont fourni les matériaux au développement du glioma; celui-ci, en traversant la membrane limitante, a fait irruption dans le corps vitré, et a repullulé au-devant de la rétine.

Fig. 57.

Enfin, dans la troisième observation qui est de M. Manfredi

[1]) La fig. 56 représente les premiers débuts du glioma (grossissement Syst. 5, Ocul. I). *nf*) couche des fibres nerveuses infiltrée par des cellules gliomateuses; *v*) un vaisseau rétinien contenu dans son espace périvasculaire; *y*) couche de fibres de nouvelle formation adossée à la surface interne de la rétine; *z*) petit bouton gliomateux.

(voy. fig. 57[1]), le glioma aurait pris son point de départ dans les cellules que M. Kölliker a rencontrées près de l'implantation des fibres radiées à la membrane limitante interne.

Ces trois observations prouvent suffisamment que le glioma peut se développer aux dépens du tissu cellulaire des diverses couches de la rétine, mais qu'à l'instar des inflammations parenchymateuses de la rétine il se développe dans les couches internes qui sont plus riches en tissu cellulaire, plutôt que dans les couches externes qui sont presque exclusivement composées d'éléments nerveux.

Cette variété de tumeur, très-riche en vaisseaux de nouvelle formation, est, même quand elle remplit complètement la coque oculaire, presque exclusivement composée de grains: ce sont des cellules rondes de 0,006 à 0,009 mm. de diamètre, renfermant un noyau si volumineux qu'il touche presque dans tous ses points la paroi de la cellule. A l'état frais, on peut à peine retrouver, interposée à ces cellules rondes, un peu de substance amorphe qui, après avoir séjourné dans les liquides durcissants, présente un aspect réticulé et fibrillaire (Hirschberg). Dans la rétine même, cette accumulation de cellules rondes si faciles à confondre avec les grains de la couche granuleuse, donne nécessairement au glioma l'apparence d'une tumeur homéomorphe, tandis que la production de masses gliomateuses au sein du stroma choroïdien (voy fig. 58[2]) ou dans le tissu interstitiel du nerf optique affecte franchement les caractères d'une production hétéromorphe.

Fig. 58.

La propagation du glioma peut se faire soit directement par continuité, soit par foyers isolés qui n'ont aucun rapport direct avec le foyer primitif. Ainsi, il apparaît d'abord dans la choroïde des plaques ou des disques peu élevés composés de grains analogues à ceux de la rétine, mais qui renferment pourtant un peu plus de substance intercellulaire que ces derniers (fig. 58). On n'est pas encore parfaitement sûr que les grains gliomateux naissent, dans la choroïde, des cellules incolores et rondes qu'on rencontre presque constamment quand cette membrane a subi un certain degré d'irritation; toutefois M. Knapp nie qu'ils puissent se développer par la prolifération des cellules propres du stroma choroïdien.

Ordinairement, le glioma attaque la choroïde avant d'envahir le nerf optique. Comme l'a démontré pour la première fois M. Knapp, le nerf peut présenter, dans l'examen à l'œil nu, un aspect tout-à-fait normal, même quand déjà il a été envahi par de nombreux petits foyers qui se sont développés dans la portion du nerf la plus voisine du globe. Ces foyers sont composés de grains analogues à ceux de la masse gliomateuse de la rétine; ils suivent, dans le principe surtout, le trajet des vaisseaux et finissent par envahir toute l'épaisseur du nerf qui augmente considérablement de volume et présente alors des nodosités multiples analogues à celles dont M. Knapp a donné le dessin[3]). Par cette voie le glioma se propage jusque dans la cavité crânienne, et, fait important pour la pratique, cette propagation peut déjà s'opérer à une époque très-rapprochée de l'apparition du mal dans l'œil. Il ne faudrait pourtant pas

[1]) Fig. 56: „développement de petits boutons (noduli) dans la rétine normale; *a*) couche des bâtonnets épaissie par des cellules de nouvelle formation; *b*) couche granuleuse externe; *c*) couche granuleuse interne, qui s'est hypertrophiée; *d*) couche de nouvelle formation appliquée sur la membrane limitante interne".

[2]) La fig. 58 empruntée au mémoire de M. Manfredi représente le développement d'un très-petit nodule de la choroïde; *a*) épithélium pavimenteux; *b*) éléments de la tumeur; *c*) couche de la choroïde avec vaisseaux et cellules pigmentées du tissu conjonctif.

[3]) *Voy. sa monographie* Pl. VII, Fig. 14.

croire que le nerf optique soit nécessairement envahi dans tous les cas, et l'on connaît des observations, celle de M. Knapp en particulier, dans lesquelles le mal a pu durer jusqu'à deux années sans que le nerf présentât d'autre altération qu'une simple atrophie.

Il est vrai que la propagation du glioma le long de la substance du nerf s'opère très rapidement, mais déjà, à une époque où le nerf n'a pas encore sensiblement augmenté de volume, il peut apparaître des foyers métastiques dans la gaîne elle-même et en dehors de la sclérotique.

Nous voyons ainsi le tissu cellulaire de l'orbite être envahi par des foyers gliomateux qui ne se distinguent du foyer primitif que par une consistance plus considérable de la substance dont ils sont composés. Mais, comme le fait observer si justement M. Hirschberg, ces foyers ne sont nullement constitués par des cellules d'un volume plus considérable, autrement dit, il n'y a pas là de transition nécessaire au glio-sarcome. La masse gliomateuse, à part cela, a peu de tendance à envahir les nerfs et encore moins les muscles de l'orbite.

A mesure que ces foyers métastatiques se montrent dans la cavité orbitaire, ou même avant qu'une pareille propagation ait eu lieu, le glioma a fini par envahir complètement la cavité oculaire et à se faire jour par la perforation de la cornée ou, ce qui est plus rare, par celle de la sclérotique. Le plus souvent, la masse gliomateuse détermine la luxation du cristallin ou bien en provoque l'absorption par compression; elle envahit la chambre antérieure, soit en passant à travers la pupille, soit en détachant l'iris sur un point de son insertion ciliaire. A la suite d'une augmentation considérable dans la pression intra-oculaire s'accompagnant de douleurs atroces (état glaucomateux), la cornée se détruit comme sous l'influence d'une kératite neuroparalytique; et la tumeur se fait alors jour au dehors. C'est ainsi qu'il se développe un véritable fongus qui augmente rapidement de volume et ne tarde pas à montrer des altérations régressives variées.

Mais avant que le fongus ait atteint ce point de développement, des métamorphoses régressives par voie de dégénérescence graisseuse et d'incrustation calcaire ont pu se montrer au sein du foyer primitif. Une transformation cystoïde ou un ratatinement avec épaississement des masses gliomateuses ont été moins souvent observés; tous ces phénomènes régressifs peuvent prendre une extension assez considérable pour déterminer une phthisie temporaire de l'œil, phthisie qui peut non-seulement durer pendant plusieurs mois, mais même se répéter lorsque la cornée n'a pas été préalablement perforée. Evidemment, ce sont de pareilles résolutions temporaires qui ont pu accréditer un moment l'idée de la guérison possible du glioma; mais, tandis que ces phases régressives se développent dans le foyer primitif, le pseudoplasme continue à s'étendre, soit par propagation sur place, soit par foyers métastatiques.

Un autre changement qu'on observe dans le glioma, et qui est dû à sa grande richesse en vaisseaux, consiste dans la présence de nombreux foyers apoplectiques arrivés à différentes époques de leur phase régressive. Les masses gliomateuses renfermées dans l'œil ainsi que celles qui leur sont contiguës, peuvent donc, comme les tumeurs cérébrales de même nature, présenter une coloration variée, mais jamais cette coloration n'est assez prononcée pour donner l'apparence d'une pigmentation uniformément répartie. Sous ce rapport, les tumeurs de la rétine diffèrent sensiblement des tumeurs de la choroïde par ce détail particulier: qu'elles n'ont aucune tendance à prendre les caractères des tumeurs mélaniques.

Une fois qu'un véritable fongus de la rétine est entré en voie de développement, il ne tarde pas, dans la généralité des cas, à prendre, en peu de temps, un volume très-considérable qui peut même atteindre les dimensions d'une tête d'enfant. Mais, chose remarquable, bien que, par la sécrétion et la suppuration du fongus, les forces des

jeunes malades soient largement mises à contribution et qu'une émaciation considérable ne tarde pas à se manifester, la mort ne survient habituellement pas avant que le pseudoplasme ait envahi la cavité crânienne ou, chose plus rare, que des métastases éloignées se soient produites.

Nous devons aux travaux de M. Knapp de mieux connaître le mode de propagation du glioma. Ainsi la cavité crânienne peut être envahie par l'effet de la migration du glioma dans la gaîne du nerf optique ou à la suite d'une usure des parois de la voûte orbitaire; la propagation peut aussi s'effectuer par des foyers métastatiques développés dans le diploé ou le périoste des os du crâne, sans qu'il existe de rapports directs entre les foyers secondaires et primitifs; enfin on a observé la production d'un foyer métastatique dans la masse cérébrale ou dans la moëlle allongée.

Il est impossible d'évaluer d'une façon même approximative le temps que cette propagation directe ou par métastase met à s'effectuer. Ordinairement, il s'est écoulé une année entre la première manifestation du mal et l'apparition de symptômes indiquant un envahissement de la cavité crânienne, et il est assez rare que la deuxième année soit complètement passée sans que cette manifestation ait eu lieu. Il n'existe pas, comme on l'a prétendu, de corrélation établie entre l'agrandissement des parties antérieure et postérieure de la tumeur, ni d'antagonisme (Benedict, Chelius) entre l'accroissement de ces mêmes parties.

Le glioma entraîne habituellement la mort, aussitôt qu'en vertu de son caractère infectieux, il a déterminé des métastases étendues loin du foyer primitif. Avant les travaux de M. Knapp, on doutait même que la métastase gliomateuse pût se faire dans les régions éloignées; car, sans contredit, le glioma montre, comparativement aux tumeurs cancéreuses, peu de tendance à envahir les glandes lymphatiques. Sous ce rapport, le glioma rappelle les tumeurs sarcomateuses (Hirschberg).

Quand le glioma se comporte d'une façon contraire à ses habitudes, ce sont les glandes des régions parotidienne et maxillaire inférieure qui sont envahies.

Comme siège de métastases éloignées du foyer primitif, le glioma choisit (caractère commun au sarcome) de préférence le foie. C'est le seul organe dans lequel son développement ait été confirmé par l'examen histologique, et il paraîtrait que ces foyers métastatiques éloignés offrent plutôt les caractères du glio-sarcome (Knapp, Schiess-Hoffmann). Du reste, ces métastases sont bien moins fréquentes que ne portent à le croire les observations des anciens; elles n'apparaîssent que quand le glioma a pris sur place un développement considérable, ce qui n'a ordinairement lieu qu'à la fin de la seconde année à partir du début du mal.

La durée moyenne de cette maladie est de dix-huit à trente mois; le maximum de trois ans et demi de durée (Hirschberg) n'est que rarement atteint. Les cas congénitaux ont une durée relativement plus longue; ceux dans lesquels la maladie a éclaté sur les deux yeux n'ont pas une marche plus rapide; mais cette marche est manifestement accélérée à partir du moment où, soit une perforation, soit une ablation ont préparé la production d'un fongus.

Un point capital qu'il nous faut soigneusement signaler ici, c'est que le glioma constitue à son début une maladie purement locale et qu'une guérison peut être obtenue par l'énucléation de l'œil, si l'opération est pratiquée dès l'apparition du mal. L'observation (3) de Carter, dans laquelle une récidive n'avait pas encore eu lieu au bout de sept ans, en donne une preuve frappante; les observations de M. Hirschberg (1 et 12) et de M. Manfredi (2), dans lesquelles, après douze ou quinze mois, rien n'annonçait une récidive, plaident en faveur de cet opinion. Lorsque le glioma a déjà produit un état glaucomateux, ou qu'il a envahi presque toute la chambre postérieure, ou même que la procidence de l'œil permet de conclure à

l'existence d'un foyer secondaire dans le tissu de l'orbite, l'opération ne fait que hâter une issue funeste, comme le prouve l'observation donnée en note [1]).

Il paraît résulter d'une statistique dressée par M. Hirschberg que l'opération, pratiquée à une époque où l'on peut présumer que le nerf optique est déjà envahi, abrège la vie des enfants. Cela se comprend si l'on considère qu'il faut de douze à dix-huit mois pour que l'état fongueux apparaisse, et que les enfants vivent encore de trois à cinq mois à dater de la perforation de l'œil. Mais en enlevant l'œil on ne fait que hâter l'apparition du fongus, qui s'accroît du côté du nerf ou de sa gaîne avec une rapidité presque foudroyante. Pourtant, si l'on prend en considération les cruelles souffrances qu'occasionne l'état glaucomateux qui précède la perforation, on est autorisé à opérer, même avec la certitude d'abréger les jours de l'enfant. Mais dans quelle cruelle alternative on va se trouver quand les deux yeux seront en même temps le siège d'un glioma?

Après avoir ainsi tracé le tableau de cette effrayante maladie, nous avons encore à en élucider un point des plus importants pour la clinique. Attendu que la guérison par énucléation n'est possible qu'au début du mal, il faut exactement connaître l'aspect sous lequel le glioma se présente à l'ophthalmoscope, pour en différencier les cas dont la ressemblance avec les premiers pourrait donner lieu à une erreur de diagnostic.

[1]) Emile Kihn, âgé d'un an, m'est présenté par sa mère en Février 1862. Celle-ci raconte que depuis deux mois, elle a remarqué dans la pupille gauche de son enfant un reflet particulier. Après avoir dilaté la pupille, je constate un soulèvement considérable de la rétine dans toute la région postérieure de l'œil. Les limites de la partie soulevée ne pouvaient pas être nettement déterminées, vu qu'elles se perdaient vers les parties équatoriales. La partie proéminente de la rétine était d'une couleur jaune-blanchâtre éclatante; sa surface qui paraissait lisse, convexe et assez uniforme, était parcourue par de nombreux vaisseaux, dont une partie restait superficielle, tandis que l'autre s'enfonçait plus ou moins brusquement dans la masse jaunâtre. Le trajet de ces vaisseaux était tout-à-fait anormal et ne permettait nullement de s'orienter pour trouver la papille. La partie saillante, qui me fit aussitôt l'impression d'une tumeur, m'a paru proéminer au-delà du tiers postérieur du corps vitré. L'œil se montrait peu tendu et n'était le siège d'aucun symptôme irritatif. La mère à laquelle j'exposai la nécessité d'enlever cet œil désormais impropre à la vue et dangereux pour l'existence de son enfant partit sans vouloir donner suite à mes conseils. On me rapporta l'enfant dix mois après, effrayé qu'on était de voir grossir son œil qui commençait à sortir de l'orbite. En effet, toute la partie antérieure du globe paraissait distendue comme dans de hauts degrés d'hydrophthalmie. Le cristallin demeuré transparent, avait été chassé en avant, et la masse jaunâtre brillante semblait être contigüe à sa surface postérieure. Pourtant cet œil dont il était difficile d'évaluer la propulsion, à cause de la distension qu'il avait lui-même subie, n'accusait aucun symptôme irritatif ni aucune exagération sensible de tension. Je fis entrer l'enfant à ma clinique et pratiquai l'énucléation le 8 Janvier 1863. Quand je voulus, après la section des muscles droits, détacher les muscles obliques, je reconnus que la tumeur avait perforé la sclérotique, en arrière de l'équateur, entre le droit externe et le droit inférieur. En circonscrivant, à coups de ciseaux, la tumeur mollasse extra-oculaire, et en voulant dégager l'œil, celui-ci se vida presque complètement en laissant échapper une masse jaune-blanchâtre, demi-fluide et caséeuse. Une hémorrhagie considérable me força de renoncer à une extirpation complète de tout le contenu de l'orbite, et je fus contraint de me borner à enlever une portion du nerf et du tissu cellulaire rétro-bulbaire. L'enfant se remit assez vite de cette grave opération; mais trois semaines ne s'étaient pas encore écoulées depuis lors, que déjà je voyais repulluler la tumeur au fond de l'orbite. Le 16 Février 1863, elle apparaissait, en dehors de cette cavité, avec la grosseur d'un œuf d'oie. L'enfant ne succomba que 4 mois après cette opération, avec des symptômes cérébraux et dans un état d'émaciation effrayante. La pièce anatomique avait tellement souffert des difficultés de l'opération qu'il nous fut absolument impossible de déterminer en l'étudiant le point de départ du mal. Mais les parties intra- et extra-oculaires étaient composées de ces petites cellules en forme de grains, entremêlées d'une très-petite quantité de tissu cellulaire, qui caractérisent le glioma.

L'image ophthalmoscopique du glioma est très-caractéristique; il se révèle comme un soulèvement plus ou moins circonscrit de la rétine, d'une couleur blanc-jaunâtre ou d'un blanc éclatant, qu'on ne saurait confondre ni avec un simple décollement, ni avec une tumeur (un sarcome non pigmenté qui aurait soulevé la rétine), ni enfin avec une plaque de dégénérescence graisseuse ou gangliforme. Contrairement à ce qui est dit dans le travail de M. Knapp, nous voyons, dans la richesse en vaisseaux de la partie soulevée et dans l'irrégularité de leur parcours un caractère très-propre à différencier le soulèvement de la rétine par un glioma d'avec un décollement sur lequel les vaisseaux sont moins nombreux et ont une répartition presque normale. Du reste, ce n'est pas sur ce point que réside la difficulté du diagnostic différentiel, car, chez les enfants que le glioma atteint de préférence aux autres âges, on n'a guère occasion de rencontrer un décollement de la rétine, et encore moins un sarcome qui soulèverait cette membrane.

Il est assez rare d'observer, comme dans l'image ophthalmoscopique donnée par M. Knapp, un glioma tout-à-fait circonscrit dans lequel les vaisseaux, en quittant le fond de l'œil normal, décrivent un coude sensible en passant sur la tumeur. La surface de celle-ci n'est pas nécessairement lisse, ou en d'autres termes, n'est pas constituée par la membrane limitante tendue, mais elle peut, comme l'a vu M. Iwanoff, avoir une surface plus ou moins déchiquetée et faisant une saillie peu régulière dans le corps vitré. C'est dans ces cas-là surtout qu'une confusion avec la choroïdite parenchymateuse (suite de meningite cérébro-spinale) ou avec les restes d'une hyalitis suppurative (pénétration d'un corps étranger) peut être commise. M. Knapp insiste surtout sur la différence de couleur qui existe entre le glioma et les produits de la choroïdite parenchymateuse. Il engage vivement à se servir pour l'examen, de l'éclairage solaire (d'un héliostat) qui, d'après lui, permet de reconnaître à coup sûr que le glioma présente seul ce reflet jaune éclatant, tandis que les produits de la choroïdite ont simplement une couleur blanc-grisâtre. Mais ce à quoi nous attachons le plus d'importance, ce sont les données anamnestiques: dans le glioma on n'a jamais observé comme signes précurseurs, de phénomènes cérébraux, ni de symptômes inflammatoires du côté de l'œil qui aient coïncidé avec *les premiers débuts* du glioma. Ainsi, le plus souvent, la présence de synéchies multiples et l'absence d'une tension exagérée plaident tout-à-fait contre l'existence d'un glioma. Il ne sera guère possible maintenant de commettre l'erreur de Dikson. Critchett et Bowmann [1]), d'enlever, par exemple sur un enfant de cinq mois, un œil atteint d'iritis chronique, parce que la pupille prenait peu-à-peu une teinte jaunâtre que M. Clarke reconnut, à la dissection, pour être le résultat de produits inflammatoires appliqués contre la capsule postérieure du cristallin.

Si l'on se demande comment certains auteurs très-compétents (de Jaeger père, de Ammon, Sichel) ont pu affirmer la guérison spontanée et complète du glioma, on ne pourra en trouver la raison qu'en admettant la confusion possible avec une forme particulière d'irido-choroïdite parenchymateuse dans laquelle, à la suite d'une perforation de la cornée, le tissu iridien repullulant en avant, se serait présenté avec les apparences d'une tumeur, considérée par quelques-uns comme un granulome. On pourrait encore admettre, pour expliquer cette opinion, que le glioma a été confondu avec un cysticerque sous-rétinien; mais cet entozoaire, que M. Alfred Graefe [2]) a trouvé une fois, chez un garçon de douze ans dont l'œil avait l'aspect de l'œil de chat amaurotique, ne se rencontre guère chez les enfants (le plus jeune sujet chez lequel de Graefe ait rencontré le cysticerque avait huit ans).

[1]) Voy: *The Lancet* 1854, et Knapp, *die intraocul. Geschwülste* p. 80.

[2]) *Klin. Monatsblätter* T. I, p. 231.

Ce qui peut singulièrement compliquer le diagnostic du glioma, c'est un trouble des milieux, principalement du cristallin, qui concorderait avec les débuts du mal, comme on l'a noté dans quelques observations.

Nous avons déjà dit que le glioma rétinien ne se rencontrait que chez les enfants ; jusqu'à présent le fongus de la rétine n'a pas été observé chez des enfants au-dessus de douze ans. Dans une statistique dressée par M. Hirschberg et comprenant soixante dix-sept cas, le glioma, 5 fois sur 100, s'est trouvé congénital: 18 fois sur 100, on l'a observé sur les deux yeux. Dans tous les cas congénitaux, la néoplasie n'avait encore envahi qu'une portion de la coque oculaire, et n'était pas encore arrivée à la période glaucomateuse. Le sexe masculin semblerait payer un tribut plus considérable à cette triste maladie qui n'est pas encore assez connue, pour qu'on puisse en établir la plus grande fréquence dans tel ou tel pays. Elle a été étudiée surtout en France, en Angleterre et en Allemagne.

Tout porte à croire que dans beaucoup de cas, le germe de la néoplasie est inné chez l'individu. Ainsi, on connaît quelques observations d'enfants nés de mêmes parents qui tous ou presque tous ont succombé à cette terrible maladie (Lerché, Sichel, de Graefe). Dans d'autres cas, on a fait intervenir un traumatisme, une inflammation préalable, qui assurément n'ont pas pu à eux seuls engendrer le mal.

Nous ne pouvons pas terminer sans insister sur deux questions du plus haut intérêt au point de vue de la pathologie générale. Il paraît en effet démontré que le glioma constitue, au début, une maladie purement locale, bien que ce pseudoplasme présente, dans son évolution ultérieure, un caractère des plus infectieux qu'on connaisse; cependant, il ne se produit, dans la structure de la tumeur, aucune modification anatomique qui puisse expliquer un pareil changement dans ses allures. Si donc on voulait approfondir ce fait important, on serait forcé de faire appel aux doctrines humorales.

Le glioma rétinien est le seul pseudoplasme à tendance infectieuse qui se rencontre exclusivement chez les enfants, tandis que toutes les autres néoplasies de cette nature sont surtout l'apanage de l'âge adulte. Il serait intéressant de rechercher à quelle affection succombent les parents, les mères en particulier, des enfants atteints de glioma, et de savoir si, plus tard, elles n'ont pas été atteintes elles-mêmes de productions néoplasiques infectantes. Rappelons à cet égard une communication récemment faite à l'Académie (Burdel) d'après laquelle des parents ayant succombés à des affections cancereuses, ont souvent donné naissance à des enfants qui sont morts de phthisie pulmonaire. Pour le moment, nous n'avons aucun renseignement sur ce point.

M. AFFECTIONS CONGÉNITALES DE LA RÉTINE.

A l'occasion des affections congénitales du nerf optique, nous avons traité de presque tous les vices analogues de la rétine. Un seul n'a pas trouvé place dans notre description, c'est l'arrêt partiel du développement de la rétine dont nous parlerons à l'occasion du coloboma de la choroïde.

ARTICLE V.

MALADIES DE LA CHOROÏDE.

Au lieu de nous arrêter à la description anatomique de la choroïde, dont les détails sont répétés à satiété, et à laquelle les travaux récents n'ont rien ajouté de bien important, nous croyons mieux faire en attirant l'attention du lecteur sur l'importance qu'on doit attribuer à la membrane vasculaire dans l'interprétation des images ophthalmoscopiques. C'est à elle en effet que le fond de l'œil examiné au miroir doit sa teinte particulière, teinte qui dépend, d'une part, du pigment contenu en quantité variable dans la couche épithéliale (rétinienne) et dans le stroma choroïdien; et qui, d'autre part, est en rapport avec la qualité et la quantité de lumière employée pour l'examen.

Qu'on se pénètre tout d'abord de cette idée, que la couche épithéliale integre renfermant, chez les sujets bruns surtout, une quantité considérable de pigment, dérobe à l'observateur tous les détails de la choroïde, comme on peut en juger d'après les figures 24 et 26, pl. IV de l'Atlas.

Si la quantité de pigment que renferment les cellules épithéliales, en relation avec le teint de l'individu, est peu considérable, si l'éclairage est intense, et même si, avec un faible éclairage, la couche épithéliale, à la suite d'altérations morbides, a perdu de son pigment ou a été détruite, le réseau des gros troncs vasculaires (les plus internes) se voit à découvert; l'image ophthalmoscopique montre alors un aspect qui changera, suivant que ces détails de la choroïde se verront dans toute l'étendue du fond de l'œil ou seulement par places.

Cet aspect varie encore avec la quantité de pigment que renferme le stroma choroïdien. Lorsque la pigmentation y est abondante, il n'y a que les gros troncs choroïdiens qui soient mis à jour; ils forment un réseau dont le lacis est d'une largeur assez uniforme et dont les mailles, auprès de la papille et de la macula, sont irrégulièrement arrondies, tandis que vers l'équateur elles deviennent de plus en plus triangulaires et rhomboïdales (voy. fig. 27, pl. IV).

Si non-seulement le pigment de la couche épithéliale, mais aussi celui du stroma choroïdien font défaut, alors le réseau des vaisseaux de la choroïde (sauf la chorio-capillaire que le grossissement du miroir est impropre à faire voir) est tout entier mis à nu; dans ce cas, il est aisé de se convaincre qu'un réseau plus serré et composé de vaisseaux plus fins, est sous-jacent à celui dont nous avons parlé plus haut (voy. fig. 28, pl. IV); l'œil prend alors un aspect des plus étranges et qui a souvent induit en erreur les personnes peu exercées à l'interprétation des images ophthalmoscopiques.

Les vaisseaux de la choroïde se distinguent essentiellement de ceux de la rétine par l'uniformité de leur coloration et par l'absence du reflet de la partie moyenne qui donne aux vaisseaux rétiniens leur double contour.

Ils ont tous une couleur uniformément jaunâtre ou jaune-rougeâtre et il est impossible de différencier les veines des artères. A part cela, leur trajet est, pour la plupart d'entre eux, bien plus sinueux que celui des vaisseaux rétiniens, et ces sinuosités sont d'autant plus visibles qu'on observe les parties les plus voisines de la macula.

Nous insistons ici sur deux points capitaux: 1° l'impossibilité de distinguer (dans la choroïde bien entendu) les veines des artères; 2° l'impossibilité d'établir une comparaison entre le calibre des différents vaisseaux, attendu que ce calibre varie sensiblement avec la région explorée, avec l'absence plus ou moins complète du pigment du *stroma;* et qu'il doit persister des variations physiologiques des plus considérables, à la suite de changements fréquemment répétés dans la circulation de la membrane.

En réfléchissant sur ces points, on se convaincra sans peine que la coloration du fond de l'œil sera presque exclusivement déterminée par la quantité du pigment qu'il renferme, que l'éclat de la couleur sera ici en raison inverse de la pigmentation, et que l'ampleur plus ou moins considérable des vaisseaux choroïdiens ne pourra guère être interprétée comme un signe pathognomonique.

Le stratum des cellules épithéliales pigmentaires donne au fond de l'œil son aspect grenu particulier; c'est surtout vers l'équateur que cet aspect chagriné ressort avec netteté et qu'on peut, en quelque sorte, isoler les cellules du stratum qui apparaissent comme des points. Il faut cependant se tenir en garde contre les entraînements de l'imagination, et ne pas espérer qu'on puisse se livrer à un véritable examen ophthalmo-microscopique, attendu que l'examen à l'image droite ne permet pas, dans les cas les plus favorables, d'obtenir un grossissement supérieur à 24 diamètres; d'ailleurs, en contrôlant cet examen sur la tablette du microscope, on est tout surpris de voir combien ce grossissement de 24 est insuffisant pour l'isolement de ces cellules.

Lorsque l'aspect grenu fait défaut dans une partie ou dans la totalité du fond de l'œil, et que les gros troncs choroïdiens, avec leurs interstices pigmentaires, se voient à découvert, état qu'on avait désigné quelque temps après l'application de l'ophthalmoscope sous le nom de *macération du pigment*, nous ne disposons d'aucun mode d'examen qui puisse nous dire si les cellules elles-mêmes du stratum ont disparu, ou si elles se sont simplement dépouillées de leur pigment. Si donc, dans la description des images ophthalmoscopiques, nous parlons si souvent de la disparition de l'épithélium pigmentaire, c'est qu'en l'absence du grenu du fond de l'œil, les altérations concomitanttes nous autorisent, en nous basant sur les examens nécroscopiques, à admettre l'absence du stratum épithélial.

Il faut une longue expérience pour se rendre compte des influences qu'exerce, par effet de contraste, la coloration du fond de l'œil sur celles de la papille, de la macula, des foyers exsudatifs, etc. De même, on ne doit pas être surpris des variations de couleur et de teinte du fond de l'œil, d'après l'intensité de l'éclairage et la nature de la source lumineuse. M. Mauthner[1]) fait remarquer avec raison que l'éclairage solaire donne au fond de l'œil une teinte plutôt rose que rouge; qu'en se servant d'un très-faible éclairage, on voit, non-seulement chez les sujets blonds, mais même chez les sujets bruns, la teinte jaune-rougeâtre que donne l'éclairage artificiel être remplacée par une teinte jaune-pâle qui très-souvent n'est pas plus foncée que la coloration du visage du même sujet.

[1]) *Lehrbuch der Ophthalmoscopie* p. 409.

Nous nous résumerons en concluant que la grande facilité à commettre des erreurs dans l'examen ophthalmoscopique tient, non-seulement à la diversité des états physiologiques, mais aussi à l'influence que la pigmentation et l'éclairage exercent sur les couleurs et la teinte du fond de l'œil.

A. HYPERHÉMIE DE LA CHOROÏDE.

De tout ce qui précède, il résulte, avec la plus grande évidence, que le diagnostic si souvent formulé *d'hyperhémie*, de *congestion* choroïdienne est complètement illusoire. Nous admettons que ces états existent réellement, que dans les affections inflammatoires profondes, ils ne font guère défaut, mais nous ne disposons d'aucun moyen pour contrôler *directement* leur existence.

Ainsi, par exemple, une teinte rougeâtre très-prononcée du fond de l'œil n'autorise nullement à conclure à l'existence d'une hyperhémie choroïdienne. Si d'autres raisons nous la font supposer, le seul signe morbide que présente alors l'image ophthalmoscopique consistera dans une teinte rouge hématique de la papille qui ne s'accompagne ni d'une augmentation sensible du calibre des vaisseaux, ni d'une diminution dans la netteté des contours de la section nerveuse. Evidemment, cette couleur rouge hématique du nerf, n'est pas sans valeur aux yeux d'un observateur exercé, mais, même dans ce cas, elle ne permet pas, à elle seule, de formuler un diagnostic; car, sans faire attention aux variations physiologiques sensibles de la teinte du nerf optique, on peut rencontrer cette coloration hématique au début de nombreux états morbides du nerf et de son expansion auxquels la choroïde reste complètement étrangère.

A mesure que nos connaissances anatomiques se sont étendues, que les conditions physiques de l'exploration de l'œil ont été mieux précisées, on n'a plus eu la prétention de voir au-delà de la portée de l'ophthalmoscope.

Dans la description qui va suivre de divers états morbides de la choroïde, nous ne nous éloignerons pas du programme que nous nous étions tracé, et nous ne parlerons que des affections révélées par le miroir. Comme il a déjà été question du glaucome chronique simple, et que les formes inflammatoires du glaucome ne rentrent pas dans notre plan d'études, la choroïdite séreuse ne sera décrite qu'en tant que maladie qui complique parfois une affection des plus importantes à étudier, le staphylôme postérieur. Nous donnerons un exposé complet des choroïdites exsudatives (disséminées); mais nous ne nous occuperons ni de la choroïdite parenchymateuse, ni de la variété suppurative, dans le diagnostic desquelles l'examen au miroir joue un rôle tout à-fait secondaire, et qui par conséquent, trouvent bien mieux leur place dans un traité général.

B. STAPHYLÔME POSTÉRIEUR.

(SCLÉRECTASIE.)

Le staphylôme postérieur, comme l'a soutenu en premier lieu M. Ed. de Jaeger [1]) est le plus souvent une affection congénitale, se rapprochant beaucoup d'une affection semblable de la choroïde, connue sous le nom de coloboma. Il n'existe aucune *inflammation propre* qui puisse engendrer *de toutes pièces* un staphylôme postérieur.

Le staphylôme postérieur peut rester et reste, dans un grand nombre de cas, complétement stationnaire; de même aussi, sous l'influence d'une hygiène oculaire mal réglée ou avec le concours de causes morbides, il peut augmenter progressivement d'étendue et entraîner des inconvénients de plus en plus sérieux pour la fonction de l'œil.

Le staphylôme postérieur stationnaire est l'attribut essentiel de l'œil myope, c'est-à-dire de l'œil dont l'axe antéro-postérieur est plus long que celui de l'œil normal. Le staphylôme progressif contribue, par sa marche croissante, à l'élongation de ce même axe; cette dernière variété, lorsqu'elle se rencontre sur un œil myope, est donc intimément liée à la *myopie progressive*, et si elle se rencontre sur des yeux dont l'axe est d'une longueur égale à la normale (emmétrope) ou au-dessous de la normale (hypermétrope), elle déterminera dans l'œil emmétrope une myopie qui s'accusera de plus en plus, de même qu'elle ramènera progressivement l'œil hypermétrope à l'emmétropie, état qu'elle pourra encore lui faire dépasser.

Nous nous éloignons chaque jour de l'époque où il était admis qu'une inflammation (scléro-choroïdite), en se localisant dans les parties postérieures du globe, pouvait arriver à déterminer, en dépit du repos absolu, une dilatation ectatique de l'œil et à rendre l'organe, par suite des altérations qui accompagnent le processus irritatif, impropre à sa fonction. Aujourd'hui, nous inclinons naturellement vers la théorie purement mécanique, d'après laquelle des yeux d'une conformation déterminée, autrement dit, atteints de staphylôme postérieur (quelque peu accusé qu'il soit), et présentant le plus souvent une axe de longueur supérieure à celle de l'œil normal, deviennent, par l'exercice même de la vision, exposés à une série d'accidents qui sont loin de revêtir tous le caractère inflammatoire.

Ces yeux sont soumis à un tiraillement démesuré qu'exercent sur eux pendant leur fonction, les muscles qui les mettent en mouvement et les fibres musculaires qui servent à l'accommodation. Comme nous le verrons plus tard, la résultante de ces tiraillements concentre ses effets autour de la papille du nerf optique et au pôle postérieur (la macula), c'est à dire qu'elle porte sur les points qui donnent de préférence passage aux nerfs et aux vaisseaux. Les effets de ce tiraillement se traduiront donc, pour ce qui regarde les nerfs, par des symptômes d'hypersécrétion, pour ce qui regarde les vaisseaux, par une oblitération d'un certain nombre d'entre eux et par des symptômes atrophiques.

Cette hypersécrétion et cette atrophie, chez des individus jeunes, auront pour résultat une distension progressive (allongement progressif de l'axe antéro-postérieur); mais si, par le fait des phénomènes régressifs et séniles, la sclérotique se prête moins à la distension, l'hypersécrétion aura alors pour résultat une compression plus directe encore des nerfs intrinsèques, avec manifestation de symptômes

[1]) Voy: *Über die Einstellung des diopt. Apparates*, p. 27.

glaucomateux, et retentissement plus marqué sur le système des vaisseaux intra-oculaires en général. La résistance plus grande opposée par la sclérotique aura encore pour effet un refoulement progressif du corps vitré avec ses conséquences fâcheuses (décollement de la rétine) et des troubles nutritifs de plus en plus accusés dans les milieux transparents.

Il est nécessaire d'insister sur le cercle vicieux dans lequel se trouvent les yeux atteints de staphylôme postérieur progressif qui provient d'une part, de l'irritation des nerfs ciliaires et de l'hypersécrétion qui en résulte, et d'autre part, de la compression et de l'irritation des nerfs, consécutives à cette hypersécrétion elle-même. A notre avis, la partie postérieure de la choroïde qui est voisine du nerf optique, ainsi que les nerfs qu'elle renferme, jouent ici le même rôle que la partie antérieure du tractus uvéal (l'iris) dans les cas de synéchies antérieures et postérieures, de propulsion anormale du cristallin, de déplacement de la lentille etc. etc.

Nous passerons successivement en revue les diverses variétés de staphylôme postérieur stationnaire, nous examinerons ensuite les causes qui peuvent faire progresser le staphylôme, nous décrirons l'aspect qu'il présente alors, et nous terminerons par un exposé de la marche progressive de l'ectasie et des accidents qu'elle entraîne avec elle.

Les figures des planches XXV, XXVI et XXVII donnent plus exactement que ne pourrait le faire la description la plus minutieuse, l'idée de l'altération appelée staphylôme postérieur. Les cas représentés fig. 109 à 117 se rapportent tous à des yeux dont la fonction était parfaite, qui n'étaient atteints que des inconvénients inhérents à leur état de réfraction, et dont le staphylôme se montrait avec des caractères stationnaires. Nous remarquons dès-maintenant la délimitation précise du cône ou de l'anneau irrégulier gris-blanchâtre qui embrasse la section nerveuse; un point qui nous frappe également, c'est l'intégrité parfaite du restant du fond de l'œil qui, dans les figures 118 et 119, laisse voir un dépouillement partiel de la couche épithéliale n'affectant pas de préférence le pôle postérieur ni la périphérie du nerf.

Un fait des plus importants à noter, c'est qu'à l'exception du cas 118 où l'altération de la couche épithéliale vient d'être signalée, les milieux sont tout-à-fait transparents.

Le staphylôme postérieur se présente, quand il n'est que très-peu accusé, sous la forme d'un étroit croissant pigmenté ou blanchâtre avec une bordure de pigment (fig. 109) qui embrasse le côté externe de la papille et dont la largeur maximum, même pour un staphylôme aussi peu développé, est ordinairement dirigée vers la macula. Le liseré de pigment qui sépare la portion amincie de la choroïde du restant du fond de l'œil tranche nettement sur lui; il est quelquefois double ou même multiple (fig. 110 et 112) quand le staphylôme montre une étendue plus grande.

Le cône peut avoir une largeur très-considérable sans, pour cela, embrasser le côté interne de la papille (fig. 111 et 118) et l'on peut observer, par contre, des staphylômes d'une largeur très-restreinte, qui cependant entourent complètement le nerf (staphylôme annulaire).

L'aspect que présente le cône ou le cercle péripapillaire dépend du degré d'atrophie que montre la choroïde. Si la couche épithéliale fait complètement défaut, les vaisseaux choroïdiens apparaissent avec leurs interstices, et ressortent avec d'autant plus d'éclat que le stroma choroïdien peu aminci, conserve davantage de pigment. Dans les cas de staphylôme étendu, le stroma choroïdien manque en majeure partie, les vaisseaux choroïdiens font défaut, et la membrane vasculaire n'est plus représentée que par une mince pellicule irrégulièrement parsemée de pigment;

c'est alors que la partie correspondante de la sclérotique montre un reflet des plus chatoyants.

La variété d'aspect que peuvent présenter les staphylômes arrivés à divers degrés de développement, résulte aussi en partie de ce que la raréfaction du tissu ne se montre pas au même degré dans les différentes parties du staphylôme. C'est alors qu'il se présente comme composé de plusieurs zônes, le plus souvent concentriques; ainsi on voit par exemple, une portion jaunâtre entourant immédiatement le nerf, être embrassée par une partie bleu-blanchâtre qui, par son bord pigmenté, tranche nettement avec la couleur rouge du fond de l'œil sain. Dans d'autres cas, un cercle d'où le stroma et les vaisseaux choroïdiens ont disparu avoisine le nerf, tandis que la partie qui l'environne n'est marquée que par une absence de la couche épithéliale permettant de voir les gros troncs choroïdiens.

Dans le staphylôme stationnaire, la partie de la choroïde la plus proche du nerf optique, peut donc présenter un très-haut degré d'amincissement qui ne saurait indiquer, en aucune façon, le caractère progressif de l'affection. Tout au contraire, nous pouvons, presque à coup sûr, pronostiquer un staphylôme stationnaire, lorsque la partie amincie est contiguë par tous ses points à une partie absolument saine, autrement dit, lorsque le staphylôme tranche nettement, par son bord, avec le restant du fond de l'œil, et qu'en même temps, la papille du nerf ne montre aucune coloration morbide.

Il ne faudrait pas non plus s'imaginer que l'étendue d'un staphylôme plaide contre son caractère stationnaire; les figures 110 à 114 de l'atlas en donnent la preuve. C'est ici le moment de rappeler qu'un staphylôme, même très-étendu, n'implique pas nécessairement l'existence simultanée d'une sclérectasie; car cette dernière complication ne s'observe, comme nous le verrons plus tard, que dans les staphylômes les plus étendus.

A l'appui de cette assertion, nous ferons observer que les fins vaisseaux du staphylôme qui se dirigent en dehors, suivant une ligne presque horizontale, et qui ressortent avec tant de netteté sur son fond blanchâtre, ne montrent aucun coude, aucune inflexion sensible, soit en quittant la section nerveuse pour passer sur le staphylôme, soit en quittant ce dernier pour gagner le fond de l'œil. Du reste, la papille conserve sa forme ronde dans bon nombre de cas stationnaires; c'est seulement dans les cas où le staphylôme étant très-étendu embrasse complètement, comme dans la figure 114, la section nerveuse, que celle-ci se montre sous la forme d'un ovale dont le petit axe est toujours dirigé dans le sens de la plus grande étendue du staphylôme. Habituellement, dans ces cas, en même temps que le staphylôme, on observe une sclérectasie, et la raison pour laquelle la papille se montre ovale, c'est que nous ne portons pas directement, mais obliquement, nos regards sur la section nerveuse (Arlt). Nous ne voulons cependant pas soutenir que cet aspect ovale de la papille tienne constamment à l'incidence sous laquelle l'observateur la regarde, car, dans les cas de staphylôme progressif qui aboutissent à la sclérectasie, la partie avoisinante du nerf est en quelque sorte entraînée par elle (Ed. de Jaeger); le bord externe s'affaisse sensiblement, et si le staphylôme s'accroit beaucoup dans le sens vertical, la déformation papillaire dont nous parlons, sera la conséquence nécessaire de cet accroissement.

On ne connait pas encore parfaitement les causes qui font qu'un œil atteint de staphylôme postérieur congénital (et par suite de cette conformation, atteint de myopie dans la plus grande majorité des cas) montre, à une certaine époque de la vie, une augmentation du staphylôme, et par cela même un allongement progressif de son axe. Evidemment l'appareil moteur de l'œil joue ici un rôle capital; aussi, M. de Graefe pense que l'insuffisance des muscles droits internes, muscles dont les myopes

ont d'autant plus besoin que leur degré de myopie est plus élevé ou s'accuse davantage chaque jour, est une des causes les plus propices à l'accroissement de la myopie, autrement dit, du staphylôme postérieur. La tension, et l'excès d'innervation réclamé par ces muscles (faibles relativement au travail qu'ils ont à faire) retentirait sur la pression et la circulation intra-oculaires; mais jusqu'à présent, on ne comprend guère d'après le raisonnement de M. de Graefe, qu'elle serait la voie de transmission.

Notre ami, M. Giraud-Teulon attribue aux muscles extrinsèques et à l'augmentation de la pression intra-oculaire une influence mieux déterminée sur le *développement* ou, pour nous exprimer d'une façon plus conforme à notre opinion, sur *l'accroissement* du staphylôme postérieur. Nous donnons en note [1]) l'exposé de sa manière de voir.

[1]) „L'ectasie des membranes profondes, le staphylôme postérieur, la myopie qui en est la manifestation optique, sont des états généralement consécutifs à des applications prolongées sur des objets rapprochés ..... Quelles sont les forces en jeu dans cette vision? Il y en a de deux sortes: l'accommodation et le mouvement de convergence mutuelle des yeux. L'accommodation chez le myope, n'a pas grand service à rendre et par conséquent grande fatigue à subir. Le myope a toujours plus d'accommodation qu'il n'en réclame. Il l'épargne ou la relâche plutôt qu'il ne la met en œuvre. Il reste donc à examiner la convergence des axes optiques. ..... Le globe oculaire est, comme on sait, suspendu en équilibre entre deux groupes de muscles, les droits et les obliques. Une loi doit régir cet équilibre pendant le repos comme pendant le mouvement de l'organe: le respect, le maintien de la forme sphéroïdale du globe ..... Lors du mouvement de l'œil dans un sens ou dans l'autre, les muscles qui se raccourcissent pour déterminer ce mouvement, accroîtraient la pression intérieure du globe, et par suite le déformeraient, si les muscles antagonistes ne se relâchaient en proportion..... Au moment où la contraction du droit interne tend à porter en arrière son point d'insertion scléral (action qui, s'exerçant seule, tirerait le globe en arrière), la résistance développée par les muscles obliques et le droit externe retient le globe en place et le force à tourner autour de son axe; la cornée est alors portée dans l'adduction. Dans ce mouvement, le point d'insertion des obliques au globe se porte en sens inverse, c'est-à-dire d'arrière en avant et de dedans en dehors, de tout le chemin que fait en arrière et en dedans l'insertion antérieure du droit interne; ainsi fait également, en avant et en dedans, l'insertion du droit externe.

Ce n'est pas tout: à mesure que se prononce le mouvement de convergence, la zone, le cercle que circonscrivent les muscles obliques autour du globe se rapproche de plus en plus d'un grand cercle de la sphère. Cela revient à dire que le globe lui-même tend, par le fait de sa forme, à distendre de plus en plus la somme des longueurs des obliques. Or pareil effet, produit par les muscles obliques sur une poche au contenu semi-fluide, ne pourrait s'accomplir sans une réaction égale, manifestée par ce dernier. Cette réaction, c'est un accroissement de la pression intérieure. Le simple mouvement physiologique de convergence dans le plan horizontal implique donc nécessairement la tendance à l'accroissement de la pression intra-oculaire.

Mais cette tendance est bien autrement sensible, si le mouvement de convergence s'accomplit dans un plan dirigé de haut en bas et d'arrière en avant, comme dans la plupart des occupations de la vie civilisée ..... Quand, pour le regard à distance, l'axe optique d'un œil se porte en bas et en dedans, le méridien vertical de cet œil se voit incliné de haut en bas et de dehors en dedans. L'autre œil se met dans le parallélisme avec cette inclinaison, et nulle tension exagérée n'est ressentie. Lors de la convergence mutuelle, il en est autrement: les deux méridiens restent verticaux, l'inclinaison sus notée n'a point lieu. Il y a donc un muscle qui dans ce dernier cas, rétablit ou maintient de chaque côté la verticalité du plan méridien vertical. Un seul muscle est en position d'opérer cette action, lors du regard en bas, c'est celui des abaisseurs de l'œil qui possède une composante propre à porter le globe dans la rotation de haut en bas et de dehors en dedans, le muscle oblique supérieur..... Nous pouvons donc conclure que la convergence physiologique des axes optiques réunit toutes les conditions propres à accroître la pression dans l'intérieur de l'œil. De là à une conséquence fatale pour l'organe, il y a certainement encore quelque chemin à parcourir. Tous les yeux civilisés ne sont pas myopes ou atteints d'un excès dangereux de pression. Il faut donc admettre l'intervention de quelque autre circonstance, pour changer cette tendance en un fait pathologique accompli. Supposons, pour un instant, le cercle circonscrit par les obliques autour du globe un peu plus éloigné du centre qu'à l'état normal, nous devrons reconnaître dans cette condition une cause évidente d'aggravation des effets décrits. Plus

Pour le moment, il ne semble pas possible de révoquer en doute l'influence capitale que l'appareil moteur de l'œil exerce sur l'accroissement du staphylôme et sur l'élongation de l'axe antéro-postérieur de l'œil. Les nouveaux éléments que nous apportons en propre à la solution de la question découlent de l'idée que le staphylôme, quelque peu développé qu'il soit, est *toujours* congénital (et essentiellement héréditaire). Avec cette conformation particulière du globe de l'œil peut coïncider une insertion des muscles propre à en gêner le fonctionnement pour l'application de la vue à des objets rapprochés et à favoriser le développement du staphylôme. De plus, dans l'augmentation de la pression intra-oculaire, nous accordons un rôle considérable à l'irritation des nerfs ciliaires qui traversent précisément les parties tiraillées de la choroïde.

Mais ce n'est pas seulement l'appareil moteur externe de l'œil qui joue ici un rôle des plus importants, le mode d'action du muscle ciliaire paraît y participer aussi en exerçant une traction fâcheuse sur la choroïde.

ce cercle est distant du centre, plus il est petit, et plus le mouvement d'adduction de la cornée va faire croître la tension, l'élongation des muscles obliques, les diamètres successifs du globe offerts à leur périmètre enveloppant, croissant d'autant plus rapidement que la disproportion première est plus grande.

Un simple recul en arrière de l'insertion des obliques au globe est donc en lui-même une menace de premier poids pour l'intégrité de la pression intra-oculaire. Or, qu'est-ce que ce recul de l'insertion postérieure des obliques? Ce n'est ni plus ni moins que l'origine de la prépondérance des muscles de l'abduction sur l'adduction, des droits externes sur les internes ou, comme on la désigne d'ordinaire, *l'insuffisance de ces derniers.*

Trois conditions intéressant au plus haut point la pression intra-oculaire, dérivent donc de la convergence mutuelle des axes optiques: deux physiologiques, une troisième anormale.

Les deux premières sont: 1° l'accroissement régulier des diamètres des cercles que doivent circonscrire les muscles obliques; 2° l'excès d'action imposé à l'oblique supérieur pour le maintien de la verticalité de l'axe de rotation du globe. La condition pathologique est l'insuffisance des droits internes, qui accroît très-rapidement et indirectement l'effet des précédentes.

Nous n'avons encore prouvé qu'une chose: la tendance fatale à l'excès de pression intra-oculaire qu'entraîne, lors du mouvement de convergence, l'insuffisance des droits internes. Maintenant, nous allons examiner comment cette condition est suivie de l'ectasie des membranes, du développement du staphylôme postérieur, et non pas simplement de l'excavation de la papille optique comme dans le glaucome.

La chose est des plus simples: dans le glaucome, la pression en excès prend naissance dans le globe lui-même et agit uniformément sur tous les points de la périphérie. Sans doute il en est de même dans le cas que nous considérons ici: la pression exercée de dedans en dehors est la même sur tous les points de l'enveloppe; mais cette pression a un point de départ ou plutôt d'appui sur l'enveloppe elle-même. Elle n'existerait pas à l'intérieur si la sclérotique (lame externe) n'était sollicitée au point d'attache des obliques, d'arrière en avant et de dedans en dehors, par le fait même de la convergence. On voit alors le sac éminemment élastique que constitue la choroïde obligé de prendre une forme ovoïde à grand axe dirigé d'avant en arrière (direction dans laquelle les enveloppes sont le moins soutenues), pendant que l'enveloppe externe, la sclérotique, est attirée en avant. Si l'on songe alors à la disposition anatomique qui lie intimement la choroïde et la lame criblée à la couche interne de la scléra, on comprend aisément que les deux lames de cette dernière se dissocient dans la région ou leur réunion consiste en un simple contact: la région du tissu connectif lâche qui entoure le cercle de fusion de la sclérotique avec le névrilemme du nerf optique. Le pourtour scléral de la papille suit le mouvement de l'anneau choroïdien d'avant en arrière, pendant que la lame superficielle ou externe est entraînée d'arrière en avant et de dedans en dehors. La dissociation des deux couches, séparées par une mince lamelle cellulaire, a donc forcément lieu; elles glissent l'une sur l'autre. Telle nous paraît être, dans son enchaînement logique, la relation mécanique qui unit fatalement à l'insuffisance des droits internes la production de l'ectasie des membranes profondes ou du staphylôme postérieur, quand cette insuffisance se voit appelée à entrer en lutte avec les nécessités de la vision binoculaire à courte distance.

Fig. 59.

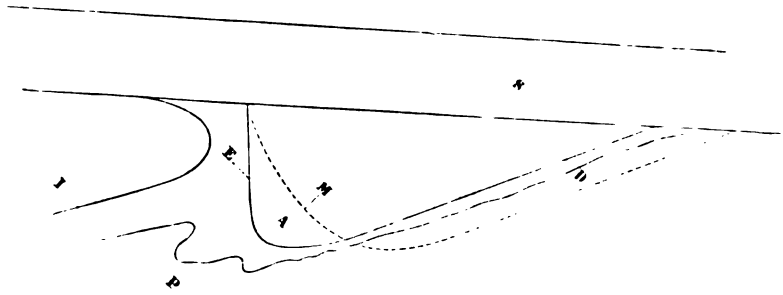

Fig. 60.

Dans des recherches histologiques récentes sur le muscle ciliaire, M. Iwanoff [1]) a découvert quelques particularités qui méritent d'être signalées. Personne n'ignore aujourd'hui que le muscle ciliaire normal, renferme deux parties bien distinctes, l'une composée de fibres longitudinales, décrite depuis longtemps par Bowman et Brucke, l'autre formée par des fibres circulaires, et bien étudiée par Müller, Arlt, et Schultze. Ces dernières occupent toute la portion triangulaire A représentée dans la figure schématique 59. Or, d'après les nouvelles recherches d'Iwanoff chez le myope, toute cette portion de fibres circulaires manque et, examiné dans une coupe méridienne (fig. 60), le muscle se présente sous la forme qui est indiquée par la ligne ponctuée de la fig. 59.

Chez l'hypermétrope au contraire, d'après les recherches du même auteur, non-seulement le triangle A composé de fibres circulaires existe intégralement, mais en outre le muscle se présente sous la forme indiquée dans la fig. 61, par la ligne à traite allongés et pointillés, et l'on voit qu'ici le triangle B qui est aussi composé de fibres circulaires (voy. la coupe fig. 62) y est sur-ajouté. Ces différences anatomiques entre les 3 types du muscle ciliaire, chez l'emmétrope (E fig. 59 et 61), l'hypermétrope (H mêmes fig.) et le myope (M mêmes fig.), sont aussi très-importantes au point de vue physiologique, elles expliquent, assez bien en effet, les différences fonctionnelles qui existent chez eux; et montrent d'une façon satisfaisante le mécanisme du processus pathologique qui, chez les myopes, se lie souvent aux fonctions de l'accommodation, à savoir de la progression du staphylôme postérieur.

Considérons, en effet, la fig. 63: soit P un point du muscle; quand ce dernier se contracte, le point P est soumis à l'influence de deux forces, l'une représentant

[1]) *Archiv für Ophthalm.* XV, 3, 284.

Fig. 61.

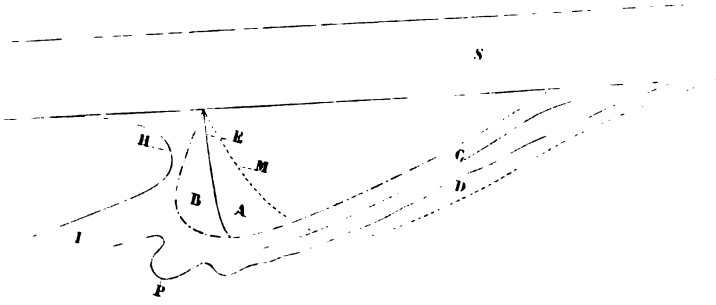

Fig. 62.

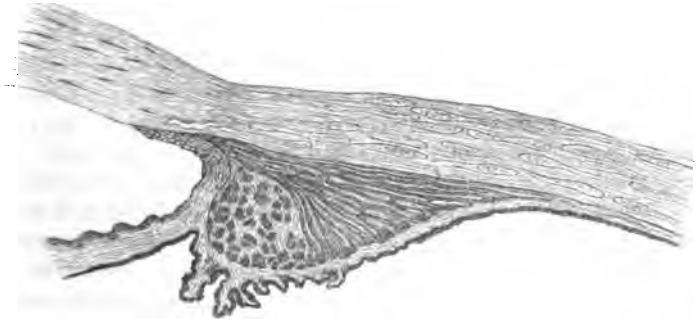

l'action des fibres longitudinales PD′, l'autre représentant l'action des circulaires PD. Si l'on prend sur ces deux lignes des longueurs proportionnelles aux intensités des forces agissant dans ces directions et qu'on construise ainsi le parallélogramme des forces, la diagonale de ce parallélogramme représentera en grandeur et en direction la force résultante qui agit sur le point P. Or, chez l'hypermétrope, les fibres circulaires étant très-nombreuses, la longueur Ph. fig. 63 [1]) représentera l'intensité de leur puissance; par contre les fibres longitudinales étant peu nombreuses, la longueur Ph′, plus petite, représentera l'action de ces derniers et la résultante P RH sera ici dirigée vers le centre de l'œil, par conséquent, d'une façon favorable pour détendre la zonule de Zinn et produire ainsi l'accommodation au moindre effort musculaire. Chez le myope, au contraire, les choses sont changées et l'on voit d'après la

Fig. 63.

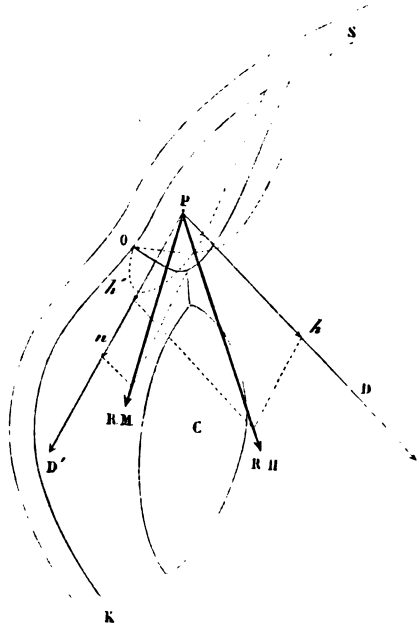

[1]) La figure 63 est empruntée au mémoire de M. Iwanoff, traduit par un de nos chefs de clinique M. Abadie (Journal d'Anat. et de Phys. d. Ch. Robin Nr. 2, 1870).

fig. 63 que la résultante P RM, obtenue d'après la même construction que précédemment, est dirigée ici presque parallèlement à la sclérotique; par conséquent, à chaque instant de l'accommodation, le point P, qui représente un point quelconque du muscle, étant entraîné en avant et parallèlement à la sclérotique, il en résulte que la choroïde qui lui est intimement unie, subit des tractions et des tiraillements dans le même sens. Or, il est permis de supposer que ces tractions continuelles se faisant sentir aussi au niveau des points d'attache de la choroïde autour du nerf optique, ont une grande influence sur le développement du staphylôme postérieur. M. Horner a signalé une disposition anatomique qui confirme cette hypothèse; il a trouvé, en effet, que dans un certain nombre de cas analogues, les fibres radiées de la rétine dont les extrémités extérieures ont des connexions avec la choroïde, avaient une direction oblique de dedans en dehors, et d'arrière en avant, direction qui parait due précisément à un tiraillement continu dans ce sens-là.

Il est prouvé que le staphylôme congénital est en rapport intime avec le mode d'occlusion de la fente fœtale de l'œil, ainsi que de Ammon l'a indiqué dans ses recherches. La présence de ce staphylôme concorde avec une disposition particulière de la gaîne du nerf optique près de son point d'insertion consistant dans une dissociation des gaînes externe et interne. Les figures 64 et 65 qui représentent les coupes faites après décès des yeux dont le fond est représenté fig. 112 et 113 de l'atlas, montrent le rapport parfait qui existe entre cette dissociation et le staphylôme. Pourtant, suivant les recherches de M. de Jaeger, le maximum de dissociation de la gaîne ne concorde pas nécessairement avec l'étendue maximum du staphylôme. Ces prédispositions anatomiques prennent, avec l'accroissement de l'œil, une développement plus considérable; car il est à-peu-près avéré que des staphylômes d'une certaine étendue ne se rencontrent guère chez les nouveau-nés ni chez les jeunes enfants, tandis que des staphylômes absolument stationnaires et étendus s'observent chez les adultes, et rien n'empêche alors d'admettre que le staphylôme s'est accru proportionellement à l'accroissement des membranes de l'œil.

L'hygiène défectueuse de la vue exerce une très-grande influence sur l'accroissement d'un staphylôme qui, pendant la jeunesse, serait hors de proportion avec l'accroissement de l'œil ou qui se produirait à une époque où son état stationnaire devrait coïncider avec l'arrêt de développement des membranes.

Heureusement pour la pratique, il est plus facile de constater avec le miroir la progression du mal que d'en suivre, au point de vue théorique, les phases d'accroissement. Ainsi, un premier symptôme consiste dans l'effacement des bords du cône ou du cercle péripapillaire; bientôt après, les parties avoisinantes du staphylôme montrent des signes non équivoques d'atrophie de la couche épithéliale et du stroma; des plaques atrophiques se développent en dehors du cône et viennent se confondre avec celui-ci; le staphylôme à marche progressive s'agrandit donc essentiellement par le fusionnement des plaques atrophiques qui l'avoisinent, et non pas par son accroissement propre.

Cette même particularité se signale encore dans deux circonstances; ainsi, par exemple, l'accroissement du staphylôme ne se fait pas tout autour de la papille, mais il se montre du côté opposé de la section nerveuse, ou sur les parties latérales, des plaques atrophiques qui finissent par se confondre avec le cône préexistant. Du reste, le staphylôme circulaire est, le plus fréquemment, le résultat d'une disposition congénitale, et cette forme n'implique nullement, comme nous l'avons dit, l'existence d'une marche progressive. Signalons ici un fait singulier, c'est que la tache jaune n'est généralement pas embrassée par un cône qui s'étende considérablement en dehors; au contraire, la macula s'éloigne de la papille proportionellement

Fig. 64.

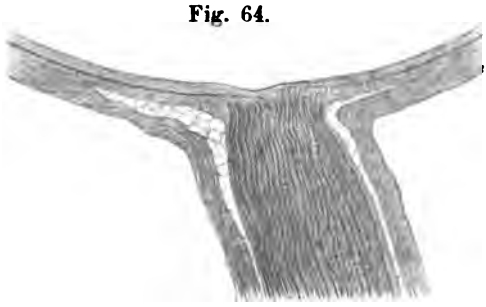

à la distension du segment postérieur de l'œil, et si nous rencontrons, par hasard, le fusionnement d'une tache jaune dégénérée avec le staphylôme, nous l'expliquerons par l'apparition, auprès de la macula, d'une plaque atrophique isolée qui, en s'agrandissant et en prenant la tache jaune pour centre, est venue à la rencontre du staphylôme. Il nous paraît que ce mode particulier d'accroissement permet d'établir une distinction assez précise entre ce qu'il faut regarder comme l'effet du simple *accroissement physiologique* d'une conformation congénitale, et ce qu'il faut envisager comme le résultat d'un *accroissement pathologique.*

Pendant cette marche progressive, qui dénote une distension de plus en plus accusée des membranes se signalant à son tour par leur amincissement et leur atrophie, il se déroule une série de complications méritant, eu égard à leur importance pratique, d'attirer pour quelque temps notre attention.

Le tiraillement que subissent les vaisseaux se manifeste, dans un certain nombre de cas, par les apoplexies choroïdiennes en plaques arrondies qui longent les bords du staphylôme ou qui apparaîssent isolément près de la macula. Souvent, ces épanchements qui prennent la région de la tache jaune pour siège, donnent, en produisant un scotome central, le signal de l'abolition définitive de la vision directe.

Les vaisseaux rétiniens sont bien moins prédisposés à la rupture; ils ne révèlent la distension qu'ils subissent que par le trajet très-rectiligne qu'ils affectent, et qui frappe surtout l'observateur lorsqu'il examine les fins vaisseaux allant de la papille vers la macula.

L'apparition soudaine de gros flocons filamenteux au sein du corps vitré fait aussi présumer que des ruptures vasculaires se sont effectuées alors, près du second point d'attache de la choroïde, dans sa portion la plus vasculaire, c'est-à-dire dans le corps ciliaire, et que de là, le sang se frayant un chemin dans le corps vitré, en a détruit la trame délicate.

Fig. 65.

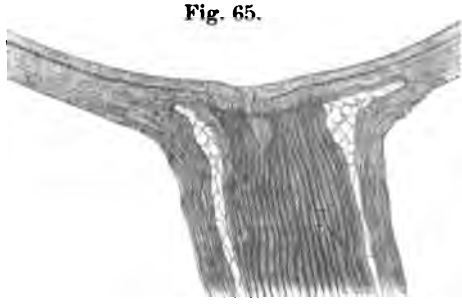

Les altérations anatomiques qu'on rencontre à cette époque, et en particulier les changements de structure qui se montrent au voisinage du nerf optique et de la macula, sont bien plus l'expression d'une atrophie par distension et par oblitération des vaisseaux tiraillés, qu'ils ne sont le résultat d'une exsudation et d'une prolifération cellulaire telles qu'on les rencontre dans les cas de sclérotite et de choroïdite. Les examens anatomiques avaient déjà permis de conclure à l'absence de véritables produits inflammatoires, mais on avait cru pouvoir expliquer cette absence par une atrophie simultanée de ces produits et de la trame choroïdienne. Le seul changement que nous révèle l'examen histologique et qui puisse être invoqué en faveur d'une inflammation, c'est la réunion plus intime des parties atrophiées de la choroïde avec la sclérotique sous-jacente.

Mais nous regardons cette modification comme bien insuffisante pour conclure à la présence d'une sclérotite ou d'une scléro-choroïdite. Du reste, rien d'étonnant qu'à la suite du tiraillement des membranes profondes, il se montre quelques symptômes inflammatoires qui déterminent une cohésion plus intime des membranes, mais qui, dans l'évolution même de la maladie, jouent un rôle tout-à-fait secondaire.

La rétine montre, dans les cas de staphylôme très-étendu et compliqué de sclérectasie, des signes non équivoques d'atrophie, mais cette atrophie porte essentiellement sur les couches externes et laisse les fibres nerveuses tout-à-fait intactes. L'agrandissement constant de la tache de Mariotte dans les yeux atteints de staphylôme postérieur montre d'ailleurs que la distension a essentiellement porté préjudice, dans l'étendue de l'altération, aux couches externes de la rétine, tandis que les fibres nerveuses, tiraillées dans ces mêmes points, se prêtent très-bien à cette distension.

A mesure que, dans le segment postérieur de l'œil, les membranes profondes s'atrophient, sous l'influence de l'hypersécrétion due à l'irritation des nerfs ciliaires, le corps vitré se détache du fond de l'œil et revient sur lui-même. Il se produit, dans ce milieu, des troubles nutritifs qui se traduisent par l'apparition de flocons filamenteux et membraneux. A cette même époque, le défaut de nutrition par distension et par compression des vaisseaux, en se généralisant davantage dans tout le tractus uvéal, retentit aussi sur le cristallin. La lentille devient le siège d'opacités qui se localisent de préférence vers le pôle postérieur.

C'est à ce moment que le détachement progressif du corps vitré menace les yeux atteints de staphylôme progressif de l'accident le plus grave qui puisse leur arriver, du décollement de la rétine. Ce détachement, dont le mécanisme a été exposé plus haut, concorde, dans un certain nombre de cas, avec la résistance plus considérable que la sclérotique oppose à la distension.

Cette même augmentation de résistance peut aussi faire éclater une autre série d'accidents qui affectent franchement le caractère glaucomateux. La substance du nerf est alors refoulée en arrière; il se développe une excavation glaucomateuse qui, dans de nombreux cas, n'est pas très-bien accusée à cause de la conformation particulière du nerf, dont une portion des fibres est entraînée dans la sclérectasie, mais qui, dans d'autres cas, où cet entraînement est moins prononcé, affecte les caractères typiques du glaucome. Chez certains malades, le refoulement ne se borne pas seulement à la substance nerveuse, mais le pourtour du nerf, ainsi que l'anneau sclérotical, sont repoussés en arrière, de façon que l'étude du parcours des vaisseaux, ou l'examen à l'image droite au moyen de verres concaves de divers foyers nous montre que l'excavation glaucomateuse aboutit à une sclérectasie péripapillaire.

Sans vouloir insister sur la symptomatologie complexe et variée du staphylôme et de la myopie progressifs, nous avons développé toute la série d'accidents auxquels sont exposés les yeux atteints d'une conformation congénitale particulière. Il a été posé en principe que cette longue série d'accidents prend son point de départ dans l'irritation des nerfs ciliaires qui traversent les parties les plus exposées à la distension. Après avoir fait observer que l'appareil moteur extrinsèque et intrinsèque de l'œil ainsi que l'exagération de la pression interne jouent un rôle capital dans la production du staphylôme et de la myopie progressive, nous pouvons donc encore ajouter que les principaux moyens employés pour opposer une barrière à la marche désespérante de ce mal sont la ténotomie et l'iridectomie.

C. CHOROÏDITE DISSÉMINÉE.

En étudiant la rétinite pigmentaire, nous avons déjà dit que cette maladie pouvait servir de trait-d'union entre les inflammations de la choroïde et celles de la rétine. En effet, contrairement aux autres variétés de rétinites parenchymateuses, celle qu'on est convenu d'appeler rétinite pigmentaire évolue surtout dans les couches externes de la rétine. Son siège se rapproche donc beaucoup de la choroïde.

Dans ses nouvelles recherches sur les inflammations de la choroïde, M. Iwanoff[1] admet quatre formes de choroïdite disséminée, dont les deux premières seulement, à notre avis, méritent d'être appelées ainsi. La quatrième forme de M. Iwanoff est une variété de rétinite pigmentaire décrite en premier lieu par M. Pope, et caractérisée par une prolifération des fibres radiées qui a lieu dans les couches les plus externes de la rétine et qui vient alors emprisonner les cellules de la couche pigmentaire.

Dans la troisième forme de M. Iwanoff, la prolifération de la couche épithéliale joue le principal rôle et devient le point de départ essentiel du mal. Mais cette couche étant reconnue comme faisant partie de la rétine (Schultze, Babuchin), on est donc mieux autorisé à ranger cette maladie parmi les rétinites que parmi les choroïdites.

Pour mieux caractériser les véritables formes de choroïdite disséminée et les différencier, autant que possible, d'avec les rétinites, au point de vue clinique, nous décrirons rapidement les deux dernières variétés de choroïdite disséminée de M. Iwanoff qui nous serviront de transition aux maladies de la membrane vasculaire méritant plus réellement ce nom.

M. Pope a rencontré, dans certaines formes de rétinite pigmentaire, la prolifération des fibres radiées tellement accusée, qu'elle empiétait sur la couche épithéliale dont elle tenait les cellules comme emprisonnées. Cette prolifération se montre surtout le long des vaisseaux et l'on en conclut naturellement qu'elle aura pour résultat un dépôt du pigment sur leur trajet et surtout au niveau de leurs embranchements. A part les cas exceptionnels dans lesquels ces envahissements s'étendent jusqu'à la trame choroïdienne elle-même qui a subi une désorganisation préalable avec ramollissement, la membrane vasculaire ne participe guère à la variété de rétinite étudiée par M. Pope. Nous ne saisissons pas bien, à parler franchement, pourquoi M. Iwanoff se refuse à reconnaître là une rétinite pigmentaire, et l'on ne peut se l'expliquer qu'en admettant comme lui que la rétinite pigmentaire type se développe de préférence dans les couches rétiniennes internes (couche des fibres nerveuses et couche ganglionnaire), tandis que, dans la variété de rétinite de M. Pope, c'est le contraire qu'il faut admettre; à part cela, l'intégrité de la fonction serait ici moins compromise que dans la rétinite pigmentaire typique. Quelque raison qu'on invoque pour justifier la classification établie entre les différentes variétés de rétinite pigmentaire, rien n'autorise cependant, pour le moment, à en soustraire la variété de M. Pope, pour la ranger parmi les choroïdites disséminées.

On serait mieux en droit de séparer des rétinites l'inflammation dans laquelle l'hyperplasie de la couche épithéliale (voy. fig. 66) joue le principal rôle, car, pour bien des auteurs, cette couche fait encore partie de la choroïde et nous sommes tellement habitués, dans l'interprétation des images ophthalmoscopiques, à ranger

[1]) *Klinische Monatsblätter* T. VII, p. 470.

Mais nous regardons cette modification comme bien insuffisante pour conclure à la présence d'une sclérotite ou d'une scléro-choroïdite. Du reste, rien d'étonnant qu'à la suite du tiraillement des membranes profondes, il se montre quelques symptômes inflammatoires qui déterminent une cohésion plus intime des membranes, mais qui, dans l'évolution même de la maladie, jouent un rôle tout-à-fait secondaire.

La rétine montre, dans les cas de staphylôme très-étendu et compliqué de sclérectasie, des signes non équivoques d'atrophie, mais cette atrophie porte essentiellement sur les couches externes et laisse les fibres nerveuses tout-à-fait intactes. L'agrandissement constant de la tache de Mariotte dans les yeux atteints de staphylôme postérieur montre d'ailleurs que la distension a essentiellement porté préjudice, dans l'étendue de l'altération, aux couches externes de la rétine, tandis que les fibres nerveuses, tiraillées dans ces mêmes points, se prêtent très-bien à cette distension.

A mesure que, dans le segment postérieur de l'œil, les membranes profondes s'atrophient, sous l'influence de l'hypersécrétion due à l'irritation des nerfs ciliaires, le corps vitré se détache du fond de l'œil et revient sur lui-même. Il se produit, dans ce milieu, des troubles nutritifs qui se traduisent par l'apparition de flocons filamenteux et membraneux. A cette même époque, le défaut de nutrition par distension et par compression des vaisseaux, en se généralisant davantage dans tout le tractus uvéal, retentit aussi sur le cristallin. La lentille devient le siège d'opacités qui se localisent de préférence vers le pôle postérieur.

C'est à ce moment que le détachement progressif du corps vitré menace les yeux atteints de staphylôme progressif de l'accident le plus grave qui puisse leur arriver, du décollement de la rétine. Ce détachement, dont le mécanisme a été exposé plus haut, concorde, dans un certain nombre de cas, avec la résistance plus considérable que la sclérotique oppose à la distension.

Cette même augmentation de résistance peut aussi faire éclater une autre série d'accidents qui affectent franchement le caractère glaucomateux. La substance du nerf est alors refoulée en arrière; il se développe une excavation glaucomateuse qui, dans de nombreux cas, n'est pas très-bien accusée à cause de la conformation particulière du nerf, dont une portion des fibres est entraînée dans la sclérectasie, mais qui, dans d'autres cas, où cet entraînement est moins prononcé, affecte les caractères typiques du glaucome. Chez certains malades, le refoulement ne se borne pas seulement à la substance nerveuse, mais le pourtour du nerf, ainsi que l'anneau sclérotical, sont repoussés en arrière, de façon que l'étude du parcours des vaisseaux, ou l'examen à l'image droite au moyen de verres concaves de divers foyers nous montre que l'excavation glaucomateuse aboutit à une sclérectasie péripapillaire.

Sans vouloir insister sur la symptomatologie complexe et variée du staphylôme et de la myopie progressifs, nous avons développé toute la série d'accidents auxquels sont exposés les yeux atteints d'une conformation congénitale particulière. Il a été posé en principe que cette longue série d'accidents prend son point de départ dans l'irritation des nerfs ciliaires qui traversent les parties les plus exposées à la distension. Après avoir fait observer que l'appareil moteur extrinsèque et intrinsèque de l'œil ainsi que l'exagération de la pression interne jouent un rôle capital dans la production du staphylôme et de la myopie progressive, nous pouvons donc encore ajouter que les principaux moyens employés pour opposer une barrière à la marche désespérante de ce mal sont la ténotomie et l'iridectomie.

C. CHOROÏDITE DISSÉMINÉE.

En étudiant la rétinite pigmentaire, nous avons déjà dit que cette maladie pouvait servir de trait-d'union entre les inflammations de la choroïde et celles de la rétine. En effet, contrairement aux autres variétés de rétinites parenchymateuses, celle qu'on est convenu d'appeler rétinite pigmentaire évolue surtout dans les couches externes de la rétine. Son siège se rapproche donc beaucoup de la choroïde.

Dans ses nouvelles recherches sur les inflammations de la choroïde, M. Iwanoff[1] admet quatre formes de choroïdite disséminée, dont les deux premières seulement, à notre avis, méritent d'être appelées ainsi. La quatrième forme de M. Iwanoff est une variété de rétinite pigmentaire décrite en premier lieu par M. Pope, et caractérisée par une prolifération des fibres radiées qui a lieu dans les couches les plus externes de la rétine et qui vient alors emprisonner les cellules de la couche pigmentaire.

Dans la troisième forme de M. Iwanoff, la prolifération de la couche épithéliale joue le principal rôle et devient le point de départ essentiel du mal. Mais cette couche étant reconnue comme faisant partie de la rétine (Schultze, Babuchin), on est donc mieux autorisé à ranger cette maladie parmi les rétinites que parmi les choroïdites.

Pour mieux caractériser les véritables formes de choroïdite disséminée et les différencier, autant que possible, d'avec les rétinites, au point de vue clinique, nous décrirons rapidement les deux dernières variétés de choroïdite disséminée de M. Iwanoff qui nous serviront de transition aux maladies de la membrane vasculaire méritant plus réellement ce nom.

M. Pope a rencontré, dans certaines formes de rétinite pigmentaire, la prolifération des fibres radiées tellement accusée, qu'elle empiétait sur la couche épithéliale dont elle tenait les cellules comme emprisonnées. Cette prolifération se montre surtout le long des vaisseaux et l'on en conclut naturellement qu'elle aura pour résultat un dépôt du pigment sur leur trajet et surtout au niveau de leurs embranchements. A part les cas exceptionnels dans lesquels ces envahissements s'étendent jusqu'à la trame choroïdienne elle-même qui a subi une désorganisation préalable avec ramollissement, la membrane vasculaire ne participe guère à la variété de rétinite étudiée par M. Pope. Nous ne saisissons pas bien, à parler franchement, pourquoi M. Iwanoff se refuse à reconnaître là une rétinite pigmentaire, et l'on ne peut se l'expliquer qu'en admettant comme lui que la rétinite pigmentaire type se développe de préférence dans les couches rétiniennes internes (couche des fibres nerveuses et couche ganglionnaire), tandis que, dans la variété de rétinite de M. Pope, c'est le contraire qu'il faut admettre; à part cela, l'intégrité de la fonction serait ici moins compromise que dans la rétinite pigmentaire typique. Quelque raison qu'on invoque pour justifier la classification établie entre les différentes variétés de rétinite pigmentaire, rien n'autorise cependant, pour le moment, à en soustraire la variété de M. Pope, pour la ranger parmi les choroïdites disséminées.

On serait mieux en droit de séparer des rétinites l'inflammation dans laquelle l'hyperplasie de la couche épithéliale (voy. fig. 66) joue le principal rôle, car, pour bien des auteurs, cette couche fait encore partie de la choroïde et nous sommes tellement habitués, dans l'interprétation des images ophthalmoscopiques, à ranger

[1]) *Klinische Monatsblätter* T. VII, p. 470.

Fig. 66[1].

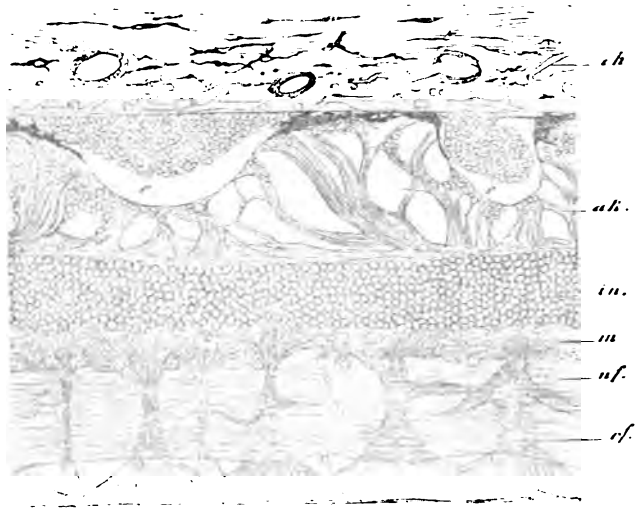

celle que nous fournit la maladie en question (voy. fig. 67[2]) parmi les choroïdites disséminées, que les données anatomiques auront de la peine, à elles seules, à prévaloir dans la classification dont il s'agit.

Sur divers points de la choroïde, de préférence vers l'équateur de l'œil, il se fait une prolifération tellement active des cellules épithéliales, qu'il se développe de véritables agglomérations de ces cellules sous la forme de cônes qui pénètrent dans les couches externes de la rétine jusque vers la couche granuleuse interne (voy. fig. 66). Sur les points où la rétine est ainsi envahie, les parties dissociées et comprimées de cette membrane si délicate sont détruites, tandis que les éléments du voisinage, en particulier les éléments de conductibilité, peuvent rester complètement intacts.

Fig. 67.

Il faut noter que les cellules proliférées qui constituent ces amas coniques sont incolores, et que les cellules pigmentaires voisines altérées se trouvent souvent entassées et condensées autour de ces agglomérations. (Iwanoff). Il est bien compris que ces amas cellulaires peuvent passer par des phases régressives avant de disparaître, en laissant une cicatrice rétractée de la rétine autour de laquelle se trouve du pigment irrégulièrement amassé.

[1]) La fig. 66 est exécutée d'après un dessin, communiqué à l'auteur par M. Iwanoff; *e*) Amas de cellules proliférées qui s'insinuent dans la couche granuleuse externe et sont contigües à des grains pigmentaires épaissis et entassés; *ch*) choroïde; *ak*) couche granuleuse externe; *in*) couche granuleuse interne; *m*) couche moléculaire; *nf*) couche des fibres nerveuses; *rf*) fibres radiées.

[2]) La fig. 67 représente une préparation faite par M. Haase; sur une partie de la préparation (a), la couche épithéliale a été enlevée et on peut s'assurer que le stroma choroïdien se trouve intact.

Fig. 68.

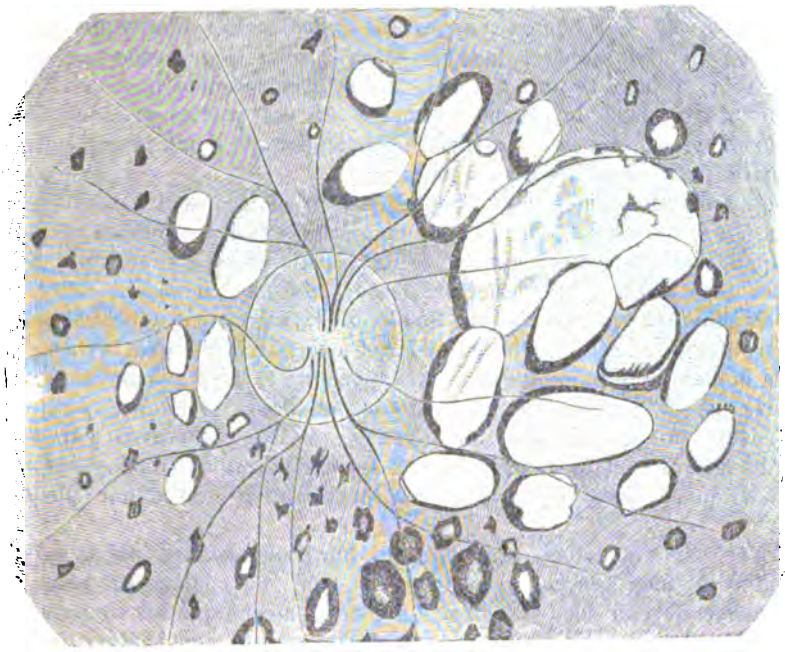

La première et principale forme de choroïdite disséminée (voy. fig. 68) a été décrite par M. Förster [1]) sous le nom de *choroïdite aréolaire*. Cette maladie débute réellement *dans* la choroïde; il apparaît dans le stroma choroïdien des boutons disséminés qui, au début, sont essentiellement composés de petites cellules incolores. Ces boutons ressemblent alors beaucoup aux tubercules de la choroïde attendu qu'ils ne renferment que très-peu de fibres entremêlées avec les cellules (Iwanoff). Mais peu-à-peu, ces amas cellulaires se transforment en tissu fibrillaire, dont l'aspect aréolaire particulier a valu à la maladie le nom que M. Förster lui a donné, et dont la coupe [2]) fig. 69 rend parfaitement compte.

Fig. 69.



[1]) *Ophthalm. Beiträge*, Berlin 1862, p. 97.

[2]) La figure 69 représente une coupe faite par M. le prof. Aubert à travers un des boutons qui constituent les plaques de la choroïdite aréolaire. La *rétine* (a) au sommet du bouton, est déprimée, de manière qu'elle n'a plus en ce point que la cinquième partie de son épaisseur; à l'endroit où le bouton commence à s'aplatir, la membrane nerveuse augmente d'épaisseur, et les couches nucléolaires réapparaissent. Du côté droit, au-dessus du bouton, se voit un vaisseau rétinien coupé obliquement. La *choroïde*

A mesure que le tissu cellulaire nouvellement formé subit le retrait cicatriciel, la rétine sus-jacente est entraînée vers la cicatrice et se trouve détruite par points isolés. Autour de ces boutons, apparaissent les signes non équivoques d'une inflammation qui fait adhérer la choroïde à la sclérotique; mais ces symptômes irritatifs sont si bien circonscrits autour du foyer morbide que la rétine et la choroïde, même dans le proche voisinage de ces parties malades demeurent parfaitement saines, et c'est ce caractère particulier qui a fait placer cette inflammation parmi les choroïdites disséminées.

L'image ophthalmoscopique de la choroïdite aréolaire est des plus caractéristiques. La figure 68 nous montre que les plaques, de forme et d'étendue variables, se groupent essentiellement autour de la macula et qu'à l'exception des taches noires les plus petites, elles affectent toutes la forme arrondie. Les taches les moins volumineuses ont une couleur foncée et se rapportent probablement à une simple prolifération de la couche épithéliale; mais à mesure que la tache grandit et que le bouton se développe, son centre blanchit, et le pigment est refoulé vers les bords, qui se dessinent de plus en plus en lignes arrondies. Sur les taches volumineuses, on peut étudier les diverses phases régressives par lesquelles passera la maladie, et se renseigner sur les caractères qui distinguent un foyer par exsudation ou, pour mieux dire, par prolifération d'avec une plaque atrophique.

Le foyer par exsudation, entouré d'un bord pigmentaire précis se délimite nettement et le plus souvent proémine dans l'œil. Sa couleur est blanc-jaunâtre et peut même devenir bleu-verdâtre. La plaque atrophique au contraire, par le fait de la dénudation complète de la sclérotique, affecte une couleur franchement blanche; l'atrophie n'ayant jamais des limites très-précises, les bords de la plaque sont plus ou moins déchiquetés, et marqués par du pigment irrégulièrement réparti. A part cela, le stroma choroïdien qui persiste encore sur une partie de l'étendue de la plaque, laisse voir çà et là quelques-uns de ses gros troncs vasculaires; convenons pourtant que tous ces signes, quand il s'agit de plaques d'une étendue très-restreinte, ne sont pas encore suffisants pour permettre d'établir, dans tous les cas, le diagnostic différentiel.

M. Nagel [1]) décrit une forme particulière de choroïdite aréolaire dans laquelle toutes les plaques sont dans un rapport intime avec la distribution des vaisseaux de la rétine, de manière que sur le dessin, elles paraissent s'en détacher comme les grains d'une grappe. Suivant M. Iwanoff, cette image ophthalmoscopique se rapporterait à la prolifération des fibres radiées avec enclavement ultérieur du pigment (variété de M. Pope.)

Une deuxième variété de véritable choroïdite disséminée se différencie de la choroïdite aréolaire en ce que les symptômes inflammatoires sont encore bien

(b), saine en dehors du bouton, accuse en ce dernier point, une épaisseur cinq fois plus grande qu'à l'état normal; c'est vers la circonférence seulement qu'on voit la couche la plus interne de la choroïde être le siège d'un stratum de pigment noir foncé, renfermé dans les cellules pigmentaires. Ce pigment n'est pas décoloré comme on le trouve habituellement sur les yeux conservés dans l'acide chromique. Au-dessous du bouton, le stroma choroïdien adhère à la sclérotique; la masse néoplasique du bouton ombiliqué est constituée par un tissu transparent, aréolaire et incolore; ce tissu est parcouru par des fibres irrégulières dont les mailles circonscrivent des cavités ne renfermant pas d'autres éléments à forme bien déterminée, que de petits corpuscules et des cellules à noyau un peu plus volumineuses qui sont répandues çà et là dans la masse. La *sclérotique* (c) est normale. A mesure que ces boutons grandissent, ils sont moins proéminents et la rétine paraît moins atrophiée.

[1]) *Klinische Monatsblätter* T. VII. p. 417.

Fig. 70.[1])



mieux localisés près des foyers morbides, en laissant les parties intermédiaires dans un état d'intégrité encore plus absolu. Elle consiste dans une altération de la lame vitreuse de la choroïde, qui montre un épaississement verruqueux hors de proportion avec l'âge du sujet, et analogue à celui dont H. Müller et Donders ont donné la première description. Les excroissances vitreuses, dans cette maladie (voy. fig. 70) acquièrent un tel volume qu'elles proéminent jusque dans la couche interne et que la rétine, par suite de la pression consécutive, se trouve détruite en totalité dans l'étendue qui correspond à l'excroissance. Il est plus que probable que les fibres nerveuses, par leur déplacement latéral, échappent à cette destruction. Ces excroissances se trouvent entourées d'amas de pigment noir, et peuvent, par suite

Fig. 71.[2])

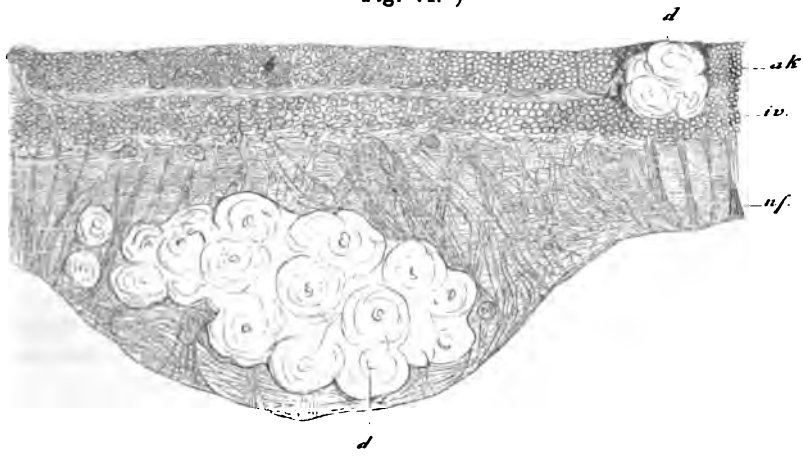

d'une prolifération des fibres radiées, être parfois emprisonnées dans la trame rétinienne (voy. fig. 70 et 71); ce fait se produit par le même mécanisme que Pope a invoqué pour l'enclavement des cellules de la couche épithéliale. A part cette prolifération des fibres radiées qu'on est loin d'observer constamment, les symptômes

[1]) Fig. 70: section à travers la rétine dans laquelle on voit emprisonnée une excroissance de la lame vitreuse de la choroïde occupant l'emplacement des couches granuleuses externe et interne (dessin de M. Iwanoff).

[2]) Fig. 71: excroissances de la lame vitreuse (*dd*); l'une occupe les couches granuleuses, l'autre est renfermée dans la couche des fibres nerveuses; *ak*) couche granuleuse externe; *iv*) couche granuleuse interne; *nf*) couche des fibres nerveuses (dessin de M. Iwanoff).

inflammatoires font presque complètement défaut; aussi, n'est-ce qu'à la destruction des couches externes de la rétine, circonscrite et répartie sur divers points de la membrane nerveuse qu'il faut rapporter l'apparition de scotomes multiples.

L'image ophthalmoscopique doit beaucoup se rapprocher de celle que donnent les excroissances en cône de la couche épithéliale proliférée, ou encore certaines formes de choroïdite aréolaire.

En nous conformant à la classification anatomique et en séparant quelques formes de choroïdite qui méritent, à cause de leur loalisation, d'être rangées dans un groupe à part et d'être isolées des inflammations généralisées de la membrane vasculaire (choroïdites parenchymateuses), nous savons très-bien que nous établissons des limites qui ne peuvent pas être respectées dans tous les cas; c'est là le point de départ des difficultés qu'on rencontre encore journellement dans la classification des maladies du fond de l'œil et de celles de la choroïde en particulier. On ne saurait exprimer son embarras dans des termes plus vrais que ne le fait M. Mauthner: „Si, dit il, on peut se convaincre de la présence d'un exsudat, le diagonostic n'offre aucune difficulté, mais si, comme il arrive ordinairement on est en présence de parties atrophiées, on hésite beaucoup dans l'appréciation de cet état. Dans un cas nous avons l'impression d'une choroïdite, dans un autre celui d'une atrophie par distension (résultant du même tiraillement de la choroïde que dans le cône du staphylôme postérieur); en présence de ce manque de clarté, je crois qu'il faut envisager tous ces cas-là comme des suites de choroïdites. En faveur de cela, plaident, dans ces circonstances, la diminution sensible de l'acuité visuelle, la présence de ces amas d'un pigment noir foncé près des parties atrophiées, la démonstration anatomique directe, en cet endroit, de résidus de masses exsudatives (Heymann), enfin la configuration des parties malades autour du nerf optique."

En présence de pareilles difficultés, nous croyons nous tirer plus facilement d'embarras en admettant qu'un œil qui est le siège d'un staphylôme postérieur progressif, ou de toute autre choroïdite atrophique par distension, n'est pas nécessairement à l'abri d'une des formes sus-décrites de choroïdite disséminée. Mais nous faisons observer ici que, pour nous personnellement, les plaques disséminées qu'on rencontre assez souvent sur ces yeux atteints de staphylôme progressif nous font, dans la majorité des cas, bien plutôt l'impression d'une atrophie en plaques que d'une véritable choroïdite. Les dissections, dans la majorité desquelles les produits inflammatoires font absolument défaut, viennent à l'appui de notre manière de voir.

Nous ne voulons cependant pas nier avec plus d'exclusion que M. Mauthner, qu'autour d'un staphylôme postérieur progressif, qu'auprès d'une sclérectasie, un processus inflammatoire ne puisse éclater, et que, si l'on s'en rapporte à des coupes pratiquées en pareil cas, on ne soit pas en droit de donner à cet état-là le nom de scléro-choroïdite. Mais ce qu'il s'agit de bien établir ici, c'est que si, par exception (Heymann), on arrive à découvrir de pareils changements histologiques, ils ne peuvent pas influer sur la définition du caractère anatomique des grands groupes de maladies du fond de l'œil, comme le staphylôme postérieur progressif et la choroïdite disséminée.

Un autre point qui rend souvent si difficile l'interprétation du caractère anatomique d'une choroïdite disséminée, consiste en ce que les parties interméidaires aux foyers morbides ne montrent pas toujours, comme dans les formes typiques sus-décrites, un parfait état d'intégrité; il est bien entendu que, par ce fait, le fond de l'œil montrera les variations les plus sensibles. Ainsi, s'il arrive que, par suite de la rétraction du tissu néoplasique, le tissu choroïdien, à l'entour d'un foyer morbide, participe plus ou moins sensiblement à l'atrophie, cette participation se montrera surtout, au microscope, par une dégénérescence graisseuse des cellules

Fig. 72.

du stroma choroïdien (voy. fig. 72 [1]) et à l'ophthalmoscope, par une décoloration du tissu.

Si, en même temps que le stroma choroïdien se décolore, la couche épithéliale disparaît plus ou moins complètement, on verra se produire de ces images bizarres du fond de l'œil dans lesquelles, par le fait de la confluence des foyers morbides, la papille du nerf tranche, par sa teinte rougeâtre (hyperhémie), sur un fond jaune blanchâtre dans lequel se trouvent irrégulièrement répartis des liserés et des plaques de pigment noir foncé qui ne permettent pas toutefois de s'orienter le moins du monde sur le point de départ du mal.

On rencontre encore des cas ou la prolifération du tissu et l'exsudation ne se délimitent pas par des foyers nettement circonscrits, mais ont une tendance marquée à s'étendre en surface; ce sont là les cas qui signalent le passage à la choroïdite parenchymateuse. A une certaine époque de la maladie, on peut ainsi rencontrer d'épaisses masses néoplasiques développées entre la sclérotique et les vestiges de la choroïde et la rétine qui, le plus souvent, a passé par les phases de prolifération de son tissu cellulaire, avec enclavement et migration du pigment. Ce sont ces variétés d'inflammation qui déterminent, par le retrait du tissu nouvellement formé, ces atrophies rétiniennes et choroïdiennes avancées dans lesquelles les vaisseaux disparaissent presque complètement du disque du nerf optique.

Il arrive encore qu'en pareil cas, les symptômes inflammatoires ne se localisent pas dans le segment postérieur de l'œil, mais qu'en gagnant les parties antérieures du tractus uvéal et qu'en déterminant des troubles nutritifs considérables dans le corps vitré, ils entraînent la phthisie de l'œil.

La désorganisation de la choroïde et du tissu néoplasique auquel elle a donné naissance, peuvent aller jusqu'à une véritable production de tissu osseux, comme le montrent les figures 73 et 74 [2]. Nous n'insistons pas davantage sur ces altérations, attendu que les changements inflammatoires qui ont éclaté dans la partie antérieure de l'œil les dérobent à l'investigation ophthalmoscopique.

Fig. 73.

En terminant cet exposé anatomique, nous devons dire quelques mots des caractères cliniques de ces différentes maladies. Nous voyons que les deux variétés de choroïdite aréolaire et de choroïdite à excroissances vitreuses sont les seules maladies où le nombre et l'emplacement des scotomes amènent des troubles de la vue plus ou moins pénibles pour le malade. Ces variétés au contraire, dans lesquelles la rétine, par la prolifération de son tissu cellulaire, joue un rôle si

[1]) *a, b, c, d* de la fig. 71 représentent des cellules atteintes de dégénérescence graisseuse; elles ont pâli et se sont remplies de gouttelettes de graisse.

[2]) La fig. 73 nous montre: a) une trabécule osseuse, b) un espace rempli de gouttelettes de graisse et de cristaux de cholestérine et de margarine. Entre deux trabécules osseuses, on aperçoit c) le pigment choroïdien partiellement en voie de dégénérescence graisseuse. La fig. 74 montre une même coupe rendue transparente au moyen de l'huile de térébenthine, après ablation préalable de l'eau et de la graisse de (ch) la choroïde. *(G. H.)*

important, formes qu'on avait l'habitude d'appeler choroïdites avec infiltration de pigment dans la rétine, sont des maladies bien plus fatales à la fonction visuelle. Elles ont bien plus de tendance que les premières à s'étendre en détruisant la rétine dans une grande étendue, en envahissant finalement les couches conductrices (internes) de la membrane nerveuse, et en portant atteinte à la nutrition des parties contiguës du corps vitré.

Comme signe important pour le diagnostic et le pronostic de la choroïdite disséminée, nous signalerons donc la délimitation par lignes précises, le plus souvent arquées, des parties saines d'avec les parties malades; au contraire, dans les variétés de rétinite pigmentaire de M. Pope, que certains auteurs sont tentés de rattacher à la choroïdite disséminée, ainsi que dans la variété caractérisée par la prolifération de la couche épithéliale, cette délimitation fait souvent défaut. Aussi, le nerf optique tranche-t-il avec moins de netteté sur le fond de l'œil, et les troubles se généralisant dans une plus grande étendue du champ visuel, le malade ne peut plus, comme dans la choroïdite aréolaire, délimiter ses scotomes.

Fig. 74.

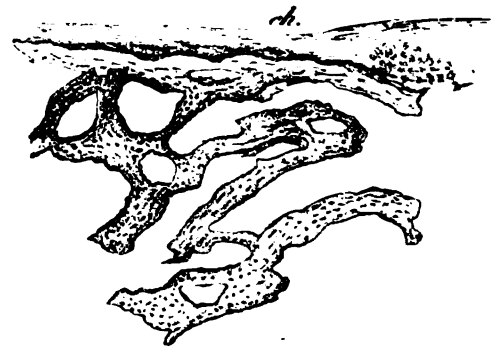

Ce sont bien plus ces variétés dont le siège de prédilection se trouve dans les couches externes de la rétine, que choisit la syphilis dans ses manifestations du côté de l'œil, et c'est cette forme avec ramollissement de la choroïde et prolifération des fibres radiées, suivis d'un retrait cicatriciel complet des deux membranes, qui amène la perte de la vue chez certains sujets atteints d'une forme pernicieuse de syphilis.

Les études anatomiques et cliniques sont appelées à éclairer davantage encore les points obscurs de ces maladies. Tout ce que nous pouvons avancer pour le moment, c'est que les choroïdites disséminées, à proprement parler, sont des formes bien plus bénignes et donnent bien plus de prise au traitement que les rétinites qu'on veut confondre avec elles.

D. TUMEURS DE LA CHOROÏDE.

Ce n'est point dans un traité des maladies du fond de l'œil qu'il convient d'exposer en détail l'histoire des tumeurs qui peuvent y prendre naissance; nous n'avons à nous occuper ici que des affections dont le diagnostic est accessible à l'ophthalmoscope. Ce sera donc sur ces dernières que notre attention se portera de préférence: nous nous arrêterons sur les excroissances verruqueuses de la choroïde, les tubercules de la membrane vasculaire; nous ne ferons qu'esquisser les néoplasies, le myome, le sarcome, le mélano-sarcome, etc.

1° *Excroissances verruqueuses de la choroïde.*

Dans le chapitre précédent, nous avons déjà fait observer que les membranes vitreuses de l'œil, en particulier celle de la choroïde, peuvent présenter un épaississement verruqueux étudié en premier lieu par Wedl[1], Donders[2] et feu H. Müller[3]. La surface lisse de la membrane vasculaire sur laquelle repose la couche épithéliale de la rétine s'épaissit sur divers points, surtout dans la région équatoriale, et prend le même aspect que si elle était recouverte de nombreuses gouttelettes d'un liquide absolument transparent. Ces élevures ont une forme ronde ou ovale, et à mesure qu'elles proéminent davantage vers la rétine, elles écartent les cellules de sa couche épithéliale qui se groupent à l'entour des excroissances verruqueuses. Une partie des cellules est détruite par l'effet de la même compression qui, dans la forme de choroïdite sus-mentionnée, avait fini par faire disparaître les éléments sus-jacents de la rétine.

Tant qu'on pourra envisager cet épaississement verruqueux comme l'expression d'une simple altération sénile, on a constaté qu'il ne s'étend guère, en partant de l'ora serrata, beaucoup au-delà de la région équatoriale et que ces élevures atteignent rarement la hauteur d'un demi-millimètre. Mais si cette affection envahit davantage le fond de l'œil, si les excroissances augmentent de hauteur, de façon à exercer une pression sensible sur les éléments de la rétine, on est alors en droit d'assigner à l'altération un caractère morbide. Dans ces dernières conditions seulement, elle se révèlera par une décroissance de l'acuité visuelle disproportionnée à l'âge du sujet et ne portant pas le simple caractère d'une amblyopie sénile.

Nous venons de dire que les membranes vitreuses de l'œil, à une époque avancée de la vie, ont une tendance générale à s'épaissir sur divers points; l'altération en question n'est donc pas autre chose qu'une accentuation plus marquée de cette tendance, comme feu H. Müller, au reste, l'avait parfaitement reconnu. L'opinion de M. Donders, qui lui attribue comme origine la dégénérescence des cellules épithéliales dont les noyaux se seraient transformées en masses colloïdes, nous parait complètement abandonnée. Du reste, ces excroissances présentent tous les caractères physiques et chimiques de la membrane vitreuse, et tandis que la chroroïde peut montrer simultanément d'autres changements séniles, dépôts de graisse, de sels calcaires, qu'elle peut présenter un épaississement généralisé de sa couche vitreuse, que la résistance de son ensemble diminue sensiblement, la rétine avec sa couche épithéliale (sauf les vaisseaux), reste indemne de ces altérations séniles, et ne montre que les changements dus à la compression.

Le mode d'évolution de ces excroissances n'est pas encore bien connu; mais ce qu'on peut avancer jusqu'à présent, c'est que la couche épithéliale rétinienne joue dans ce cas un rôle tout-à-fait passif.

Pour ce qui est du diagnostic de cette altération au moyen de l'ophthalmoscope, nous pouvons dire que, dans la majorité des cas, elle échappe à l'observation, attendu qu'elle n'occupe que les parties les plus excentriques de l'image; mais à mesure que l'altération change de caractère et qu'elle envahit les parties postérieures du fond de l'œil, on a d'autaut plus de raison de la ranger parmi les formes de choroïdite disséminée que les excroissances, augmentant de hauteur et d'étendue, ont écarté et

[1]) *Grundzüge der pathol. Histologie.* Vienne 1854, p. 330.
[2]) *Archiv für Ophthalmologie*, 1855, I, 2, p. 107.
[3]) ibidem 1856, II, 2, p. 1.

détruit un plus grand nombre d'éléments de la couche épithéliale. A cet égard, nous rappelons qu'on peut rencontrer l'altération dont il s'agit comme accompagnant d'autres affections morbides des membranes profondes de l'œil; ainsi, s'observe-t-elle dans les cas de rétinite pigmentaire, dans les choroïdites ectatique et atrophique, la choroïdite disséminée, etc.

Ce sont surtout les *reflets onduleux* qu'on trouve disséminés sur le fond de l'œil examiné à l'image droite qui révèlent l'altération. Ces reflets s'accusent parfois d'une façon très-prononcée à l'entour de la papille du nerf optique et empiètent sur celle-ci (voy. fig. 38, p. 94). Du reste, on sait que l'épaississement verruqueux, dans certains cas exceptionnels, se montre de préférence dans la partie de la choroïde qui livre passage au nerf optique.

L'ophthalmoscope binoculaire est employé avantageusement pour le diagnostic des verrucosités.

2° *Tubercules de la choroïde.*

Depuis longtemps déjà, on avait admis une forme de choroïdite tuberculeuse, en se basant exclusivement sur la ressemblance de certains produits régressifs de choroïdite parenchymateuse avec les masses tuberculeuses des glandes lymphatiques et des autres parenchymes. A part cette ressemblance entre les produits, on s'appuyait sur leur existence chez des sujets tuberculeux ou scrofuleux, pour en admettre la nature tuberculeuse, sans en chercher la confirmation dans l'examen histologique. Ajoutons encore qu'il s'agissait d'yeux ayant passé par les phénomènes inflammatoires les plus graves.

Le premier qui ait examiné à l'ophthalmoscope et décrit les tubercules de la choroïde est sans contredit M. Ed. de Jaeger [1]). En 1855, il avait déjà observé, chez des tuberculeux de petits boutons de la choroïde qui, dans deux cas, furent reconnus à l'examen anatomique comme étant des tubercules. M. de Jaeger, à cette époque, appela déjà l'attention sur l'apparition des tubercules dans la choroïde sans symptômes inflammatoires bien tranchés; pourtant notre estimé collaborateur n'insista pas particulièrement sur la facilité d'une métastase tuberculeuse dans la choroïde.

M. Manz [2]) donna les premiers détails étendus sur *l'histologie* des tubercules de la choroïde. Comme cet estimé confrère n'avait publié que trois observations, qui furent suivies d'une autre publiée par M. Busch [3]), et comme on avait peu tenu compte du travail important de M. E. de Jaeger, on avait été porté à croire qu'il s'agissait d'une localisation tout-à-fait exceptionnelle. Mais depuis qu'on a pris l'habitude, dans les instituts pathologiques, d'examiner les yeux d'un grand nombre de personnes mortes d'affections consomptives et non atteintes d'affections oculaires, et depuis qu'on utilise davantage l'ophthalmoscope comme moyen précieux de diagnostic dans les maladies cérébrales, on a reconnu que la diathèse tuberculeuse, surtout quand elle affecte une marche aiguë, a une tendance très-accusée à se localiser dans la choroïde. On peut même aller plus loin et avancer que dans les formes de tuberculose miliaire, dans lesquelles les méninges sont devenues le siège d'une éruption, les choroïdes ne se montrent presque jamais intactes.

D'un autre côté, il serait faux de prétendre qu'il n'y a que la forme aiguë de la tuberculose qui donne lieu aux dépôts de tubercules dans la membrane vasculaire. Il est vrai que chez un très-grand nombre de tuberculeux, dont les choroïdes ont

[1]) *Österreich. Zeitschrift für pract. Heilkunde*, Nr. 2, 26 Janvier 1855.
[2]) *Archiv für Ophthalmologie* IV, 2, p. 120, 1858.
[3]) ibidem IX, 3, p. 133.

été examinées par M. Conheim [1]), les choroïdes étaient intactes, et pourtant cet auteur arrive à la même conclusion que M. E. de Jaeger, et il trouve des tubercules chez un malade qui ne présentait aucun des caractères d'une forme aigüe de tuberculose. L'observation qui se rapporte à la figure 121 de l'Atlas vient encore à l'appui; nous rappellerons de plus que dans un des cas de M. Manz, rien ne plaide en faveur d'une tuberculose aigüe. Il faut toutefois bien se garder de ne pas confondre les choroïdites disséminées qui peuvent se rencontrer chez les tuberculeux, avec les tubercules vrais de la choroïde, comme cela semble être arrivé à certains auteurs (Galezowski) [2]).

Ce sont surtout les travaux de M. Conheim qui ont attiré l'attention sur la fréquence des tubercules choroïdiens dans la tuberculose aigüe; mais nous ne pensons pas nous tromper en affirmant que le premier cas dans lequel l'évolution des tubercules a été suivie pas à pas avec l'ophthalmoscope est celui de MM. de Graefe et Leber [3]), et que le premier diagnostic de méningite tuberculeuse, basé sur la présence de tubercules choroïdiens, est dû à M. Fraenkel [4]).

Les tubercules de la choroïde se développent le plus souvent sur les deux yeux à la fois. Comme point d'élection, ils choisissent le proche voisinage du nerf optique. La manifestation intra-oculaire de la tuberculose aigüe peut se borner au développement d'un seul bouton; dans d'autres cas, leur nombre peut atteindre le chiffre de vingt à cinquante. La grandeur des tubercules varie très-sensiblement; parfois ils gagnent si peu en hauteur et en étendue qu'ils ne vont même pas jusqu'à altérer et écarter les éléments de la couche épithéliale sus-jacente; parfois aussi, ils font une saillie très considérable, et acquièrent un diamètre d'un demi à trois millimètres. Les boutons les plus volumineux, qui atteignent les dimensions d'une petite lentille proéminent d'une façon marquée, non-seulement vers les milieux de l'œil, mais déterminent même une dépression assez sensible de la surface de la sclérotique.

Fig. 75.

On pourra juger de la hauteur au moyen du déplacement parallactique (voy. page 31), pourvu que la saillie atteigne au moins, dans des conditions favorables à l'examen, $^1/_8$ à $^1/_6$ de mm. Dans les conditions d'examen défavorables, il faudra au moins $^1/_4$ de mm. (de Graefe et Leber). Il est évident qu'au voisinage de la papille, là où la rétine, par le fait du ramassement des fibres, possède une grande épaisseur, l'écartement et la compression de ces fibres viendront atténuer la saillie d'un tubercule en voie de développement. A part cela, les trois coupes faites à travers des tubercules et représentées par les figures 75, 76 et 77, mon-

Fig. 76.

Fig. 77.

[1]) *Archiv für pathol. Anatomie* XXXVI, p. 448.

[2]) Voy. Archives générales de Médecine. Sept. 1867. MM. de Graefe et Leber pensent aussi que les phénomènes choroïdiens observés par M. Galezowski chez les tuberculeux chroniques, doivent se rapporter „à une coïncidence fortuite de choroïdite disséminée avec la tuberculose, coïncidence qui peut se présenter de temps à autre entre deux maladies aussi fréquentes".

[3]) *Archiv für Ophthalmologie* XIV 1, p. 193.

[4]) ibidem p. 203 et *Berlin. Klin. Wochenschrift.* 1868.

trent que, selon que le développement a lieu plus ou moins près de la membrane vitreuse, le bouton fait plus ou moins bomber cette membrane [1]). Pourtant, cette saillie, qui est en rapport si intime avec le développement du tubercule et l'extension qu'il est susceptible de prendre, est un premier signe très-important pour le distinguer d'avec un foyer arrondi de choroïdite disséminée.

Un second signe consiste dans la couleur propre des tubercules, qui est d'un jaune pâle ou jaune rose, sans aucun mélange de bleu ni de vert, comme on l'observe dans les foyers étendus de choroïdite disséminée. Dans la très-grande majorité des cas, la limite du tubercule se perd insensiblement vers le fond de l'œil; il n'est nullement délimité, comme les foyers de choroïdite disséminée, par un liseré de pigment noir (voy. fig. 121 de l'Atlas). M. Conheim cite un seul cas exceptionnel de tubercule très-développé et entouré de pigment; il faudra également envisager comme tel le cas réprésenté fig. 78 [2]), dans lequel le tubercule a atteint des dimensions considérables.

Cette dégradation de la teinte constitue donc un troisième signe précieux pour le diagnostic différentiel de la choroïdite disséminée, et il tient, comme le montre la fig. 79 [3]), à une déperdition progressive du pigment des cellules du stroma, à mesure du développement du bouton. Cette même déperdition s'effectue dans les cellules de la couche épithéliale qui avoisinent la saillie.

Fig. 79.

Fig. 78.



Fig. 80.

Un quatrième signe moins important c'est que les tubercules, en s'accroissant dans tous les sens, conservent leur forme arrondie, et que, même quand il se produit une confluence de plusieurs boutons, la forme circulaire est le plus souvent maintenue.

C'est donc surtout sur l'emplacement exclusif au voisinage de la papille, sur la saillie progressive du bouton, à mesure qu'il se développe, sur sa coloration propre, et sur la raréfaction du pigment dans les parties qui l'entourent, que porte le diagnostic différentiel.

[1]) Les fig. 75, 76 et 77 donnent l'image de coupes pratiquées à travers un tubercule miliaire de la choroïde: m. v.) membrane vitreuse bombée en v); le pigment de la choroïde ne se dessine davantage que vers la partie déclive de la procidence. Les cellules du stroma dans lequel le tubercule a pris son siège, ont pâli et se sont remplies de gouttelettes de graisse, voyez fig. 79.

[2]) Fig. 78: tubercule miliaire lenticulaire de la choroïde, grandeur naturelle: l'étendue moyenne du tubercule est de $2^1/_2$ mm., sa largeur de $1^3/_4$ mm.; le pigment choroïdien refoulé de côté entoure le bouton sous forme d'un anneau foncé. L'œil d'où provient ce tubercule a été remis par M. le Dr. Salomon, médecin assistant de l'hôpital de Hambourg, à M. Haase.

[3]) Fig 79: a) cellules normales du stroma choroïdien, b) cellules prises au voisinage d'un tubercule.

A part ces caractères, les signes généraux qui plaident en faveur d'une tuberculose aigüe et d'une méningite tuberculeuse surtout, seront d'un grand secours pour le diagnostic.

La fig. 80 représente les éléments cellulaires d'un tubercule choroïdien; ces cellules, qui constituent exclusivement la masse du tubercule proviendraient, suivant les premières recherches de M. Manz, de la prolifération des noyaux de la membrane adventice des gros troncs vasculaires de la choroïde. M. Busch pense que ce sont les cellules incolores du stroma qui donnent lieu à cette prolifération. M. Conheim, celui de tous qui a fait le plus grand nombre d'examens anatomiques du tubercule, pense que ce sont les cellules lymphoïdes (à migration) répandues çà et là dans la choroïde qui fournissent les matériaux d'évolution. Il est évidemment certain que ce sont les cellules du tissu choroïdien qui donnent naissance au tubercule.

Fig. 81.



La fig. 81 est empruntée à M. Conheim et représente la partie postérieure d'un œil de cochon d'Inde auquel ce confrère avait injecté la matière caséeuse et tuberculeuse d'une glande lymphatique. A part une éruption généralisée de tubercules miliaires dans les autres organes et les séreuses, ce même état s'était produit dans la choroïde de l'animal mort cinq semaines après l'inoculation. Cette éruption, qui lève tout doute sur la possibilité de l'inoculation nous donne, en même temps, l'image fidèle de ce qui se passe chez l'homme [1]).

Cette étude nous fournit de nouveau un élément précieux de diagnostic médical, en ce sens qu'elle nous apprend que, dans la majorité des cas de tuberculisation aigüe et presque toujours dans la méningite tuberculeuse, la choroïde se trouve atteinte.

3° *Myome, Sarcome, Mélano-sarcome.*

Les tumeurs qui naissent dans la profondeur de l'œil, aux dépens de la choroïde ne peuvent pas, comme on l'avait pensé autrefois, être suivies dans leur phases, au moyen de l'ophthalmoscope. Les changements circulatoires qui accompagnent l'évolution de ces tumeurs, ainsi que les variations endo-exosmotiques qui en dérivent, déterminent rapidement un décollement du corps vitré et de la rétine entravant, dans la majorité des cas, toute observation ultérieure.

Il est tout clair que, sous ce rapport, les tumeurs qui prennent naissance dans les parties antérieures du tractus uvéal, au devant de l'ora serrata, font exception. Mais, même dans ce cas, leur emplacement derrière le diaphragme irien en masque la vue, tant qu'elles n'ont pas acquis un grand développement. Nous citons en note [2])

[1]) Pour ceux qui inclinent à généraliser la théorie de la migration cellulaire, il sera intéressant de rapprocher de la localisation *simultanée* du tubercule dans la choroïde et les méninges, le fait suivant signalé par N. Schwalb, qui, ayant excisé sur des animaux un petit lambeau de dure-mère et injecté du bleu de Prusse dans l'espace arachnoïdien, vit le liquide arriver de cet espace, à travers le canal optique, jusque dans l'orbite, s'interposer d'abord entre les gaînes internes et externe, pénétrer ensuite entre le *retractor bulbi* et le nerf, s'étaler alors dans la capsule de Tenon et s'épancher enfin dans l'espace péri-choroïdien. Voy: Der Arachnoidealraum, ein Lymphraum und sein Zusammenhang mit dem Perichoroidealraum (*Centralbl. für die med. Wissensch.* Nr. 30, 1869).

[2]) M. Chasserez, âgé de quarante et un ans, se présente le 22 avril 1865 à notre clinique. L'œil gauche est dur au toucher, les vaisseaux ciliaires antérieurs sont dilatés, tortueux; de plus, il est le siège d'une tumeur schématiquement représentée dans la figure 82. Cette tumeur (a), d'une coloration rouge brunâtre, refoule presque toute la moitié interne du plan iridien vers la cornée, et elle empiète visiblement sur le champ pupillaire, à une certaine distance de la face postérieure de l'iris (c). En examinant le fond de l'œil à l'image droite, on voit sur cette tumeur des bosselures lisses et brunâtres; le corps vitré est parfaitement transparent, et la papille un peu plus rouge qu'à l'état normal. Il y a six mois

un cas unique de myoma du corps ciliaire, très-apte à démontrer de quelle façon se comportent, dans le développement d'une pareille tumeur, les milieux réfringents et en particulier le cristallin.

que le malade, manouvrier et fort adonné à la boisson, s'était aperçu d'un trouble de la vue et d'une sensibilité croissante de l'œil affecté. L'augmentation des douleurs apparaissant par accès violents le décida à consulter divers ophthalmologistes. Il nous remit une consultation de M. A. Desmarres datée du 27 février et portant ce diagnostic: encéphaloïde de la rétine gauche et du cercle ciliaire. A part le rétrécissement du champ visuel proportionné à l'étendue de la tumeur, l'acuité de la vue n'avait pas sensiblement baissé, mais à mesure que les accès glaucomateux devinrent plus fréquents, elle diminua rapidement et peu de temps avant l'opération le malade ne comptait plus les doigts. A cette époque l'examen ophthalmoscopique était rendu fort difficile à cause de l'empiètement de la tumeur sur le champ pupillaire et de l'extrême sensibilité de l'œil. A différentes reprises, il nous fut possible de constater l'accroissement lent de la tumeur, que nous considérions comme un sarcome du corps ciliaire, mais nous ne pûmes jamais nous rendre un compte exact des rapports qui existaient entre elle et le cristallin. L'éclairage oblique et le reflet de la capsule montraient que la lentille était restée en place, et par l'inspection du champ pupillaire il semblait que la tumeur eût pénétré dans la substance même du

Fig. 82.

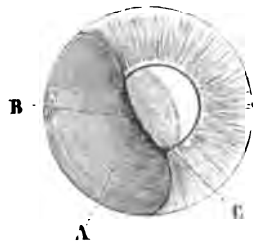

Fig. 83.

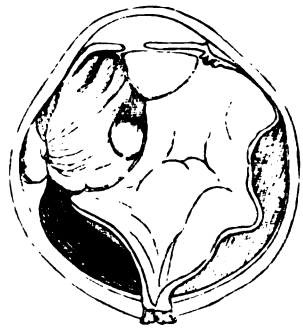

cristallin transparent. Ce n'est que le 12 juin 1865 que le malade, épuisé par les souffrances, consentit à l'énucléation du globe. Quatre jours après il quitta la clinique, et le huitième jour il portait un œil artificiel. Nous avons revu le malade en juillet 1867, sa santé est parfaite. L'œil énucléé et durci dans la solution de Müller fut examiné par M. Iwanoff „Une coupe pratiquée suivant le diamètre horizontal (voy. fig. 83) offre les dispositions suivantes: Une tumeur de la grosseur d'une noisette adhère à toute la section transversale du muscle ciliaire. Elle montre sur la coupe une coloration rose avec une pigmentation faible vers la périphérie. La partie du *cristallin* comprimée par la tumeur est atrophiée de telle sorte que son bord tourné vers la tumeur semble comme coupé. L'autre moitié du cristallin, plus volumineuse, est intacte et parfaitement transparente; seulement la portion de l'*iris* qui avoisine la tumeur est un peu épaissie par la présence d'une masse les cellules de tissu cellulaire dans le stroma iridien. Ces cellules sont les unes rondes, les autres fusiformes et étoilées. La moitié postérieure de la *choroïde* et la portion du muscle ciliaire non envahie par la tumeur sont parfaitement saines. La rétine est décollée, et ses couches externes présentent l'épaississement habituel en pareille circonstance. L'*examen microscopique* de la tumeur montre qu'elle se compose essentiellement de fibres musculaires lisses. Toute la portion externe qui regarde vers la sclérotique (épaisse de 4 à 5^{mm}) est composée de cellules fusiformes avec des noyaux très-distincts en forme de bâtonnets. La moyenne partie des fibres musculaires affecte une direction longitudinale. Ce n'est que dans la partie antérieure de la tumeur qu'on trouve quelques faisceaux circulaires. Entre les fibres musculaires bien développés, on rencontre des cellules de tissu cellulaire de plus en plus nombreuses; à mesure qu'on se rapproche des parties qui avoisinent le cristallin et le corps vitré, des cellules de tissu cellulaire fusiformes et étoilées prédominent. Ces sortes de cellules constituent presque la totalité de cette partie interne de la tumeur. De ce qui précède, nous concluons que la néoplasie est un *myome* ou mieux encore un *myo-sarcome*. Ce diagnostic est encore confirmé par ce fait, que plus de deux ans après l'opération, aucune récidive n'est survenue".

Parmi les tumeurs qu'on observe le plus fréquemment dans la choroïde, nous devons citer le sarcome et le mélano-sarcome. Les tumeurs fibroplastiques, le fibrome, le fibro-sarcome, les tumeurs caverneuses sont relativement fort rares. On peut dire sans hésitation que les sarcomes et surtout les mélano-sarcomes constituent exclusivement les tumeurs malignes de la choroïde, car il paraît de plus en plus avéré que le glio-sarcome ainsi que le cancer médullaire (carcinome), ne prennent guère naissance dans la membrane vasculaire. Suivant la judicieuse observation de M. Knapp [1]), une classification exacte n'a pu être établie dans la littérature médicale qu'à partir du moment où on l'a basée sur l'examen histologique; car bien des tumeurs, bien des sarcomes non pigmentés de la choroïde peuvent, par le ramollissement et la dégénérescence de leur trame, prendre une consistance tellement mollasse qu'elles ressemblent à première vue à un glioma ou à un carcinome.

Ce sont les sarcomes non pigmentés à cellules arrondies qui prêtent le plus à la confusion, lorsqu'une partie de leurs cellules sont devenues le siège d'une dégénérescence graisseuse; il est bon de signaler aussi pour le diagnostic différentiel, que ces tumeurs ont moins de tendance à devenir le siège de dépôts calcaires que le glioma, et qu'elles ne se prêtent jamais à l'ossification, comme certaines tumeurs fibroplastiques.

Les sarcomes non pigmentés à cellules fusiformes gigantesques (voy. fig. 84 [2]) montrent une résistance qui ne permet pas de les confondre avec le glioma. Plus le caractère fusiforme de ces cellules est accusé, et plus ces cellules sont serrées les unes contre les autres, ou plus la substance cellulaire qui les sépare montre un aspect fibrillaire, plus aussi ces tumeurs sont résistantes et se rapprochent des variétés qu'on est convenu de désigner sous le nom de fibromes ou myo-sarcomes. Le nombre variable des vaisseaux qui se répandent dans une de ces tumeurs à trame serrée nous autorise, dans des cas très-exceptionnels, à admettre certaines variétés de sarcomes télangiectasiques ou de tumeurs caverneuses, etc.

Un caractère propre à tous les sarcomes incolores de la choroïde, qu'ils se composent de cellules fusiformes de grande dimension ou de petites cellules arrondies, c'est que ces cellules possèdent toutes un grand noyau très-nettement visible avec un nucléole brillant. M. Knapp pense que les variétés de sarcome dur (fusiformes ou avec substance intercellulaire abondante et aspect fibrillaire) naissent plutôt des couches externes de la choroïde, tandis que les variétés molles à petites cellules arrondies, prennent leur point d'évolution plutôt dans le voisinage de la chorio-capillaire, c'est-à-dire très-près des gros troncs vasculaires de la choroïde. Ce qu'il est important de noter au point de vue pratique, c'est que les sarcomes à cellules fusiformes et à trame très-dense, constituent une maladie à marche plus lente, et avec des caractères infectieux bien moins accusés que les sarcomes incolores et mollasses; pourtant, ajoutons qu'il y a des cas qui ne rentrent pas dans cette règle (voy. les observations 10 et 12 recueillies dans le traité des tumeurs intra-oculaires de M. Knapp).

Fig. 84.

[1]) Voy: *Die intraocularen Geschwülste.* Carlsruhe 1868, p. 87 et suivantes.

[2]) Fig. 84 a) Cellules incolores d'un sarcome à cellules fusiformes gigantesques (sarcome magni-cellulaire). Les cellules montrent distinctement un noyau, le protoplasma est finement granulé, sans renfermer de pigment. Les cellules sont très-allongées et montrent parfois un appendice filiforme. (*G. H.*)

Nous reconnaissons donc deux variétés de sarcome incolore de la choroïde, l'une à cellules fusiformes plus ou moins développées, l'autre à cellules rondes et petites. La troisième variété de sarcome est le mélano-sarcome; cette dernière forme caractérisée par sa pigmentation, peut se présenter sous les deux variétés que nous venons de décrire et dont elle ne diffère que par la présence, au sein des cellules, de pigment en quantité telle que souvent il est difficile de reconnaître le noyau et les nucléoles, si accusés dans les formes non pigmentées.

Fig. 85.

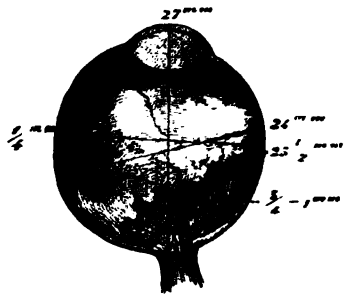

La fig. 85 [1]), nous donne un spécimen de cette néoplasie dont la fig. 86 [2]) nous montre les cellules fusiformes isolées et les cellules de forme plutôt arrondie telles qu'elles se présentent lorsqu'une métastase ou une production (voy. 87 [3]) directe s'effectue dans le nerf optique. C'est sans contredit la variété de tumeur maligne qu'on voit le plus souvent se développer aux dépens de la choroïde, et si nous avons vu que le glioma était le triste privilège de la première enfance on peut dire que le sarcome s'observe de préférence dans un âge déjà assez avancé de la vie (après soixante ans).

Comme pour le glioma, lorsque l'extirpation n'est faite que tardivement, on voit des métastases se produire en des lieux éloignés du foyer primitif, principalement dans les poumons et le foie.

Fig. 86.

La première période d'évolution des diverses formes de sarcome échappe, comme nous l'avons dit, presque toujours à l'observation ophthalmoscopique; c'est pour cette raison que nous nous sommes cru autorisé à soutenir contre M. Knapp [4]) que le diagnostic différentiel entre les tumeurs de la rétine (le glioma) et celles de la choroïde (les sarcomes) se résumait simplement en ce que les premières se voyaient à l'ophthalmoscope, tandis que les autres se soustrayaient au regard derrière une rétine décollée. Pourtant, il peut arriver par exception (voy. l'observation 14 de Knapp) que la rétine, au début du mal, reste appliquée sur la tumeur, de même qu'on peut observer que la tumeur par un accroissement lentement progressif, se rapproche de la rétine décollée. Dans ces circonstances, on peut être à même de reconnaître, comme dans l'observation

[1]) Fig. 85 représente un globe oculaire fortement distendu par un mélano-sarcome, ainsi que les diamètres de l'œil l'indiquent. La tumeur montre comme diamètre maximum 24 mm. La sclérotique mesure en moyenne comme épaisseur $^3/_4$ mm., là où se trouve la tumeur, elle n'offre qu'une épaisseur de $^1/_4$ mm. (*G. H.*)

[2]) Fig. 86: Cellules de la tumeur mélanique représentée fig. 85; a) cellules rondes munies d'un prolongement; b) cellules fusiformes gorgées d'un pigment brun foncé, c) cellules fusiformes allongées de dimensions considérables, d) cellules fusiformes de petites dimensions.

[3]) La fig. 87: montre des cellules d'un sarcome mélanique du nerf optique; les cellules sont en partie petites et rondes, les cellules fusiformes peu allongées.

[4]) Voy.: *Klin. Monatsbl.* Compte-rendu du congrès d'ophthalmologie, session de 1868.

de Bowmann relatée par M. Hulke[1]), la présence de *deux réseaux vasculaires* dont l'un appartient à la rétine et l'autre à la tumeur sous jacente. Ce dernier signe fait ordinairement défaut, car, en premier lieu, à une période aussi avancée du mal, le corps vitré et l'humeur aqueuse sont déjà troublés par le fait de poussées glaucomateuses; en second lieu, la rétine, à cette époque, a déjà perdu beaucoup de sa transparence (est recouverte de taches hémorrhagiques multiples).

Ce qui vient habituellement en aide au diagnostic, c'est de voir avec un décollement progressif de la rétine, un accroissement lent de la tension, accroissement qui aboutit à des poussées glaucomateuses, s'accompagnant de dilatation très-sensible des veines ciliaires antérieures et de douleurs périorbitaires. Nous ne voulons pourtant pas rejeter ce que propose M. Knapp, c'est-à-dire d'explorer l'œil avec une lumière très-intense, et de chercher, grâce à l'emploi de l'éclairage solaire, à voir se dessiner vaguement les contours de la tumeur derrière la rétine détachée.

Il ne faudrait pas se laisser induire en erreur sur la gravité du mal dans les cas où il montre de longues rémissions. On a vu des faits de tumeurs mélaniques de la choroïde qui ont mis six à sept ans pour déterminer les poussées inflammatoires nécessitant l'énucléation et dans lesquels, même à cette époque, la tumeur n'avait pas encore rempli la totalité de la coque oculaire. Il y a plus, on peut même observer, comme pour le glioma, un état de phthisie passagère de l'œil, à la suite d'une inflammation plastique avec atrophie des masses exsudatives et oblitération d'un grand nombre de vaisseaux du tractus uvéal.

Fig. 87.

Les sarcomes de la choroïde autorisent à porter un pronostic d'autant moins défavorable qu'on peut énucléer l'œil à une époque moins avancée du mal. Le décollement de la rétine, qui en est une complication si fréquente, devient donc souvent funeste au malade, car, si l'apparition des poussées glaucomateuses révèle au médecin la nature insidieuse du décollement, l'opération ne met plus le malade (surtout dans les cas de mélano-sarcome) ni à l'abri des rechutes locales, ni à l'abri des métastases. Il est incontestable que le pronostic porté sur l'opération est encore bien moins favorable lorsque le mal s'est propagé le long du nerf optique ou quand des foyers secondaires ont paru autour de l'œil. Dans ce cas, l'intervention chirurgicale a pour unique résultat le soulagement passager des douleurs.

E. APOPLEXIES ET TROUBLES CIRCULATOIRES DE LA CHOROÏDE.

Il n'est pas difficile de distinguer les épanchements sanguins de la choroïde des apoplexies qui siègent dans les couches internes de la rétine. Celles-ci, en se répandant le long des fibres nerveuses, montrent des pointes effilées, ou affectent la forme de flammèches, tandis que les apoplexies de la choroïde se présentent toujours sous l'aspect de plaques plus ou moins arrondies. Mais, comme nous l'avons déjà exposé (p. 121) la forme des apoplexies rétiniennes change, lorsque la quantité de sang extravasé est considérable et qu'en perforant les couches externes de la rétine, le sang s'est étalé le long de la surface choroïdienne. Ces sortes d'épanchements

[1]) *Ophthalm. Hosp. Reports* T. IV, p. 82.

affectent eux aussi une forme arrondie, ou bien ils sont, par suite du refoulement des fibres radiées, bordés en partie par des lignes droites.

Le diagnostic différentiel entre ces apoplexies profondes de la rétine et les épanchements sanguins de la choroïde se basera, d'une part, sur leurs relations avec les vaisseaux, d'autre part sur la présence ou l'absence d'altérations concomittantes de la rétine, qui autorisent à admettre une disposition des vaisseaux rétiniens à la rupture.

Si l'épanchement qu'on explore présente une certaine épaisseur et si sa coloration affecte, vers les parties centrales de l'apoplexie, une teinte noirâtre, il sera le plus souvent impossible d'affirmer quand le vaisseau rétinien dépasse la plaque hémorrhagique ou quand elle en est dépassé. Dans les cas où l'épanchement est mince, montre une coloration rouge clair dans toute son étendue, on fera bien, pour se renseigner sur l'emplacement du vaisseau, de l'éclairer non pas directement, en y projetant l'image de la flamme, mais indirectement, en faisant tomber cette flamme à côté du vaisseau et en utilisant pour le voir la lumière renvoyée par le fond de l'œil (voy. p. 118). La présence de foyers de dégénérescence gangliforme, de dégénérescence graisseuse et surtout d'altérations athéromateuses dans les parois des vaisseaux rétiniens au sortir de la plaque hémorrhagique, viendra singulièrement en aide pour permettre de localiser dans la rétine l'origine de l'hémorrhagie.

Il est assez rare d'observer dans les parties postérieures de l'œil accessibles au miroir et recouvertes par une membrane vitreuse (la membrane limitante interne, très résistante) un épanchement sanguin de la choroïde ayant fait irruption dans le corps vitré en déchirant la rétine, ou ayant décollé cette dernière, dans une étendue plus ou moins considérable. Les déchirures des vaisseaux choroïdiens qui livrent passage au sang qu'on rencontre dans le corps vitré s'effectuent ordinairement près du corps ciliaire et ne peuvent être diagnostiquées avec le miroir; du reste, elles ne troublent la vue qu'autant qu'elles portent obstacle à la diaphanéité du corps vitré: au contraire les épanchements de la choroïde qui siègent au fond de l'œil peuvent, lorsque la masse du sang extravasé est considérable, déchirer la membrane élastique de la choroïde, refouler, comprimer et détruire la couche des bâtonnets et des cônes en signalant leur présence par un scotome plus ou moins étendu. Les apoplexies rétiniennes larges et voisines de la macula se revèlent toujours dans les plaintes du malade en ce qu'elles déterminent une lacune du champ visuel. Les apoplexies peu étendues de la choroïde ne déterminent au contraire aucun changement dans la vision.

En exposant (p. 168) l'impossibilité de distinguer les veines d'avec les artères de la choroïde, et en signalant les difficultés qu'on éprouve à se prononcer sur une dilatation ou un engorgement des vaisseaux de la choroïde, dans les yeux même dont la couche épithéliale rétinienne permet d'explorer le réseau vasculaire choroïdien, nous avons en quelque sorte annoncé la stérilité de nos recherches, en ce qui concerne les troubles circulatoires de la membrane vasculaire.

L'oblitération des capillaires de la choroïde, avec sclérose des parois, a été observée comme altération secondaire dans la rétinite de Bright, par Virchow [1], H. Müller [2]) et Schweigger [3]). Cet épaississement scléromateux avec obstruction plus ou moins complète du calibre du vaisseau peut se présenter par petits îlots disséminés dans toute l'étendue de la chorio-capillaire. Les parties altérées prennent un aspect opalin, qui n'est habituellement visible qu'à l'examen microscopique, attendu que le trouble de la rétine sus-jacente empêche de l'apercevoir.

[1]) *Verhandl. der Würzb. med. phys. Gesellschaft*, T. X, H. 2 et 3.
[2]) *Würzb. med. Zeitschrift*, T. I.
[3]) *Archiv für Ophthalmologie*, VI 2, p. 308.

Pour ce qui est de *l'embolie des artères ciliaires postérieures*, on veut l'avoir observée principalement dans les cas d'endocardite qui accompagnent le rhumatisme articulaire, ou dans d'autres affections des valvules du coeur qui prédisposent à la trombose. Il faut avouer que le diagnostic ne s'est point basé jusqu'à présent sur l'inspection directe de la région vasculaire de la choroïde, où l'on soupçonnait la présence de l'embolus, mais qu'on a raisonné par induction pure, lorsque, constatant un trouble et un défaut fonctionnel d'une région circonscrite de la rétine, on a cru devoir l'attribuer à l'interruption brusque de la part que prend à la nutrition de la membrane nerveuse la choroïde sous-jacente.

M. Knapp [1]) qui s'est surtout occupé de cette question, s'exprime à cet égard de la façon suivante: „L'obstruction d'une artère ciliaire doit déterminer plutôt de l'hypéremie collatérale et de l'exsudation dans la choroïde même que dans la rétine. C'est par elles qu'est amené le trouble nutritif et fonctionnel de la couche des bâtonnets et des cônes, ainsi que les changements visibles et sus-décrits de la rétine" (trouble grisâtre avec épaississement). „Les anastomoses si riches de la choroïde sont la cause pour laquelle l'interruption du courant sanguin sur une étendue circonscrite perd de sa gravité, eu égard à la compensation rapide du trouble circulatoire. C'est là ce qui fait que les suites plus importantes des embolies (production d'un infarctus) n'arrivent pas à s'établir et que tout ce trouble se termine par la guérison".

Par ce qui précède, on peut déjà conclure que le pronostic de l'embolie des vaisseaux de la choroïde, lorsqu'elle ne s'effectue pas en masse (et surtout dans les capillaires) est très-favorable. Comme la lacune que détermine le trouble nutritif de la rétine dans le champ visuel, échappe même à l'observation du malade si cette lacune n'avoisine pas la région de la vision directe, et comme elle est de nature essentiellement transitoire, il aura suffi d'attirer l'attention sur la possibilité d'une pareille embolie, dans les cas d'endocardite ou d'affections valvulaires, pour expliquer certains troubles instantanés de la vue. Pour le moment, nous nous abstiendrons d'accorder à cette maladie une plus grande importance, jusqu'au jour où des recherches expérimentales et anatomo-pathologiques l'auront plus solidement établie dans la nosologie oculaire.

F. RUPTURES DE LA CHOROÏDE. DÉCOLLEMENT.

Les ruptures isolées de la membrane vasculaire ont été observées relativement en assez petit nombre. En 1854, M. de Graefe [2]) avait attiré, le premier, l'attention sur ce fait, que la choroïde, à la suite d'une contusion violente de l'œil, peut se déchirer sans lésion des membranes qui lui sont adossées. Dans la liste des cas publiés jusqu'à présent, liste que nous donnons en note [3]) en y ajoutant un fait

[1]) *Archiv für Ophthalm.* XIV 1, p. 237.

[2]) ibidem I 1, p. 219 et IV 2, p. 227.

[3]) M. Caillet a donné dans une très bonne thèse (*Des ruptures isolées de la choroïde.* Strasbourg 1869), publiée sous les auspices de M. Monoyer, la liste des cas de déchirure de la membrane vasculaire, liste que nous complétons par quelques observations; 1854 de Graefe, deux cas (*Archiv für Ophthalm.* I 1, p. 402); 1855 de Ammon, un cas (ibidem I 2, p. 124); 1860 Streatfield, un cas (*Ophth. Hosp. Reports.* Avril p. 241); 1860 France, un cas (ibidem Octob. p. 84); 1864 Schweigger, un cas de dilacération de la choroïde par un grain de plomb (*Vorlesungen über den Augensp.* p. 95); 1865 Wecker, cas semblable (*son traité* T. II, p. 292); Saemisch et Hillenkamp, deux cas (*Thèse inaug. De rupturis choroideae. Bonn et klin. Monatsb.* T. IV, p. 31); 1866 Hirschler, deux cas (*Wien, med. Wochenschrift*

observé à notre clinique, nous n'insistons pas pour mettre à part les cas dans lesquels une déchirure de la rétine compliquait celle de la choroïde, attendu qu'en l'absence d'examen nécroscopique, dans bon nombre de ces cas, il est resté fort douteux que la rétine transparente qui recouvrait la choroïde dilacérée, se trouvât dans un état d'intégrité parfait. Du reste, on n'a publié jusqu'à ce jour qu'une seule observation de rupture de la choroïde où la dissection de l'œil ait été faite (DE AMMON).

Suivant M. KNAPP, qui, à juste titre, croit, avec M. SAEMISCH, les ruptures de la choroïde bien plus fréquentes qu'on ne l'a supposé jusqu'à présent, la rétine se trouverait, à de rares exceptions près, intacte. On ne saurait pourtant nier que la couche épithéliale rétinienne y participe constamment, comme l'image ophthalmoscopique le démontre.

Voici un cas que nous avons eu occasion d'observer il y a peu de mois: M. HUBERT, mécanicien âgé de 27 ans, se présente à la clinique avec la lésion suivante

Fig. 88.

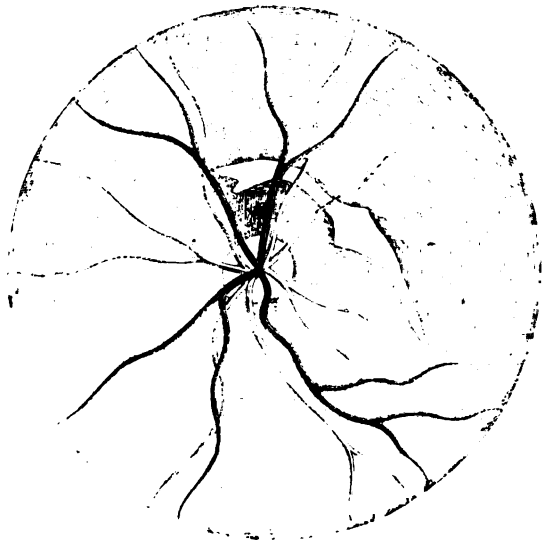

de l'œil gauche. Trois jours auparavant, un fragment d'acier a été lancé avec une très-grande violence contre sa paupière supérieure gauche, l'a traversée de part en part, au-dessus du tarse, et a incisé la cornée dans toute la moitié supérieure du diamètre diagonal dirigé de haut en bas et de dehors en dedans. Le malade accuse peu de douleurs, un trouble très-considérable de la vue qui ne lui permet de compter les doigts qu'à 4 pieds de distance et une assez grande sensibilité pour la lumière. Les premiers jours, l'examen du fond de l'œil ne permet de constater qu'un trouble

Nr. 91 et 92); 1866 HAASE, un cas (*Klin. Monatsbl.* T. III, p. 255); 1867 STELLWAG DE CARION, un cas (*son traité* p. 289); 1867 SAEMISCH, un cas (*Klin. Monatsbl.* T. IV, p. 31); 1867 TALKO, un cas (traduit du Russe; voy. *Klin. Monatsbl.* T. V, p. 269); 1867 MONOYER, un cas (*mentionné dans les Ann. d'Oculi. 1867 et publié dans la thèse de M. Caillet*); 1868 WILSON, un cas (*On the Ophthalmoscope. Dublin*); 1868 MAUTHNER, trois cas (*traité d'Ophthalmoscopie* p. 446); 1868—69 MAUTHNER et ED. DE JAEGER, un cas (ibidem p. 446 et *Atlas d'Ophthalm.* Pl. XXIII, fig. 103); 1869 KNAPP, six cas (*Archiv für Augen- und Ohrenheilk.* T. I, p. 6); 1869 COWELL, (deux cas (*Ophth. Hosp. Rep.* T. VI, p. 255).

considérable du corps vitré. Sous l'emploi de l'atropine et du bandeau compressif, la sensibilité de l'œil diminue rapidement et l'acuité visuelle monte à $^1/_{20}$. L'examen du fond de l'œil fait alors découvrir la rupture choroïdienne dont nous donnons l'esquisse (fig. 88). Cette déchirure qui présentait, au début, une teinte jaunâtre très accusée était, surtout dans les parties déclives, bordée de larges ecchymoses et comme recouverte d'un nuage (la rétine opaque). Peu à peu, la déchirure s'accusa de plus en plus nettement, les bords de la portion inférieure se montrèrent garnis de pigment empiétant même sur la partie la plus déclive de la fente qui prit une coloration un peu plus claire. Tandis qu'au début le diagnostic avait présenté une certaine difficulté, à cause du trouble du corps vitré et de la rétine, la rupture se dessina plus tard avec un caractère si net qu'il ne pouvait rester aucun doute sur la lésion.

Les déchirures isolées de la choroïde se présentent habituellement sous forme d'une bande blanc-jaunâtre (au début jaunâtre), courbe et concentrique à la papille. Cette bande ne montre pas l'état bleu-blanchâtre du tissu sclérotical mis à découvert. Elle a ordinairement la largeur d'un tiers à une moitié du diamètre papillaire, s'effile vers les extrémités et se termine assez souvent par des lignes bifurquées. Elle ressemble beaucoup comme conformation aux fissures d'un vernis qui se serait fendillé sur une surface sphérique. Dans quelques cas, la forme régulièrement courbe de cette bande change brusquement, étant interrompue par un angle d'où part un prolongement plus ou moins rectiligne qui se bifurque.

Ces déchirures se trouvent ordinairement au-dessus et en dehors de la papille (en bas et en dedans à l'image renversée), et sont situées près de la section nerveuse dont elles contournent la moitié ou les deux tiers; rarement ces déchirures affectent une direction rectiligne et horizontale. S'il existe plusieurs ruptures superposées les unes aux autres, elles sont parfois réunies par des filets en forme d'anastomoses.

Lorsqu'on examine les déchirures de la membrane vasculaire à leur début, il est bien rare de ne pas découvrir de larges épanchements sanguins qui les bordent. Plus tard, le sang est résorbé, la bandelette cicatricielle prend une couleur jaune plus pâle et des filets pigmentaires dessinent çà et là avec plus ou moins de netteté les limites de la cicatrice (voy. fig. 103, Pl. XXIII).

L'exploration du fond de l'œil est parfois rendue difficile par des opacités du corps vitré qui dérivent de la même source que la déchirure de la choroïde. Il s'y ajoute, dans d'autres cas, des symptômes inflammatoires du côté des parties antérieures du tractus uvéal (irido-choroïdite), ce qui fait que bon nombre de ruptures choroïdiennes se soustraient à l'observation. Mais, même dans des conditions moins défavorables, l'attention du médecin peut être détournée du diagnostic réel par ce fait, que la suffusion et les épanchements de la rétine qui recouvrent les parties déchirées et le peu d'éclat que prennent par là-même les fentes traumatiques, dissimulent les caractères d'une rupture. Si nous ajoutons que la plupart des malades exposés à des accidents capables d'amener une pareille lésion ne se soignent que juste le temps nécessaire pour faire disparaître l'irritation de l'œil et ne se soucient guère d'une diminution plus ou moins prononcée de la fonction visuelle d'un œil, on comprendra pourquoi, jusqu'à présent, ce traumatisme n'a pas été décrit avec plus de soin par les auteurs qui, pour la plupart, le considéraient comme très rare.

Lorsque la rupture date de quelque temps, la coloration de la bandelette cicatricielle augmente un peu d'éclat sans pourtant atteindre une couleur blanche franche: les bords se dessinent avec beaucoup de netteté et l'ophthalmoscope permet de constater qu'il s'agit d'une véritable solution de continuité de la choroïde, mem-

brane dont toute trace a en apparence disparu dans l'étendue de la fente cicatricielle. Sur ces fentes passent ordinairement les vaisseaux rétiniens sans montrer le moindre changement dans leur parcours.

L'anatomie pathalogique nous apprendra probablement la raison pour laquelle les cicatrices même anciennes de ruptures choroïdiennes ne présentent pas l'éclat du tissu sclérotical dénudé. Ce qui nous paraît le mieux expliquer ce fait, c'est que la choroïde ne se déchire pas en totalité, mais que, dans l'étendue de la fente, la couche de tissu cellulaire qu'on est convenu d'appeler *lamina fusca* reste adhérente à la sclérotique dans tout l'espace mis à nu.

Rappelons ici que, dans les cas où un instrument tranchant a perforé, de part en part, la choroïde, la cicatrice qui en résulte présente constamment le reflet éclatant de la sclérotique.

Quoique les ruptures choroïdiennes ne donnent pas une image ophthalmoscopique aussi frappante que pourrait croire celui qui s'en construirait théoriquement le dessin, il semble pourtant inutile d'insister sur le diagnostic différentiel de cette lésion, attendu que sa cause occasionelle (un choc ou une contusion brusque de l'œil) met facilement le médecin sur la voie.

Il est étonnant qu'à l'exception d'un seul cas (Saemisch) toutes les ruptures choroïdiennes aient été observées vers le pôle postérieur de l'œil et non dans les parties périphériques. A part cette particularité, à peu d'exceptions près, elles ont toutes montré une direction curviligne, contournant la papille optique. Le mécanisme qui produit ces ruptures doit necessairement influer sur leur conformation particulière. Comme le pense M. Saemisch, le passage de nombreux vaisseaux autour du pôle postérieur de l'œil, fixe sur de nombreux points la membrane vasculaire et ne lui permet pas un glissement aussi facile que dans le reste du tractus uvéal. Si donc un traumatisme violent de l'œil sollicite un déplacement momentané des membranes profondes, ce sera cette partie de la choroïde qui sera le plus disposée à se déchirer, tandis que le restant du tractus uvéal, ainsi que la rétine sus-jacente échapperont à cet inconvénient, en se déplaçant. Pour nous également, ce sont les attaches de la choroïde autour de la papille, qui jouent ici le rôle principal. Il est vrai qu'aussi la présence des artères ciliaires antérieures et l'insertion de la choroïde près du ligament pectiné doivent établir en ce point, des conditions semblables de fixité pour la choroïde; mais s'il s'effectue ici une déchirure, elle échappera complètement à l'inspection ophthalmoscopique.

Tout en admettant que le passage des vaisseaux au voisinage du pôle postérieur facilite l'établissement de la rupture en ce point, M. Knapp est porté à admettre que la choroïde cède ici de préference, parcequ'il s'y fait une rupture par „contre-coup“ à l'instar des fractures du crâne. Il est bien difficile toutefois d'analyser, dans un cas donné, l'action du corps vulnérant et d'établir que la concentration du choc ait dû nécessairement atteindre son maximum au point où, l'élasticité de la choroïde ayant été dépassée, cette membrane s'est déchirée. Des expériences faites par M. Hillencamp sur des chiens et par M. Caillet sur des lapins, afin de déterminer des ruptures de la choroïde, n'ont pas réussi à élucider ce mécanisme.

La symptomatologie, ainsi que le pronostic des ruptures de la choroïde, dépendront nécessairement des accidents que le traumatisme aura déterminés simultanément dans l'œil lésé. Chaque cas doit donc être analysé isolément. Plus la rupture est rapprochée de la tache jaune, plus il est à craindre que la rétraction cicatricielle intéresse et abolisse les fonctions des parties de la rétine destinées à la vision directe. Dans le pronostic, on tiendra compte de ce mouvement cicatriciel qui, à ce qu'il paraît, peut même, exceptionnellement, entraîner un décollement de

la rétine (Saemisch). Quoique, dans la plupart des cas, la vision soit restée définitivement affaiblie, ou se soit altérée davantage encore par la suite, on connaît pourtant des observations dans lesquelles l'intégrité absolue, ou presqu'absolue de la fonction, existait sur des yeux atteints d'anciennes ruptures de la choroïde (Hillenkamp, Saemisch).

Décollement de la choroïde.

Nous ne connaissons dans la littérature médicale qu'une seule observation de décollement de la choroïde recueillie sur un malade, qu'on avait préalablement examiné à l'éclairage oblique et dont l'œil énucléé fut reconnu être le siège d'un décollement de la choroïde. Encore faut-il dire que M. Knapp [1]), qui relate cette observation, s'était trompé dans son diagnostic, en enlevant l'œil, croyant avoir affaire à un sarcome mélanique choroïdien: le même œil avait subi, quelque temps auparavant, l'extraction d'une cataracte traumatique avec excision de l'iris.

Les recherches anatomiques de de Ammon [2]), Stellwag de Carion [3]), Iwanoff [4]) etc. ne laissent aucun doute sur la possibilité d'un décollement partiel de la membrane vasculaire, qu'on avait, du reste, vu se produire soudainement par suite d'épanchements de sang, pendant l'ablation de staphylômes cornéens étendus. Pourtant, en songeant aux troubles nutritifs et aux altérations profondes des milieux qui accompagnent presque constamment les décollements de la choroïde étudiées sur des pièces anatomiques, on est autorisé à n'accepter qu'avec une grande réserve le diagnostic à la vérité, fort rare, de la lésion dont il s'agit. Il faut surtout éviter de la confondre, comme dans le cas sus-mentionné, avec une tumeur sarcomateuse de la choroïde et le simple décollement de la rétine, erreur d'autant plus facile à commettre, que ce détachement suit presque constamment la production de tumeurs ainsi que le décollement choroïdien lui-même, et annonce, pour cette dernière lésion, une phthisie progressive de l'œil. Du reste, le mécanisme du décollement choroïdien, en cas d'intégrité de la transparence du corps vitré, n'est pas encore élucidé.

Cette altération n'a été relatée que par quelques auteurs (de Graefe [5]), Liebreich [6]): nous ne l'avons, pour notre part, observée qu'une fois; encore avouons-nous franchement que, n'ayant pas pu suivre la marche de la maladie, nous ne sommes guère sûr de n'avoir pas eu affaire à une tumeur de la choroïde.

Il s'agissait d'un malade, âgé de 56 ans, sur l'œil gauche duquel s'était étendu *soudainement* un nuage qui lui masquait le tiers interne du champ visuel. L'examen ophthalmoscopique montrait les milieux parfaitement transparents et une absence complète d'altérations morbides du fond de l'œil; mais on voyait proéminer, du côté externe, tout près de la surface postérieure du cristallin, une masse sphérique gris-rougeâtre, immobile pendant les secousses imprimées à l'œil et sur laquelle on pouvait distinguer de fines branches vasculaires rétiniennes et le réseau des gros troncs des vaisseaux choroïdiens. Cette masse sphérique était si proche du corps ciliaire qu'on n'en pouvait explorer que la moitié qui proéminait vers le corps vitré et que, même après dilatation de la pupille, il n'était pas possible de se renseigner sur l'emplacement de la base même de cette protubérance. La tension de l'œil était

[1]) *Die intraocularen Geschwülste.* Carlsruhe 1868, p. 194.
[2]) *Zeitschrift für Ophthalmologie,* T. II, p. 247.
[3]) *Die Ophthalmologie etc.* T. II, p. 98.
[4]) *Archiv für Ophthalmologie,* XI 1, p. 191.
[5]) ibidem IV 2, p. 225.
[6]) ibidem V 2, p. 259. *Atlas d'Ophthalmoscopie,* Pl. VII, fig. 4.

moindre que celle du côté droit et le patient affirmait que le trouble visuel était survenu instantanément trois semaines auparavant. Après avoir été examiné à plusieurs reprises et après avoir suivi un traitement ioduré n'ayant produit aucune amélioration, le malade cessa de se présenter à la consultation.

Le diagnostic différentiel entre le décollement de la choroïde et le décollement simple de la rétine se base sur l'immobilité absolue de la partie soulevée qui proémine, sous la forme d'une tumeur solide, à surface lisse, dans l'intérieur de l'œil. La coloration rouge foncé, ou rouge-grisâtre, se distingue aussi sensiblement du reflet bleu-verdâtre des décollements anciens de la rétine. En outre, on aperçoit immédiatement derrière la rétine, sur la partie proéminente le réseau des vaisseaux choroïdiens, ou bien des plaques atrophiques et exsudatives, dans les cas où la membrane vasculaire était préalablement altérée. La rétine est, au début, exactement appliquée à la choroïde et ce n'est que vers la circonférence qu'elle se tend et se sépare faiblement de la portion détachée de la choroïde. Il paraît que ce sont surtout les parties choroïdiennes voisines du corps ciliaire qui peuvent, dans des cas très-exceptionnels, être soulevées et détachées de la sclérotique.

La soudaineté d'apparition de cette procidence gris-rougeâtre, qui simule, à s'y méprendre, le sarcome de la choroïde, est un élément sérieux de diagnostic: il en est de même de la mollesse de l'œil, atteint de décollement choroïdien, consistance qui contraste avec celle d'un globe oculaire renfermant une tumeur; le ramollissement considérable et le décollement progressif de la rétine sont les signes indubitables de la phthisie à laquelle sont voués les yeux atteints de détachement de la choroïde.

En résumé, nous pouvons dire que cette maladie, parfaitement définie lorsqu'elle constitue un élément des désorganisations profondes du globe oculaire, n'est pas encore, au point de vue clinique, suffisamment élucidée et n'a pas encore été assez souvent contrôlée dans les cas spéciaux par l'examen nécroscopique, pour qu'on puisse affirmer qu'on ne l'a pas confondue avec une variété de décollement circonscrit de la rétine, dont le pourtour serait resté adhérent.

G. ALTÉRATIONS CONGÉNITALES DE LA CHOROÏDE, COLOBOMA CHOROÏDIEN.

Parmi les altérations congénitales de la choroïde, celle qu'on rencontre le plus fréquemment et qui a été le plus étudiée est le coloboma de cette membrane. L'absence partielle et congénitale de la choroïde a été, pour la première fois, observée anatomiquement par DE AMMON [1]). C'est DE GRAEFE [2]) qui l'a, le premier, retrouvée sur le vivant au moyen de l'ophthalmoscope (en examinant un œil atteint de microphthalmos) et c'est RUETE [3]) qui en a donné le premier dessin. Enfin la première coupe d'un œil atteint de coloboma a été faite, pour cet ouvrage, par M. HAASE (voy. fig. 89 [4]). Des observations nombreuses de cette anomalie ont été

[1]) *Zeitschrift für Ophthalmologie*, T. I, p. 55.
[2]) *Archiv für Ophthalmologie*, II 1, p. 239.
[3]) *Bildliche Darstellungen der Augenkrankheiten* 9, Pl. II, fig. 6.
[4]) La fig. 89 donne une coupe pratiquée à travers un coloboma et passant près de son bord. Il part de la choroïde (ch) une mince membrane (l), transparente, composée de tissu cellulaire, qui est très intimement liée à la choroïde et qui tapisse toute la partie ectasiée de la sclérotique; v) coupes de vaisseau près du point où la choroïde se transforme en cette membrane mince, qui renferme des vaisseaux, des grains de pigment amorphe, ainsi que des noyaux et des cellules de tissu cellulaire; r) bourrelet qui contourne tout le coloboma. Cette provient d'un œil donné par M. Z. LAURENCE. *(G. H.)*

recueillies, surtout par M. M. Baeumler [1]), Saemisch [2]), Stellwag de Carion [3]), Nagel etc. [4]).

Comme on le sait, depuis les recherches de de Ammon, Schoeler, Remak et Koelliker, toutes les membranes enveloppantes offrent, à une certaine époque de la vie fœtale, une fente occupant la partie inférieure de l'œil et dirigée d'avant en arrière. Cette fente se ferme d'abord dans la sclérotique, puis dans la choroïde et la rétine. La réunion commence par les procès ciliaires et progresse de là vers le pôle postérieur de l'œil. Ce mode de réunion explique pourquoi on peut rencontrer des formes si diverses de coloboma et pourquoi les colobomas les plus

Fig. 89.

étendus concordent tous avec un coloboma complet de l'iris, en continuation directe avec celui de la choroïde. D'un autre côté, si la réunion de la choroïde était déjà assez avancée, près des procès ciliaires, pour qu'aucun prolongement du coloboma ne se produise dans cette région, on peut trouver l'iris presque intact (simple absence du petit cercle), comme dans la dernière observation de M. Saemisch.

Il est de fait que le coloboma peut se réduire, par suite d'une réunion progressive de la fente fœtale de l'œil, à ce point que le nerf optique montre seul une déformation (coloboma) dont il sera question tout à l'heure. Enfin, tout peut se borner à une simple déperdition, ou à un simple amincissement de la choroïde à l'entour de l'anneau sclérotical, particularité qui se présente alors sous l'aspect d'un staphylôme postérieur.

Ordinairement, les autres parties du globe de l'œil, notamment le cristallin et le corps vitré, montrent des altérations congénitales analogues, se présentant sous forme d'une échancrure plus ou moins accusée. Comme le fait voir la coupe (fig. 89) la rétine réduite à une mince pellicule de tissu cellulaire, représente les vestiges de la membrane nerveuse, dans l'étendue du coloboma.

La sclérotique a dû aussi subir un arrêt dans son développement; étant considérablement amincie, elle a cédé à la pression intra-oculaire normale et a été refoulée en dehors avec les vestiges des membranes internes qui la tapissent (Nagel), en constituant ainsi une ectasie dont la procidence est, le plus souvent, en rapport direct avec l'étendue du coloboma.

Nous l'avons déjà dit, le coloboma choroïdien concorde habituellement avec un coloboma de l'iris. Les cas semblables à ceux que M. Saemisch et nous-même avons décrits, et où un pont réunit les extrémités du coloboma iridien sont assez rares. Comme l'échancrure de l'iris, celle de la choroïde est habituellement dirigée en bas, soit directement, soit, plus fréquemment, en bas et faiblement en dedans. L'axe longitudinal du coloboma de la choroïde concorde parfaitement avec celui de l'échancrure de l'iris, et si le coloboma est très prononcé, il n'y a aucune séparation

[1]) *Würzburger med. Zeitschrift,* T. III, p. 72.
[2]) *Klin. Monatsblätter,* T. V, p. 85 et *Archiv für Ophthalmologie,* XV 3, p. 276.
[3]) *Wochenblatt der Zeitschrift der k. k. Gesellschaft der Wiener Aerzte.* 1854. Jahrg. 9, I, p. 17 et 1856, Nr. 50.
[4]) *Archiv für Ophthalmologie,* VI 1, p. 171.

entre l'échancrure de l'iris et celle de la choroïde. Les procès ciliaires font défaut, la base du coloboma iridien et la figure blanche de l'échancrure choroïdienne embrassent encore le nerf optique, en le dépassant dans une faible étendue. Dans la majorité des cas, il existe entre le bord inférieur du coloboma de l'iris et le bord antérieur de celui de la choroïde un pont de tissu choroïdien, et le coloboma de la membrane vasculaire n'envoie qu'une pointe effilée vers les procès ciliaires; de même, une bandelette de tissu choroïdien normal se trouve interposée entre le bord inférieur du nerf optique et la limite postérieure du coloboma.

Les figures 86—88, Pl. XIX de l'atlas, donnent avec une précision remarquable l'image des différentes variétés de coloboma, leur coloration verdâtre lorsque la choroïde n'est qu'amincie, et gris-blanchâtre lorsque cet amincissement est plus accusé, enfin leur couleur blanc-bleuâtre lorsque la sclérotique amincie est presque complètement mise à nu. Nous nous abstiendrons de donner ici un exposé détaillé de toutes les particularités que chaque coloboma peut présenter et qui varient du reste beaucoup dans les différents cas. La coloration, la distribution des vaisseaux sur le coloboma même, et le parcours que suivent les vaisseaux rétiniens, en passant sur la partie amincie, nous indiqueront dans chaque cas, en particulier, le degré de l'amincissement des membranes et la profondeur de l'ectasie dans l'étendue du coloboma.

L'une et l'autre varient sensiblement dans ses diverses régions. Tantôt, comme l'indique la fig. 87, des lignes transversales séparent les unes des autres les portions excavées à différentes profondeurs, tantôt il se présente à cet égard un arrangement tout-à-fait irrégulier, semblable à celui de la fig. 88 qui montre que c'est dans la direction du diamètre antéro-postérieur du coloboma que se trouvent les parties les plus extasiées.

Les trois figures de l'atlas nous permettent d'insister davantage sur quelques particularités propres au coloboma choroïdien. La fig. 88 nous présente un coloboma qui embrasse le nerf optique, lequel se reconnaît à sa forme ovale et à sa coloration rougeâtre (effet de contraste). L'ovale que présente le nerf a dans ce cas, comme dans les cas de staphylôme, son grand axe dirigé perpendiculairement par rapport au grand diamètre du coloboma. Cet aspect tient en partie à ce que nous ne regardons pas la section nerveuse directement, mais obliquement; en partie, à ce que, comme dans les cas de staphylôme très-étendu, l'expansion du nerf et sa gaîne ont été, en quelque sorte, entraînées et renversées vers l'ectasie. On observe du reste, comme dans le staphylôme postérieur étendu, des cas où la section nerveuse a conservé sa forme ronde et ne diffère que très peu de sa coloration normale.

Quant à l'entraînement de l'expansion du nerf optique vers les parties ectatiques, remarquons ici que M. Stellwag de Carion veut avoir constaté que la rétine est parfois tendue au-dessus de l'excavation du coloboma. Vu les variations si considérables des vaisseaux rétiniens, choroïdiens et scléroticaux, lesquels se répandent très irrégulièrement sur le fond clair du coloboma, il n'est pas facile de juger par le mouvement parallactique, ou par la nécessité d'accommoder différemment pour les vaisseaux de la rétine et ceux de la choroïde, s'il existe une certaine distance entre ces deux ordres de vaisseaux.

Il est avéré que, dans la majorité des cas, la rétine suit les incurvations de l'ectasie et quoique les dissections de de Ammon [1]), Hannover [2]), Arlt [3]), Stellwag de Carion [4]) etc. aient prouvé que la rétine peut passer sans altération apparente de

[1]) *Zeitschrift für Ophthalmologie. loc. cit. 1831.*
[2]) *Das Auge.* Leipzig 1842, p. 94.
[3]) *Son traité.* T. II, p. 127.
[4]) *loc. cit.*

structure sur le coloboma, l'examen fonctionnel des yeux atteints de cette diformité démontre, d'une façon irréfutable, que, dans le plus grand nombre des cas, la rétine qui tapisse la partie ectatique ne joue point le rôle de membrane sensorielle et impressionable, ce qui se revèle par une lacune du champ visuel en rapport avec l'étendue du coloboma.

La fig. 86 de l'atlas nous présente l'anomalie en question bien moins accusée que dans les deux autres cas. La coloration uniforme du coloboma indique que la partie choroïdienne incomplètement développée, l'est pourtant à un degré suffisant pour tapisser d'une couche uniforme la sclérotique. Ce qui nous frappe le plus dans ce dessin, c'est l'analogie absolue du staphylôme postérieur et de la bandelette de tissu choroïdien aminci qui borde un des côtés du coloboma et qui est situé du même côté que le staphylôme. C'est l'étude approfondie de cas semblables qui arrivera à démontrer l'analogie des staphylômes postérieurs avec des colobomas peu accusés et la nature congénitale du staphylôme postérieur.

Enfin la fig. 87 nous présente un cas, où le nerf optique participe un peu à la distension, et pour mieux dire à l'occlusion tardive de la fente fœtale. M. Arlt a vu que le gaîne du nerf pouvait présenter, en pareille circonstance, une véritable poche près de son bord inférieur. Parfois, ce n'est que cette distension, généralisée à tout le pourtour de l'entrée du nerf, qui représente le dernier vestige du coloboma choroïdien. Un pareil *coloboma du nerf optique* est une anomalie très-rare. Nous ne l'avons observé qu'une seule fois, sur une jeune fille ayant une acuité parfaite de la vue. La section de la papille avait le double du diamètre papillaire normal dans toutes les directions et montrait une excavation très profonde, avec un coloboma à pic; les vaisseaux au fond de l'excavation, pénétraient dans le nerf d'une façon tout-à-fait anormale. M. Liebreich [1]) a représenté un cas analogue. Le coloboma du nerf montre, en majeure partie, une coloration analogue à celle de la partie creuse de la papille dessinée fig. 87, Pl. XIX.

Généralement, le coloboma existe sur les deux yeux et est souvent compliqué de microphthalmus. Nous avons dernièrement examiné un petit enfant âgé de 15 mois, qui montrait un microphthalmus des plus accusés; l'œil droit n'était pas plus gros qu'un pois de volume ordinaire; sur cet œil, on pouvait constater un coloboma de l'iris avec une semblable déformation de la choroïde dont les détails échappaient, vu l'extrême difficulté d'examiner un objet de si petites dimensions sur un être aussi remuant. Si le coloboma est unilatéral, il affecte, contrairement au cas que nous venons de citer, de préférence l'œil gauche.

Nous avons vu, il y a peu de mois, un jeune Américain âgé de 12 ans, que le professeur Brown-Sequard nous avait adressé pour le choix d'un verre, afin d'exercer l'œil droit de l'enfant qui était resté faible depuis son enfance. Cet œil ne présentait, après correction de son *Ht* $^1/_{36}$ que $S = {}^1/_5$. En examinant le fond de l'organe, nous avons trouvé dans la région de la macula une ectasie de couleur blanc-bleuâtre, à bord tranchant, dans laquelle les vaisseaux de la rétine descendaient à pic, et qui présentait la conformation d'une excavation du nerf ayant quatre fois le diamètre d'une papille normale. Le bord interne et pigmenté de ce creux semblait pencher sur la cavité formée par l'ectasie, qui nous parut avoir au moins une profondeur de deux millimètres. Il ne pouvait s'agir, dans ce cas, ni d'une exsudation, ni d'une ancienne plaque atrophique (suite de chorio-rétinite). L'image ophthalmoscopique, le mode particulier suivant lequel se terminait la choroïde près de l'ectasie, la coloration de la sclérotique variant avec la profondeur des étages de l'excavation, nous confirmèrent dans la pensée qu'il s'agissait d'une anomalie congénitale. Sur les parties ectatiques, on constatait une perception fortement émoussée de

[1]) *Archiv für Ophthalmologie*, V 2, p. 246 et *Atlas d'Ophthalm.* Pl. XII, fig. 4.

l'impression sensorielle, ce qui indiquait d'ailleurs suffisamment qu'on n'avait pas affaire à une altération pathologique, laquelle en modifiant aussi sensiblement l'aspect de la région de la macula, aurait aboli dans ce point toute perception lumineuse. Ce garçon fort intelligent et se prêtant à merveille à l'examen, présentait en même temps un retard dans la réunion des os du crâne, la fontanelle postérieure étant encore très incomplètement fermée.

Outre les altérations congénitales que nous venons de décrire, on en rencontre qui portent exclusivement sur la pigmentation de la membrane vasculaire. *L'albinisme* (voy. fig. 28, Pl. V) qu'on rencontre chez des sujets dans l'organisme desquels le pigment n'est répandu que d'une façon très-parcimonieuse, permet d'étudier, non seulement tout le réseau des vaisseaux choroïdiens, mais parfois même, un certain nombre d'autres vaisseaux dont le parcours abrupt, le rapprochement des points d'entrée et de sortie et la coloration atténuée, indiquent qu'ils appartiennent à la sclérotique. L'examen de ces détails, peu intéressants du reste, au point de vue pratique, est souvent rendu très-difficile par l'instabilité des yeux albinos, atteints, pour la plupart, de nystagmus et par la très-grande sensibilité de ces yeux pendant un examen prolongé, quelque faible que soit d'ailleurs l'éclairage.

Outre les amas de pigment, qu'on rencontre près de l'anneau sclérotical et qui y constituent souvent des plaques étendues et foncées, on peut, vers la périphérie de l'œil, trouver des taches pigmentaires de la choroïde, semblables à celles que représente la fig. 85, Pl. XIX de l'atlas et sur lesquelles les vaisseaux rétiniens passent sans montrer le moindre changement dans leur direction. Il suffit d'être averti de la possibilité de rencontrer de pareilles plaques pigmentaires, pour ne pas être porté à les considérer, dans un cas donné, comme le résultat d'une maladie de la choroïde, mais bien comme une simple altération congénitale.

Errata.

Page 61, ligne 18, *au lieu de* filets de la troisième paire, *lisez* filets de la cinquième paire.
„ 63, „ 3, d'en bas *au lieu de* 20 Section Fig., *lisez* Fig. 20 Section.
„ 67, „ 4, *au lieu de* représentée p. 58, fig. 17, *lisez* représentée p. 58, fig. 18.
„ 74, „ 15, d'en bas *au lieu de* s'étant occupés, *lisez* s'étant occupé.
„ 82, „ 20, d'en bas *au lieu de* de la hydrocéphalie, *lisez* de l'hydrocéphalie.
„ „ „ 16, *au lieu de* venticulaire, *lisez* ventriculaire.
„ 83, „ 27, *au lieu de* plus ou moins manquée, *lisez* plus ou moins marquée.

ATLAS

D'OPHTHALMOSCOPIE

PAR

E. DE JAEGER.

Table des Matières

de l'Atlas d'Ophthalmoscopie.

		Page
Pl. I, fig.	1 et 2. — Synéchies postérieures	1
" " "	3. — Cataracte corticale antérieure centrale	3
" " "	4. — " " antérieure centrale	3
" " "	5. — " " antérieure centrale et périphérique	4
" " "	6. — " " postérieure centrale striée	5
" " "	7. — " " " "	6
" " "	8. — " " centrale antérieure et postérieure	7
Pl. II, fig.	9. — Cataracte corticale striée périphérique	9
" " "	10. — " " " "	10
" " "	11. — " " " antérieure et postérieure	11
" " "	12. — " " " " " "	13
" " "	13. — " " " " " "	14
" " "	14. — " " antérieure et postérieure	15
" " "	15. — " zonulaire	17
" " "	16. — " "	18
Pl. III, fig.	17. — Cataracte zonulaire avec opacités corticales périphériques striées	20
" " "	18. — " " " " " " "	21
" " "	19. — Enfoncement d'un cristallin transparent	23
" " "	20. — Exsudat et extravasation dans le canal de Petit	24
" " "	21. } Opacités du corps vitré	26
" " "	22. }	
" " "	23. }	
" " "	24. — Cristaux de cholestérine dans le corps vitré	26
Pl. IV, fig.	25. — Fond de l'œil sain et normalement constitué appartenant à un individu châtain-clair	28
" " "	26. — Fond d'un œil sain normalement construit d'un individu à cheveux noirs	32
" " "	27. — Fond de l'œil sain, normalement construit, appartenant à un sujet blond	34
" " "	28. — Fond d'un œil albinos	35
Pl. V, fig.	29 et 30. — La figure 29 donne l'image droite avec un grossissement 7; la figure 30 l'image renversé avec un grossissement 4 du fond d'un œil normal	36
" " "	31 et 32. — Figure 31, image droite, grossissement 7, et figure 32, image renversée, grossissement 4, d'un fond d'œil astigmatique	39
" " "	33. — Épanouissement du nerf optique	42

Page

Pl. VI, fig. 34. — Épanouissement du nerf optique. Fibres nerveuses à double contour de la rétine 44
" " " 35. — Épanouissement du nerf optique 45
" " " 36. — " " " " 47
Pl. VII, fig. 37. — Accumulation de pigment à la circonférence du nerf optique 48
" " " 38. — " " " sur la papille même du nerf optique . 49
" " " 39. — " " " vers la circonférence du nerf optique 50
" " " 40. — Coloration bleuâtre congénitale du nerf optique 51
Pl. VIII, fig. 41 et 42. — Excavation congénitale du nerf optique 52
" " " 43. — Excavation congénitale du nerf optique 54
" " " 44. — " " " " " 56
Pl. IX, fig. 45. — Décoloration bleuâtre du nerf optique 57
" " " 46. — " " " " " 59
" " " 47. — " blanchâtre du nerf optique 61
" " " 48. — Atrophie du nerf optique et de la rétine 62
Pl. X, fig. 49. — Neuro-rétinite régressive 65
" " " 50. — Atrophie du nerf optique et de la rétine 67
" " " 51. — " " " " " " " " 68
" " " 52. — Excavation glaucomateuse du nerf optique 71
Pl. XI, fig. 53 et 54. — Excavation glaucomateuse du nerf optique 73
" " " 55. — Excavation glaucomateuse du nerf optique 76
" " " 56. — " " " " " 79
Pl. XII, fig. 57. — " " " " " 81
" " " 58. — Excavation glaucomateuse du nerf optique, et atrophie de l'épithélium pigmenté de la choroïde 82
" " " 59. — Excavation glaucomateuse du nerf optique et staphylôme postérieur 84
Pl. XI, fig. 60. — Excavation congénitale et glaucomateuse du nerf optique . . 86
Pl. XIII, fig. 61. — Irritation de la rétine 89
" " " 62 et 63. — Inflammation de la rétine 91
" " " 64. — Inflammation de la rétine dans le diabète 96
Pl. XIV, fig. 65. — " " " " avec nombreuses apoplexies 99
" " " 66. — Altération de la rétine dans la maladie de Bright 101
" " " 67. — Inflammation de la rétine 103
" " " 68. — " " " " 106
Pl. XV, fig. 69. — " " " " et des vaisseaux rétiniens 109
" " " 70. — " " " " embolie? 109
" " " 71. — " " " " 111
" " " 72. — Formation nouvelle de vaisseaux dans le corps vitré 113
Pl. XVI, fig. 73. — Cordons cicatriciels de la rétine 116
" " " 74. — " " " " " 118
" " " 75. — Atrophie du nerf optique et de la rétine 119
" " " 76. — Type de pigment de nouvelle formation 121
Pl. XVII, fig. 77. — Type de pigment de nouvelle formation 122
" " " 78. — " " " " " " 124
" " " 79. — Atrophie du nerf optique et de la rétine avec nouvelles formations de pigment dans le fond de l'œil 127
" " " 80. — Nouvelle formation de pigment dans le fond de l'œil avec atrophie du pigment épithélial de la choroïde 129

Page

Pl. XVIII, fig. 81. — Décollement de la rétine 130
" " " 82. — " " " " 132
" " " 83. — Cysticerque entre la rétine et la choroïde 134
" " " 84. — Nouvelle formation de tissu cellulaire dans le corps vitré . 137
Pl. XIX, fig. 85. — Tache congénitale de pigment choroïdien 139
" " " 86. — Coloboma de la choroïde 140
" " " 87 et 88. — Coloboma de la choroïde 141
Pl. XX, fig. 89. — Altérations de tissu dans la région de la macula 146
" " " 90. — " " " " " " " " " 148
" " " 91. — " " " " " " " " " 149
" " " 92. — " " " " " " " " " 150
Pl. XXI, fig. 93. — Extravasation dans la région de la macula 152
" " " 94. — Foyer apoplectique dans la région de la macula 153
" " " 95. — Altération de tissu dans la région de la macula 156
" " " 96. — " " " " " " " " " 157
Pl. XXII, fig. 97. — Atrophie du pigment épithélial de la membrane vasculaire dans la région de la macula 159
" " " 98. — Atrophie de la couche épithéliale pigmentaire de la membrane vasculaire 161
" " " 99. — Exsudats nodiformes dans la choroïde 164
" " " 100. — Inflammation de la choroïde 165
Pl. XXIII, fig. 101. — " " " " 167
" " " 102. — Inflammation de la choroïde 169
" " " 69. — Inflammation de la rétine et de la choroïde 169
" " " 103. — Rupture de la choroïde 172
Pl. XXIV, fig. 104. — Inflammation de la choroïde 174
" " " 105. — " " " " 175
" " " 106 et 107. — Inflammation de la choroïde 178
" " " 108. — Inflammation de la choroïde et atrophie de la rétine . . . 182
Pl. XXV, fig. 109. — Petit cône dans un œil myope 184
" " " 110. — Cône moyen dans un œil myope par staphylôme postérieur . 185
" " " 111. — Très-grand cône dans un œil myope par staphylôme postérieur 187
" " " 112. — Double cône dans un œil myope par staphylôme postérieur . 189
Pl. XXVI, fig. 113. — Cône en forme de croissant en haut et en dedans, dans un œil myope par staphylôme postérieur 192
" " " 114. — Cône avec déplacement de la rétine sur le nerf optique dans un œil myope par staphylôme postérieur 193
" " " 115. — Cône foncé dans un œil myope par staphylôme postérieur . 196
" " " 116. — " noir " " " " " " " . 197
Pl. XXVII, fig. 117. — Cône dans un œil hypermétope 199
" " " 118. — Atrophie du pigment épithélial dans un œil myope, par staphylôme postérieur 200
" " " 119. — Excavation congénitale et atrophie du pigment épithélial dans un œil myope par staphylôme postérieur 203
" " " 120. — Cône avec vaisseaux choroïdiens nettement visible dans un œil myope par staphylôme postérieur 205
Pl. XXVIII, fig. 121. — Tubercules de la choroïde dans un œil myope par suite de staphylôme postérieur 206

Page

Pl. XXVIII, fig. 122. — Inflammation de la choroïde dans un œil myope par staphylôme postérieur 208
„ „ „ 123. — Inflammation de la choroïde dans un œil myope par staphylôme postérieur 210
„ „ „ 124. — Inflammation de la rétine et de la choroïde avec développement de pigment dans un œil myope par staphylôme postérieur 212
Pl. III, fig. 21 et **Pl. XXIX,** fig. 125. — Inflammation de la choroïde avec trouble du corps vitré dans un œil myope par staphylôme postérieur 215
Pl. XXIX, fig. 126. — Inflammation de la choroïde dans un œil myope par staphylôme postérieur 217
Pl. III, fig. 23 et **Pl. XXIX,** fig. 127. — Inflammation de la choroïde et de la sclérotique avec opacités du corps vitré dans un œil myope par staphylôme postérieur 220
Pl. III, fig. 22. — Opacités du corps vitré dans un œil myope par staphylôme postérieur et 224
Pl. XXIX, fig. 128. — Inflammation de la rétine et de la choroïde avec opacités du corps vitré dans un œil myope par staphylôme postérieur 224

Pl. I. — Fig. 1 et 2.

GROSSISSEMENT 1.

Synéchies postérieures.

J. W., maçon, âgé de 25 ans, de taille moyenne, d'un extérieur maladif, a été rachitique dans son enfance, et a eu la rougeole à l'âge de neuf ans. Depuis ce temps-là, il a souvent souffert d'affections catarrhales des voies respiratoires et intestinales, et il eut une pneumonie dans sa dix-huitième année.

Il y a un an qu'il s'aperçut pour la première fois, qu'avec son œil droit il ne pouvait, surtout au grand-jour et à la lumière solaire directe, apercevoir les objets aussi nettement qu'auparavant. Il les voyait alors comme à travers un nuage fin, uniforme et grisâtre, et il ne les distinguait avec la netteté habituelle qu'à la condition d'avoir un éclairage modéré. Ce nuage avait augmenté progressivement, mais d'une façon constante dans les mois suivants; peu à peu il s'était montré aussi à un l'éclairage faible et avait fini par acquérir une telle épaisseur que, depuis six mois, le malade ne parvient plus qu'à distinguer les gros objets.

Depuis quatre mois, un nuage s'était développé de la même manière sur l'œil gauche, mais il gagna beaucoup plus rapidement en intensité.

A partir du moment où le malade s'était aperçu du premier trouble de la vue de l'œil droit, il avait souvent éprouvé dans la région frontale une sensation de chaleur, de plénitude et de lourdeur, voire même des douleurs gravatives et lancinantes. Il avait éprouvé ces symptômes aussi bien après la fatigue des yeux, qu'après des exercices violents et continus, et cela surtout pendant les journées chaudes. Il affirme néanmoins que pendant tout ce laps de temps, il n'a jamais eu les yeux rouges ou enflammés, aucune photophobie, ni aucune autre sensation morbide.

Le malade ne peut indiquer aucune cause particulière de son mal d'yeux, il assure n'avoir jamais eu la syphilis, et on ne peut découvrir aucun symptôme de cette affection.

Lors du premier examen du malade (il y a six semaines), on ne pouvait découvrir à l'extérieur aucun phénomène morbide sur les deux yeux. La conjonctive paraissait des deux côtés normalement pâle, la cornée transparente, la chambre antérieure d'une étendue normale et l'iris, quant à sa surface, sa couleur et sa structure, n'était pas sensiblement altéré. Par contre, le bord pupillaire était, dans les deux yeux, attaché en plusieurs points à la capsule antérieure, la pupille était irrégulièrement conformée, montrait une opacité grisâtre, et ne réagissait que faiblement et partiellement aux variations de la lumière.

A cette époque, le malade voyait mieux à un éclairage naturel moyen; si l'éclairage était faible ou très-fort, la vision était sensiblement plus mauvaise. Avec l'œil droit il ne parvient qu'à compter les doigts à une distance de huit à dix pouces (*), avec l'œil gauche il réussit encore à lire le numéro 13 à une distance de 8 pouces.

Après l'instillation d'une goutte d'atropine (sol. 0,05, p. 10 gr.), les pupilles se dilatèrent moyennement. Les synéchies postérieures ressortirent davantage et le

(*) Les pouces indiqués ici sont des pouces de Vienne, et il en est de même dans le numérotage des verres.

malade parvint avec le verre + 9 à lire avec l'œil droit le numéro 15 à sept pouces, et avec l'œil gauche le numéro 10 à six pouces de distance.

A l'éclairage latéral, en examinant les pupilles *non* dilatées avec un verre + 2, les synéchies postérieures ressortirent très-nettement et la capsule antérieure paraissait dans les deux yeux uniformément couverte d'un enduit irrégulier, en partie grumeux et en partie plutôt strié.

L'examen ophthalmoscopique *après* l'instillation de l'atropine démontra sur les deux yeux une transparence presque normale de la capsule antérieure dans l'étendue du champ pupillaire, pas d'opacités de la substance cristallinienne, ni de la capsule postérieure, un corps vitré transparent, un fond de l'œil normal, ainsi qu'une adaptation (dioptrique) pour les rayons parallèles.

On donna à l'intérieur 0,05 de calomel par jour, et tous les deux jours on fit sur les cuisses une friction avec 4 gr. d'onguent mercuriel (parties égales, onguent simple et double), et on instilla dans chaque œil une goutte d'atropine par jour. Sous l'influence de ce traitement les sensations morbides de la région frontale se dissipèrent en peu de temps, la vision s'améliora progressivement sur les deux yeux, les opacités du champ pupillaire diminuèrent progressivement et peu à peu quelques-unes des synéchies postérieures se détachèrent, surtout dans l'œil gauche.

Après quatre semaines, le bord pupillaire de l'œil gauche s'était complètement détaché de la capsule antérieure, et la pupille était dilatée *ad maximum*; mais aussi, sur l'œil droit la pupille s'était, grâce au retrait uniforme du bord pupillaire, sensiblement élargie. Le malade pouvait maintenant, du côté droit et au moyen du verre + 9 lire le n° 7 à six pouces, du côté gauche avec + 10 le n° 3 à cinq pouces.

Après avoir cessé l'atropine et après le retour de la pupille à sa grandeur normale, le malade pouvait, sans le secours d'un verre convexe, lire avec précision de l'œil droit le n° 9 de 7 à 9 pouces, et de l'œil gauche le n° 6 de 8 à 10 pouces.

L'examen des yeux avec le miroir à une distance de six à huit pouces et après une nouvelle dilatation artificielle donnait le résultat qui se trouve représenté pl. I, fig. 1 et 2.

Sur l'*œil droit* (fig. 1), la pupille, sensiblement élargie, se montre irrégulièrement conformée, en ce que le bord pupillaire de l'iris est dans divers endroits accollé à la capsule antérieure et l'exsudat fortement pigmenté se présente sous forme de pyramides tenues nettement délimitées qui proéminent dans le champ pupillaire. La partie non accollée du bord pupillaire montre des incurvations arciformes entre les synéchies. Grâce à l'éclairage du miroir, la pupille paraît en majeure partie vivement éclairée et on n'y aperçoit qu'une très-faible opacité. Par contre, l'éclairage latéral avec le verre convexe fait clairement ressortir sur les parties moyennes de la capsule antérieure un enduit faible, grisâtre et irrégulier.

Sur l'*œil gauche* (fig. 2), la pupille est normalement ronde et dilatée ad maximum; à l'ophthalmoscope sa partie périphérique se montre parfaitement transparente, tandis que sa partie moyenne est plus faiblement éclairée, très-légèrement grisâtre et nettement délimitée dans sa plus grande étendue par des dépôts assez épais sur la capsule antérieure, partie en forme de points, partie en forme de pyramides. (Résidus des synéchies postérieures préexistantes.) L'éclairage oblique permet de reconnaître sur la capsule antérieure, en-deçà de ces dépôts pigmentaires, un enduit extrêmement tenu et finement granulé.

Pl. I. — Fig. 3.

GROSSISSEMENT 1.

Cataracte corticale antérieure centrale.

Al. R., âgé de 11 ans, blond, d'une faible constitution, n'a jamais eu les yeux malades; il ne s'est jamais plaint de sa vue et a toujours bien vu, tant de loin que de près, et d'une façon continue. Aussi, actuellement il ne se plaint pas de sa vue, et les yeux du jeune homme ne sont soumis que par hasard à un examen attentif.

Celui-ci montre les deux yeux faiblement hypermétropes, et à part une opacité cristallinienne peu étendue, tout le reste est normalement conformé et parfaitement sain. Les pupilles sont d'une grandeur normale et réagissent rapidement et complètement aux variations de lumière.

Avec l'œil droit (verre + 90), il lit le n° 1 de 4 à 10 pouces; avec le gauche (verre + 60), il lit le n° 1 de 4 1/2 à 11 pouces.

L'opacité cristallinienne était située dans les parties centrales de la couche corticale antérieure et composée de stries tenues nettement limitées, d'un gris intense, qui devenaient plus épaisses vers le centre de la pupille et s'amincissaient vers la périphérie; ils correspondaient suivant leur position aux interstices des *vortices lentis*.

Sur l'*œil gauche*, l'opacité avait une étendue moindre et était composée de trois stries d'une longueur inégale qui convergeaient vers le centre de la pupille sous des angles différents.

Sur l'*œil droit* (fig. 3), l'opacité avait une étendue de 3 1/2 millim. et était composée d'une strie un peu plus longue et plus épaisse, et d'une autre plus courte et plus mince, qui se réunissaient au centre de la pupille, c'est-à-dire à peu près aussi au milieu de la strie la plus épaisse.

En éclairant les yeux avec l'ophthalmoscope à une distance de 6 à 8 pouces, les opacités se montrèrent d'une teinte noire-foncée dans les champs pupillaires qui offrirent leur couleur rouge-jaunâtre normale. Elles étaient placées vers le centre et conservaient invariablement cette position relativement au bord pupillaire, soit qu'on regardât dans la direction de la ligne visuelle de l'œil examiné, soit qu'on observât la pupille dans une direction oblique. Il ne fut donc pas possible, comme elles étaient situées dans le plan pupillaire, d'y découvrir aucun déplacement parallactique relativement au bord pupillaire, pendant les mouvements de latéralité de l'œil observateur ou de l'œil observé.

Pl. I. — Fig. 4.

GROSSISSEMENT 1.

Cataracte corticale centrale antérieure.

M. W., ouvrier, âgé de 23 ans, de saine et robuste apparence, n'a jamais été malade, n'a jamais eu mal aux yeux, et pour ses occupations il y a toujours vu avec

assez de netteté et de persistance. Récemment, on lui a fait remarquer qu'on „apercevait quelque trouble dans ses prunelles".

Les deux yeux ont à peu près une structure normale [O. D. V. — 85; O. G. V. + 90] (*); le malade lit avec l'œil droit le nº 4 de 3 1/2 à 10 pouces, avec l'œil gauche le nº 1 de 4 à 9 pouces de distance.

Les opacités ne sont pas essentiellement différentes dans les deux yeux, quant à leur grandeur et à leur forme; seulement l'opacité du cristallin gauche paraît d'une structure plus épaisse, plus nettement délimitée, et d'un gris-blanc plus clair.

L'opacité est formée de chaque côté par trois branches terminées en pointe qui se réunissent sous des angles égaux par leurs extrémités les plus épaisses au centre de la pupille, et ont ainsi l'apparence d'un X renversé. Elles sont situées dans les couches corticales antérieures centrales du cristallin, et correspondent aux *vortices lentis*.

Avec l'ophthalmoscope, les opacités (fig. 4, *œil gauche*), surtout dans leurs parties moyennes, apparaissent d'un noir foncé au milieu des pupilles bien éclairées en jaune-rougeâtre. Situées dans le plan de l'iris, elles ne montrent pendant les mouvements des yeux, et à l'examen latéral alternatif en général, aucun mouvement parallactique relativement au bord pupillaire, mais apparaissent toujours au milieu de la pupille.

Pl. 1. — Fig. 5.

GROSSISSEMENT I.

Cataracte corticale antérieure centrale et périphérique.

R. N., employé, 47 ans, d'une bonne et vigoureuse constitution, n'a jamais eu de maladie sérieuse, n'a jusqu'à présent jamais eu mal aux yeux, et a toujours pu, même la nuit, exécuter avec facilité des travaux fatiguants.

Depuis quelques mois, il lui sembla, pour la première fois, que dans un jour défavorable, surtout à l'éclairage artificiel, il ne pouvait qu'avec un effort lire les petits caractères. En dernier lieu, il a aussi remarqué que même l'impression ordinaire, quand elle n'était pas suffisamment nette et noire, lui donnait des difficultés à la lecture; mais surtout que, en fermant l'œil gauche, avec l'œil droit seul, à distance, et particulièrement à la lumière solaire, il voyait tous les objets plus confus qu'auparavant et comme à travers un voile.

Le malade a les yeux légèrement myopes (V. — 60 à gauche; — 70 à droite); avec l'œil gauche, à un éclairage favorable, il peut bien lire le nº 1 de 6 à 8 pouces; mais avec l'œil droit, il ne peut qu'avec peine lire encore le nº 3 de 6 1/2 à 9 pouces de distance.

A l'examen à l'œil nu, on aperçoit à la lumière du jour, à droite, une opacité cristallinienne, centrale, grisâtre et striée; à gauche, au contraire, aucune opacité.

La pupille, étant dilatée, on voit dans l'*œil gauche* avec un ophthalmoscope à éclairage faible, quelques opacités périphériques isolées, minces, courtes et striées, appartenant aux couches corticales antérieures, et qui, avant la dilatation de la pupille, étaient cachées derrière l'iris.

(*) V. exprime le verre équivalant à l'état dioptrique de l'œil.

Dans l'*œil droit*, au contraire (fig. 5), on observe une opacité épaisse, étendue, nettement délimitée, dans les couches corticales antérieures, elle est formée d'une strie centrale, longue de trois millim. sur autant de large, obliquement dirigée de bas en haut et de dedans en dehors, avec les extrémités de laquelle se réunissent quatre stries corticales pointues qui partent de l'équateur du cristallin — et d'une autre strie isolée, oblique de dehors en dedans et de bas en haut, partant de la périphérie pour arriver jusque vers le milieu des couches corticales antérieures, où elle se termine en pointe. — Dans les mouvements latéraux correspondants de l'œil, la partie moyenne de l'opacité paraît toujours occuper la même place dans la pupille; au contraire, les parties périphériques de l'opacité se déplacent légèrement en égard au bord pupillaire, et la strie corticale isolée subit un raccourcissement ou un allongement correspondant.

Les autres parties du système cristallinien sont transparentes et le reste de l'œil est normal.

Pl. 1. — Fig. 6.

GROSSISSEMENT 1.

Cataracte corticale postérieure centrale striée.

J. G., paysanne de 16 ans, bien portante, forte et aux riches couleurs; à part la rougeole et la variole, elle n'a jamais été sérieusement malade, jamais elle ne s'est plaint de troubles fonctionnels ou d'un mal quelconque dans les yeux. L'existence d'opacités cristalliniennes fut dernièrement découverte par un médecin d'une manière tout à fait accidentelle.

D'une façon générale, J. G. a des yeux normaux, d'un aspect sain, les pupilles sont petites, mais elles jouissent de mouvements rapides et étendus. Avec l'œil droit (V. ∞) elle lit le n° 1 de $3^1/_2$ à 15 pouces; et avec l'œil gauche (V. — 90) elle lit le n° 1 de 4 à 13 pouces de distance.

A la lumière naturelle, et cela seulement avec un éclairage favorable, on ne peut apercevoir encore que confusément une faible opacité grisâtre dans la pupille, profondément située derrière l'iris.

En se servant d'un miroir à éclairage faible, et grâce à la plus large ouverture pupillaire qui en résulte, une opacité corticale centrale postérieure se dessine dans les deux yeux d'une manière bien déterminée et caractéristique.

Dans l'*œil gauche* (fig. 6), la cataracte consiste en une opacité foncée, étroite, circulaire, placée au pôle postérieur du cristallin; elle est entourée de masses corticales un peu opaques, et du contour de cette opacité naissent six stries corticales, très-fines, pointues, de longueur inégale, qui marchent vers la périphérie dans différentes directions. Le reste du cristallin est parfaitement clair et transparent.

Comme l'opacité se trouve à une distance considérable derrière le plan iridien, on ne peut la voir nettement en même temps que l'iris. Elle apparaît au milieu de la pupille, lorsque l'œil observé dirige le regard sur la surface du miroir; mais aussitôt que cet œil fait un mouvement dans un sens, l'opacité se déplace en même temps d'une manière notable dans le champ de la pupille et en sens inverse.

On ne voit point l'image réfléchie de la capsule postérieure dans la partie cataractée, mais dans les points non opacifiés on la voit comme d'habitude.

Dans l'*œil droit*, la cataracte est tout à fait semblable, et elle a des branches multiples; seulement la partie moyenne est un peu plus petite, compacte, complètement opaque, et les stries radiées qui en émanent, ici au nombre de cinq seulement, sont un peu plus courtes.

Pl. 1. — Fig. 7.

GROSSISSEMENT 1.

Cataracte corticale postérieure centrale.

F. B., paysan, âgé de 36 ans, avait été malade dans sa jeunesse; à plusieurs reprises il avait eu des engorgements ganglionnaires et des éruptions chroniques; en outre il avait eu la rougeole, la scarlatine et la variole. Depuis l'âge de 15 ans, difficultés pour aller à la selle, congestions fréquentes, vertige, pesanteurs de tête, saignements de nez, etc. Ce dernier symptôme ne s'est pourtant plus montré depuis la 25me année.

Depuis sa jeunesse il n'a jamais bien vu. De bonne heure, il avait été frappé de ce qu'il ne voyait pas les objets éloignés, relativement petits, aussi bien que ses camarades, ou qu'il ne les voyait pas du tout; à l'école pourtant il n'éprouva jamais aucune gêne du côté des yeux. Plus tard il remarqua qu'il ne pouvait plus lire la plus petite écriture des billets de banque. Cependant, comme sa vue suffisait à ses occupations champêtres, il n'y fit plus attention de longtemps; mais peu à peu elle diminua plus sensiblement; le malade remarqua dans son acuité visuelle un affaiblissement à la vérité très-lent, mais continu, et il lui fut difficile de lire l'écriture ou de petits caractères; peu à peu il se forma devant les yeux un nuage qui devint de plus en plus épais et finit par troubler aussi la vue de près. Depuis sa 30me année, le malade ne peut plus lire aucun caractère de grandeur ordinaire.

Mais, comme aussi dans les années suivantes le mauvais état de la vue continua à empirer, et que finalement F. B. fut sérieusement gêné dans ses occupations, il chercha en fin de compte les secours de la médecine.

Les yeux sont légèrement hypermétropes (O. D. V. + 70; O. G. V. + 80). Avec l'œil droit le malade lit le n° 12 de 8 à 10 pouces; avec l'œil gauche le n° 10 de 7 $^1/_2$ à 10 pouces, et encore avec peine.

L'extérieur des yeux paraît normal. A un éclairage moyen, les pupilles sont passablement étroites, et elles réagissent fortement aux variations de lumière; elles paraissent d'un mat fumé; avec un bon éclairage et lorsqu'on est bien placé, on peut apercevoir dans l'intérieur de l'œil, à une distance notable derrière l'iris, une opacité nuageuse légèrement grisâtre. Après la dilatation artificielle des pupilles, on voit apparaître avec netteté dans les deux yeux une opacité étendue, étoilée, d'un gris-clair d'épaisseur inégale et occupant les couches corticales centrales postérieures.

Les opacités ont dans les deux yeux les mêmes caractères, même intensité, même étendue; abstraction faite de quelques petites différences, elles ont la même conformation et une forme manifestement concave qui répond à la face postérieure du

cristallin; seulement dans l'œil gauche, l'opacité a un diamètre transversal un peu plus petit, et les trabécules qui prennent naissance sur la partie moyenne de l'opacité étoilée sont un peu plus petites et plus pointues.

Avec l'ophthalmoscope à éclairage faible, les pupilles ont une couleur jaune-rougeâtre, et les opacités paraissent être formées de masses différemment grisâtres et même noirâtres, à travers lesquelles, en plusieurs endroits, le fond de l'œil se montre beaucoup moins éclairé.

La partie moyenne, qui correspond à l'axe antéro-postérieur du cristallin, est à une plus grande distance du plan iridien; les extrémités des trabécules radiées s'en rapprochent, au contraire, considérablement.

Lorsqu'on fait mouvoir les yeux latéralement, on voit très-bien le déplacement de l'opacité dans le champ éclairé de la pupille, particulièrement celui de la partie moyenne placée au pôle postérieur du cristallin; c'est aussi pendant ces mouvements, et abstraction faite de la position oblique, que les opacités présentent des changements de forme remarquables.

L'image réfléchie de la capsule antérieure est partout normale; celle de la capsule postérieure, au contraire, n'est pas visible dans l'étendue des opacités, mais bien à travers les masses corticales postérieures transparentes.

Dans l'œil *droit* (fig. 7), l'opacité est formée d'une partie moyenne plus épaisse, arrondie, située au pôle postérieur du cristallin; elle est limitée par un anneau foncé et présente au centre un point tout à fait obscur. Cette partie moyenne est entourée d'une opacité uniforme, plus claire, irrégulièrement ponctuée; elle donne naissance à des opacités isolées en forme de coins ou de flammes, de longueur et de largeur inégales, dirigées vers la périphérie, qui, dans leur épanouissement, montrent une striation radiée plus sombre.

Pl. I. — Fig. 8.

GROSSISSEMENT 1.

Cataracte corticale centrale antérieure et postérieure.

J. S., boucher, âgé de 18 ans, de haute et vigoureuse stature, bien nourri et d'un extérieur florissant, non-vacciné, a eu la petite vérole dans son enfance, mais jamais d'autre maladie. Il a toujours très-bien vu avec les deux yeux, de loin comme de près.

Il y a 18 jours que, à l'occasion d'une rixe nocturne dans un cabaret, il a reçu un coup de bâton sur le côté gauche de la tête. Mais il n'était survenu, immédiatement après, aucun changement ni dans les yeux, ni dans leurs fonctions.

Pourtant dans la matinée du lendemain, il avait éprouvé sur l'œil *gauche* une sensation d'éblouissement. Il voyait avec cet œil, surtout de près, tous les objets indistinctement comme à travers un nuage. Quelques jours après, il se montra aussi une légère rougeur ainsi qu'une sensation de plénitude et de tension dans cet œil. Ces derniers symptômes disparurent de nouveau progressivement, mais le nuage allait croissant et la vision empirait de jour en jour. La vue de l'œil droit, au contraire, était restée intacte. A l'examen, qui eut lieu 18 jours après l'accident, les deux yeux se montrèrent d'une structure normale et le droit avait une acuité parfaite (lit nº 1 de 4 à 18 pouces); le gauche, au contraire, privé de son pouvoir

accommodateur, est adapté pour son *punctum remotum*, et son acuité a baissé au point qu'il ne distingue les doigts qu'à 45 pouces de distance.

Les enveloppes extérieures de cet œil (*gauche*) ne présentent rien d'anomal, la cornée paraît intacte, la chambre antérieure d'une profondeur normale, mais la pupille (fig. 8) est fortement dilatée et irrégulière. Une portion de cette membrane, à savoir la partie supéro-externe, s'est détachée du corps ciliaire et s'est rabattue vers le milieu de la chambre antérieure, où elle est adossée dans toute sa largeur à la capsule antérieure. La partie restante plus étendue de l'iris a conservé son union avec le corps ciliaire, mais s'est fortement contractée. Grâce à ce décollement de l'iris, il s'est produit, entre son bord ciliaire et la limite sclérotícale correspondante, une seconde pupille en forme de segment de cercle, qui paraît d'un noir foncé.

Le restant de la pupille est en majeure partie, mais principalement vers le centre, occupée par une opacité grisâtre qui se subdivise très-distinctement en une portion superficielle striée et rayonnante, et en une partie plus profonde, étendue et uniformément concave.

Lorsqu'on se sert du miroir à l'éclairage faible, on éclaire à la fois les deux pupilles, la pupille ancienne et la pupille nouvellement formée. On n'aperçoit dans cette dernière aucune opacité des milieux, et le bord du cristallin, le canal de Petit avec sa largeur normale et les procès ciliaires, qui y font saillie, se dessinent ici nettement. Au contraire, dans l'étendue de l'ancienne pupille, on aperçoit une opacité foncée, nettement délimitée, striée, qui occupe autant le plan de l'iris, c'est-à-dire les couches corticales antérieures, qu'une partie située plus profondément en arrière, à une distance correspondante de l'iris, c'est-à-dire les couches corticales postérieures.

Aussi bien les parties situées entre les opacités, que les parties périphériques du cristallin et la capsule sont normalement transparentes. L'opacité corticale antérieure se compose de quatre stries d'une longueur inégale, radiées, situées près du pôle du cristallin, et se dirigeant vers lui sans l'atteindre. L'opacité corticale postérieure se compose d'une opacité fine, étendue, qui, dans la direction où l'iris s'est détaché d'avec son bord ciliaire, diminue progressivement d'intensité, mais qui, dans la plus grande circonférence (en haut, en dedans et en bas), possède sept prolongements irréguliers à extrémités arrondies et foncées. Ces prolongements sont, de leur côté, contournés à une certaine distance par une ligne foncée, parallèle à leur bord, et ils acquièrent ainsi l'aspect d'un jabot de dentelle.

Lorsque l'œil examinateur se meut latéralement, l'opacité corticale antérieure conserve invariablement sa place dans le champ pupillaire, tandis que l'opacité corticale, postérieure subit un déplacement correspondant. Donc, à l'occasion d'un pareil mouvement latéral de l'œil, ces deux opacités corticales exécutent l'une sur l'autre un mouvement de glissement très-évident.

L'image réfléchie de la capsule antérieure est partout nettement visible, celle de la capsule postérieure ne se voit que dans les parties périphériques de la pupille, en haut, en dedans et en bas. Les autres milieux et le fond de l'œil ne montrent aucun changement morbide.

Pl. II. — Fig. 9.

GROSSISSEMENT 1.

Cataracte corticale striée périphérique.

J. V., instituteur primaire, fut bien portant et fort depuis sa plus tendre jeunesse jusqu'à sa 18me année; à partir de cette époque, il souffrit de mauvaises digestions, de congestions à la tête, de vertiges et d'éblouissements, diminua peu à peu son alimentation et se sentit pris de malaise et d'abattement physique et de découragement moral.

Dès l'enfance, il avait un fort degré de myopie égal dans les deux yeux; pourtant la vue de près était parfaitement nette et le malade pouvait s'occuper d'une façon continue avec les plus petits objets. Jusqu'à l'âge de seize ans, il n'avait pas porté de lunettes, et n'avait pas non-plus jusqu'à cette époque remarqué d'augmentation dans sa myopie.

A l'âge de 16 ans, il fut placé dans une école primaire, et dès lors il fit constamment usage de verres concaves pour voir de loin, comme pour voir de près; d'abord, il est vrai, il porta des verres de 10 pouces, mais dès la 17me année, des verres négatifs de 9 pouces.

Sous l'influence de ces lunettes, la distance de sa vision distincte diminua de telle manière que de 8 pouces, qu'elle était autrefois sans lunettes, elle n'est plus actuellement que de 4 pouces.

Dans sa 18me année, le malade remarqua, pour la première fois, une fatigue rapide et un sentiment de malaise dans les yeux pendant qu'il portait des lunettes et immédiatement après qu'il les avait ôtées.

Ces phénomènes augmentèrent rapidement en durée et en intensité. Le temps pendant lequel le malade pouvait faire usage de ses yeux pour s'occuper surtout des petits objets, devint toujours plus court; il ne remarquait cependant aucune diminution dans la distance de la vision distincte, ni dans l'acuité visuelle. Le sentiment de malaise occasionné dans ses yeux par l'emploi des lunettes, augmenta aussi d'une manière notable, si bien que finalement aucune espèce de lunettes ne pût être portée, même pendant peu de temps, sans un véritable sentiment de douleur.

Le malade eut beau suspendre pendant longtemps ses occupations habituelles et quitter ses lunettes, il eut beau faire un traitement médical, ces phénomènes ne diminuèrent en aucune manière; et enfin, il survint une telle diminution de l'acuité visuelle que, dans sa 20me année, le malade renonça à sa place d'instituteur. Ce fut à cette époque que, pour la première fois, il fut soumis à un examen détaillé.

On apprit par là que les deux yeux étaient fortement myopes et à un égal degré (V. — 4) que de loin, l'acuité visuelle avait diminué, puisque le malade, tout en pouvant encore lire le no 1 à 4 pouces avec chaque œil séparément, ne pouvait plus avec le secours de lunettes concaves de 4 p. de foyer, que déchiffrer le no 21 à 30 pieds de distance, et sur les plus grandes échelles les dix premiers traits seulement (de 0 à 10).

A la lumière du jour et sans dilater la pupille, on ne peut apercevoir de phénomènes morbides. Dans les deux yeux, l'iris réagit rapidement et avec intensité aux variations de lumière, les pupilles paraissent bien noires et de grandeur normale.

En examinant à l'ophthalmoscope à éclairage faible, on trouve les milieux des deux yeux parfaitement transparents, à l'exception d'une opacité lenticulaire péri-

phérique fine. Au fond des yeux se voit, en rapport avec leur structure myopique, un large cône à pointe mousse situé en dehors et en bas de la papille *(staphyloma posticum)*, ainsi qu'une déperdition considérable et uniformément répartie de l'épithélium choroïdien.

Après la dilatation de la pupille, l'opacité corticale ressort avec beaucoup de netteté. A l'éclairage du jour elle se dessine comme une striation grisâtre; à l'ophthalmoscope (fig. 9, œil *droit*) comme des stries noirâtres, périphériques et radiées. Les stries isolées sont toutes disposées en cônes d'une largeur et d'une longueur variables; elles atteignent par leur base élargie le bord du cristallin derrière l'iris, et le plus grand nombre d'entre elles, situées dans la couche corticale antérieure, proéminent dans la pupille suivant un plan tangentiel à l'iris. Les stries antérieures ne montrent, pendant les mouvements de latéralité de l'œil relativement au bord pupillaire, qu'un déplacement faible: celui-ci est plus étendu vers leur extrémité postérieure élargie. Un nombre moins considérable de ces opacités se trouve situé plus profondément dans l'œil, plus loin du plan de l'iris et dans les couches corticales postérieures, affectant une faible courbure concave. Celles-ci exécutent, surtout par leurs extrémités pointues, un déplacement plus rapide relativement au bord pupillaire lors des mouvements de latéralité de l'œil. Les opacités isolées des couches corticales antérieures et postérieures vont, pour la plupart, par leur base élargie vers l'équateur du cristallin, à la rencontre l'une de l'autre. Elles se présentent ainsi sous forme de longues stries élargies vers le milieu, effilées vers les extrémités qui se prolongent d'une façon non interrompue des couches corticales antérieures aux couches corticales postérieures.

L'image réfléchie de la capsule antérieure est partout visible; celle de la capsule postérieure ne se voit que dans la plus grande étendue de sa partie centrale.

Sous l'influence du traitement médical qu'on entreprit de suite et qu'on continua pendant des années, en admettant qu'il s'agissait d'une choroïdite chronique, les symptômes morbides cessèrent d'augmenter et diminuèrent même plus tard progressivement, en même temps que disparurent aussi les troubles sus-mentionnés dans la santé générale. Après deux ans, on put constater une diminution dans les opacités cristalliniennes, quant à leur largeur et leur longueur; après cinq ans, on ne put plus découvrir trace d'opacités cristalliniennes et les deux yeux avaient acquis de nouveau leur parfaite acuité visuelle antérieure et un pouvoir fonctionnel tel que l'ancien malade put reprendre sa place d'instituteur.

Pl. II. — Fig. 10.

GROSSISSEMENT 1.

Cataracte corticale striée périphérique.

Th. M., agée actuellement de 63 ans, n'a pas été vaccinée et a eu, à 12 ans, la petite vérole. Dans sa 22me année, elle a été atteinte d'un typhus abdominal grave. Puis, elle a mis plus tard au monde cinq enfants bien portants; a perdu ses règles à 47 ans, et souffrant depuis 12 ans de paresse dans les évacuations alvines, elle a été incommodée par des troubles digestifs et des congestions à la tête.

Elle a toujours eu de bons yeux, aussi bien pour la vue de près que pour la vue de loin, et ce n'est qu'à 50 ans que la presbytie l'a contrainte de recourir à des verres convexes pour la lecture et les travaux fins.

Depuis un an, elle se sert de lunettes convexes + 12, mais depuis quelques mois elle ne voit plus aussi distinctement avec ses verres qu'auparavant. Comme aussi les lunettes plus fortes n'amélioraient pas sensiblement la vue, elle a recours au médecin.

Avec l'œil droit (V. — 80) la malade lit avec + 12 le nº 3 à 7 1/2 pouces, avec l'œil gauche (V. ∞) avec le verre + 11 elle lit le nº 4 à 7 pouces de distance. Les membranes extérieures ne montrent aucun phénomène pathologique. Des deux côtés, la chambre antérieure est normalement conformée. L'iris se contracte et se dilate sur les deux yeux d'une façon normale, mais les pupilles sont le siége d'une faible opacité grisâtre, particulièrement du côté gauche, où déjà, à l'éclairage du jour, on peut distinguer quelques fines opacités corticales striées.

Avec l'ophthalmoscope (fig. 10), on voit très-distinctement sur l'œil gauche dans la pupille bien-éclairée des opacités gris-noirâtre fines, pas très-nettement limitées et situées dans la moitié externe du champ pupillaire. Elles ont une forme cônique et juxtaposées au bord pupillaire, elles avancent vers le centre de la pupille. N'exécutant pas, pendant les mouvements latéraux de l'œil, de déplacement sensible relativement au bord pupillaire, elles sont placées dans la couche corticale antérieure. En regardant obliquement dans l'œil, et en dilatant la pupille, on peut aussi découvrir en dedans des stries plus courtes appartenant à la couche corticale antérieure.

Le noyau du cristallin lui-même ainsi que la couche corticale postérieure ne montrent pas d'opacités.

L'image capsulaire antérieure est partout normale du côté externe, seulement elle est un peu moins intense au-dessus des opacités. Mais l'image réfléchie de la capsule postérieure ne peut se voir que dans la moitié interne de la pupille. Le corps vitré et le fond de l'œil paraissent parfaitement normaux.

L'œil *droit* se comporte d'une manière tout à fait semblable; ici aussi, on ne voit d'opacités que dans la couche corticale antérieure du système lenticulaire; mais elles sont d'une épaisseur et d'une étendue moindre que du côté gauche.

Pl. II. — Fig. 11.

GROSSISSEMENT 1.

Cataracte corticale striée antérieure et postérieure.

M. N., garçon de bureau, âgé de 58 ans, bien portant, fort et encore vert pour son âge, n'a jamais été sérieusement malade.

Dès son enfance, il avait aux deux yeux un égal degré de myopie, il avait toujours nettement vu de près et avait toujours pu lire la toute petite écriture, ou s'occuper d'autres objets délicats d'une manière continue; depuis son séjour à l'école, il n'a pas remarqué d'augmentation dans sa myopie. Depuis sa 18me année, il a toujours porté des verres négatifs de 7 pouces de foyer, mais pour voir de loin seulement, et cela toujours avec un résultat favorable.

Il y a deux ans, il remarquait pour la première fois que, à la lumière solaire et

surtout à un éclairage très-fort, il y voyait moins bien et avec moins de netteté de son œil droit. Cet état empira peu à peu et, tout en même temps, il se développa un nuage grisâtre qui, surtout à l'éclairage intense du jour, voilait uniformément tous les objets dans le champ visuel; loin de la lumière, ou le soir, le malade y voyait beaucoup mieux.

Dans la suite, cette mauvaise vue augmenta non seulement à la lumière du jour, mais elle devint également trouble à la faible lumière solaire ou à l'éclairage artificiel. Depuis six mois, une série de symptômes tout à fait semblables se présente dans l'œil gauche, mais ils n'ont pas encore atteint le même degré qu'à droite.

En faisant l'examen, on trouve les deux yeux myopes (O. D. V. — 7; O. G. V. — 7 $^1/_2$); et, à l'exception du système cristallinien, toutes les autres parties sont parfaitement saines. Les pupilles se dilatent et se contractent rapidement et avec intensité; lorsqu'on varie l'éclairage, elles présentent un léger trouble grisâtre, et on peut déjà à la lumière ordinaire y reconnaître nettement dans le cristallin quelques opacités corticales antérieures striées.

Avec l'œil droit, le malade lit le n° 3 de 2 $^1/_2$ à 3 pouces, et avec l'œil gauche le n° 3 de 3 à 4 pouces de distance.

Avec le miroir à éclairage faible, on éclaire encore à un très-haut degré la plus grande partie des pupilles, et on peut reconnaître, tant dans les couches corticales antérieures que dans les postérieures, des stries en partie noirâtres bien délimitées, et d'autres grisâtres qui le sont moins.

Les opacités des couches corticales antérieures sont très-nombreuses dans les deux yeux; comme on l'a dit, elles sont noirâtres, bien délimitées; elles consistent en stries étroites de longueur différente, qui s'avancent dans la pupille jusqu'au bord pupillaire de l'iris, sont légèrement convexes en avant, et n'exécutent aucun mouvement parallactique important en égard au bord pupillaire, dans les mouvements latéraux de l'œil.

Les opacités des couches corticales postérieures sont moins bien délimitées, plus grisâtres et sont formées de stries pyramidales plus courtes, plus larges, présentant une surface concave; elles sont moins nombreuses, apparaissent dans le fond de l'œil à une plus grande distance du bord pupillaire et montrent des déplacements parallactiques importants pendant les mouvements du globe.

La partie moyenne de la substance cristallinienne et les capsules paraissent claires.

Les images de la capsule antérieure sont partout visibles, plus éclairées dans l'étendue des opacités corticales antérieures; les images de la capsule postérieure ne peuvent, au contraire, se démontrer avec certitude.

Dans l'œil *droit* (fig. 11), en regardant le fond de l'œil dans la direction de la ligne visuelle, on voit dans l'étendue de la pupille non dilatée quatre stries corticales antérieures; la plus longue d'entre elles, plus mousse à son extrémité, arrive jusqu'au milieu de la pupille, et la plus inféro-interne ne se dirige pas vers le pôle du cristallin, mais presque perpendiculairement en haut, de même: une faible opacité corticale postérieure grisâtre, placée dans la partie inférieure de la pupille, est tournée en haut vers le pôle postérieur du cristallin.

Dans l'œil *gauche*, on trouve à peu près autant d'opacités que dans l'œil droit; elles sont seulement un peu moins étendues et moins accusées.

Pl. II. — Fig. 12.

GROSSISSEMENT 1.

Cataracte corticale striée antérieure et postérieure.

P. M., employé, 76 ans, d'une stature robuste et d'une saine constitution, à part des maux de gorge réitérés, n'avait jamais été sérieusement malade jusque dans sa vieillesse. Depuis sa 63me année, il souffre souvent de légères attaques de goutte avec douleurs dans les pieds et rarement dans les épaules; dans les trois dernières années, il fut pris à l'automne d'un refroidissement et d'une légère pneumonie consécutive.

P. M. a toujours vu nettement et d'une manière continue de près et de loin, ce n'est que dans sa 52me année qu'il a été forcé, par suite de sa presbytie progressive, de se servir pour la lecture et l'écriture de verres convexes. Peu à peu, il fut contraint de passer à des verres plus forts et il se sert depuis 8 ans de + 10. Déjà depuis quelques années il s'aperçut d'une diminution progressive de l'acuité visuelle, mais qui montra des fluctuations sensibles en ce que le malade avait des jours où il voyait beaucoup moins, d'autres beaucoup mieux, et qu'il lui parut parfois même voir parfaitement bien. Ce n'est seulement qu'à partir de 12 ou 15 mois, que la diminution de la vue est plus sensible, quoique les fluctuations sus-mentionnées continuent à persister. Le malade aperçoit maintenant distinctement, surtout devant son œil gauche, un faible nuage grisâtre qui recouvre légèrement tous les objets. Mais s'il se détourne de la lumière, le nuage devient sensiblement plus faible et les objets ressortent relativement avec plus de netteté.

Le malade a les yeux normalement construits. Chacun, à l'état de repos de l'accommodation, est adapté pour les rayons parallèles. Toutes les parties constituantes des yeux sont saines, à l'exception du système cristallinien. Les pupilles réagissent rapidement et activement sous l'influence de la lumière; cependant à la lumière du jour, elles ont un aspect trouble, fumé, grisâtre, réfléchissent beaucoup la lumière, et on y peut reconnaître plusieurs opacités grisâtres, striées et nettement limitées. Le malade lit encore sans verres avec l'œil droit le no 12 à 8 pouces, avec le gauche le no 14 à la même distance. Par contre, muni du verre convexe 10, l'œil droit reconnaît encore le no 5 à 5 pouces, avec le gauche le no 6 à 5 pouces.

Après la dilatation par l'atropine, et en se servant de l'ophthalmoscope à éclairage faible, la pupille de l'œil gauche (fig. 12) paraît, surtout vers son centre, nettement éclairée; mais vers la périphérie elle devient de plus en plus trouble, en ce que de toute la circonférence du bord pupillaire, un nombre considérable de stries coniques plus ou moins larges, d'une longueur variable, d'une coloration noirâtre ou plutôt grisâtre et plus ou moins nettement limitées, avancent vers le centre de la pupille.

Les stries foncées, et principalement les plus longues, apparaissent immédiatement derrière le bord pupillaire, elles courent juxtaposées au plan pupillaire avec une faible convexité, et montrent pendant les mouvements des yeux un déplacement parallactique insignifiant. La plupart des opacités plus ténues, plus courtes et grisâtres, se trouvent, au contraire, à une distance sensible derrière le plan de l'iris, ont une direction faiblement concave et montrent un déplacement parallactique sensible.

Ces stries se confondent en ce qu'elles se rapprochent vers la périphérie et que leurs masses se condensent en une opacité uniforme, rubanée, située derrière

l'étroit anneau iridien qui persiste, et placée dans la couche corticale antérieure et postérieure. Ces opacités, réunies dans la partie équatoriale du système lenticulaire, se dessinent, à l'éclairage latéral, avec une limite uniformément nette et circulaire. La substance cristallinienne moyenne comprise entre les deux portions cristalliniennes opaques, est parfaitement limpide.

L'image réfléchie de la capsule postérieure, ne peut être découverte; mais l'image antérieure se voit partout avec une netteté remarquable et est nettement délimitée.

Si on fait porter l'œil fortement de côté, on voit dans la partie opposée (plus éloignée) de la pupille, le bord de l'iris se détacher de plus en plus nettement des opacités corticales périphériques antérieures. Il s'en éloigne progressivement, au point qu'il permet de voir entre lui et les opacités corticales un interstice rubané effilé, en forme de croissant en haut et en bas, et qui correspond comme largeur au canal de Petit, interstice à travers lequel le fond de l'œil se montre éclairé par une lumière jaune-blanchâtre intense. Ce filet rubané éclairé des milieux transparents qui, grâce aux mouvements latéraux de l'œil, se laisse voir dans toute la circonférence du système lenticulaire, est limité en dedans par le bord cristallinien non transparent, sous forme d'une ligne noire nettement accusée, tandis qu'en dehors, c'est-à-dire vers le bord pupillaire de l'iris, il paraît avoir comme limites une ligne en zigzag, en ce que les procès ciliaires isolés d'une couleur foncée proéminent plus ou moins profondément dans le canal de Petit (actuellement éclairé).

Ces mêmes phénomènes se montrent d'une manière aussi caractéristique et aussi nette sur l'œil *droit*, mais l'épaisseur et l'étendue des opacités corticales est, principalement vers le pôle cristallinien, moins accusée sur cet œli que sur son congénère.

Pl. II. — Fig. 13.

GROSSISSEMENT 1.

Cataracte corticale striée antérieure et postérieure.

M. S., négociant, âgé de 68 ans, a eu des glandes dans son enfance; il a eu la varicelle, et à 17 ans la rougeole. A 34 ans, il s'est fracturé la jambe droite, fracture qui a rapidement guéri. Depuis lors il n'a eu aucune maladie sérieuse.

Depuis son enfance, il a toujours bien vu et d'une manière continue, aussi bien de près que de loin, et il n'a jamais eu mal aux yeux. Depuis sa 49me année il était forcé, lorsqu'il voulait apercevoir des objets minutieux, d'avoir recours aux verres convexes, et il se sert depuis les quatre dernières années de lunettes + 15.

C'est par hasard qu'il s'est aperçu, il y a trois ans, qu'il voyait moins bien avec l'œil droit qu'avec l'œil gauche. Depuis un an, il est frappé de la diminution de l'acuité de la vue de son œil gauche.

Actuellement M. S. lit avec + 11 avec l'œil droit le n° 10 à 6 pouces, et avec le gauche le n° 8 à 5 1/2 pouces de distance.

Les deux yeux sont d'une structure normale (V. ∞), ils sont sains sous tous les rapports, à l'exception du système cristallinien. Les pupilles sont étroites, ne réagissent qu'avec lenteur et indolence aux changements de lumière; elles paraissent encore presque normalement noires à l'éclairage ordinaire du jour, tandis qu'à l'éclairage avec le miroir faible, on peut reconnaître facilement et distinctement, surtout dans l'œil droit, une opacité cristallinienne.

La pupille étant dilatée artificiellement, et en éclairant avec le miroir faible, une opacité partielle striée d'une forme extrêmement régulière, située dans les couches corticales antérieures aussi bien que dans les postérieures et entourant un noyau parfaitement transparent, se dessine dans les deux yeux d'une manière très-caractéristique.

Dans l'œil *droit* (fig. 13) les opacités corticales remplissent surtout la partie inféro-interne de la pupille; la partie externe, ainsi que la partie supéro-externe du cristallin, sont dépourvus d'opacités.

Les opacités accusées (noirâtres) plus nettement délimitées, se continuent jusqu'au pôle postérieur du cristallin; elles sont étroites, terminées en pointes très-fines et situées dans les couches corticales postérieures; elles montrent une courbure avec forte concavité antérieure, et répondent à la surface postérieure du cristallin. Par leur large base, elles atteignent jusqu'à l'équateur du cristallin.

Les opacités des couches corticales antérieures sont, au contraire, moins accusées et d'aspect plus grisâtre; elles sont moins nettement délimitées, manifestement plus courtes et plus larges; elles ne présentent qu'une faible courbure convexe, et leurs bases notablement plus larges se confondent à l'équateur du cristallin avec celles des opacités opposées situées dans les couches corticales postérieures.

L'image de la capsule antérieure se produit partout avec sa netteté normale; celle de la capsule postérieure n'est visible que dans les parties externes et supérieures des pupilles.

L'œil étant fortement tourné de côté, le bord du cristallin se voit dans les deux yeux, tandis que, entre ce bord et l'iris, on reçoit encore la lumière sous forme d'une bande étroite du fond de l'œil bien éclairé à travers le canal de Petit.

Dans l'œil *gauche*, les opacités ont les mêmes caractères que dans l'œil droit; elles sont seulement un peu moins développées, moins accentuées, moins nombreuses, et elles n'avancent pas autant vers les pôles du cristallin. Comme dans l'œil droit, elles occupent surtout les parties internes et inférieures des couches corticales antérieures et postérieures.

Pl. II. — Fig. 14.

GROSSISSEMENT 1.

Cataracte corticale antérieure et postérieure(*).

T. W., née W., agée actuellement de 47 ans, d'une faible constitution, a jusqu'à présent vécu dans de très-mauvaises conditions et présente une vieillesse précoce. Dans la jeunesse, elle fut toujours bien portante. Réglée à 16 ans, elle fut chlorotique pendant sept mois dans sa 18me année; guérie de sa chlorose, elle n'eut jamais à se plaindre, depuis cette époque jusqu'à présent, d'un trouble sérieux dans son état général. Mariée depuis 14 ans, elle a mis au monde 4 enfants, dont 3 sont vivants.

T. W. a les yeux normaux, et depuis sa jeunesse jusqu'à l'âge de 27 ans, elle a vu d'une manière continue et avec une netteté parfaite pour les deux yeux de près

(*) Voyez ma publication in „*Oester. Zeitschr. f. prakt. Heilkunde*", nos 31 et 32.

comme de loin. Elle s'occupa assidûment, dès l'âge de 13 ans, à faire des travaux de couture fine.

A l'âge de 27 ans, elle remarqua pour la première fois, après un travail de plusieurs mois des plus pénibles, une fatigue momentanée des yeux avec incertitude et trouble passagers de la vue. En continuant ses occupations, ces phénomènes augmentèrent bientôt en intensité et en durée, et finalement il y eut devant tous les objets un voile continuel, surtout pendant la vision aux plus grandes distances. Cette diminution de la faculté visuelle continua à augmenter les mois suivants, surtout dans l'œil droit, de sorte qu'il devint impossible à la malade de continuer ses travaux habituels, tandis que les grossiers travaux à l'aiguille et les occupations ordinaires du ménage pouvaient encore se faire aisément et sans interruption. Détournée de la lumière, elle y voyait mieux, et en outre, pour exécuter autant que possible ses travaux délicats, elle faisait tomber la lumière solaire directement sur son ouvrage; dans la rue et chez elle, en se garantissant du soleil au moyen d'un écran, elle marchait encore avec une parfaite assurance.

De 28 à 40 ans, elle ne remarqua plus aucune aggravation dans l'état de sa vue; mais, à partir de cette époque, elle croit y avoir observé une amélioration constante.

La malade fut examinée pour la première fois à l'âge de 30 ans. A ce moment, elle pouvait lire avec l'œil droit le n° 19 de 7 à 12 pouces, avec l'œil gauche le n° 12 de 6 à 10 pouces.

Ses yeux, comme il a été dit déjà, sont normaux et, au repos de l'accommodation, adaptés aux rayons parallèles. A l'exception du système cristallinien, tous les organes sont sains.

Les pupilles, de grandeur moyenne, réagissent fortement et promptement aux variations de lumière; elles paraissent légèrement grisâtres; à l'examen latéral elles sont comme *miroitantes*, parce que la face antérieure des cristallins réfléchit beaucoup de lumière.

Après la dilatation artificielle, on peut déjà à la lumière du jour, mais mieux encore à l'éclairage ophthalmoscopique, reconnaître dans les deux pupilles une cataracte corticale *centrale postérieure* étendue, striée, dessinée d'une manière tout à fait caractéristique, avec de petites opacités corticales *postérieures périphériques* striées, en même temps qu'une plus faible opacité striée *périphérique* dans les couches corticales *antérieures*. Les parties moyennes des couches corticales antérieures et du noyau cristallinien étaient parfaitement transparentes.

Les opacités corticales postérieures paraissent à l'examen ophtalmoscopique plus noirâtres (grisâtres à la lumière du jour) que les antérieures.

L'image de la capsule antérieure se produit partout dans les deux yeux très-clairement et nettement limitée; au contraire, l'image postérieure ne peut être vue.

Dans l'œil *gauche* (fig. 14), l'opacité corticale *centrale postérieure* a la forme d'une étoile à plusieurs branches irrégulières (7 branches) à point mousse; elle présente une forte concavité et est formée d'un nombre considérable de stries foncées de longueur différente qui, dans le corps de l'étoile, sont tellement serrées, que celle-ci paraît au centre complètement opaque; dans les parties périphériques, les stries sont plus isolées, et à travers elles, le bord de l'étoile prend un aspect finement dentelé.

Les opacités corticales *postérieures périphériques* sont également constituées par des stries aussi petites, prononcées, de différentes longueurs, en partie plus isolées, en partie réunies en petits groupes de forme pyramidale, présentant plus loin toutes ensemble une disposition radiée, et leurs stries les plus longues pénètrent entre les branches des opacités centrales.

Entre ces deux opacités, l'opacité centrale et l'opacité corticale postérieure péri-

phérique, la masse corticale postérieure se trouvait encore par places dans une étendue assez considérable, parfaitement transparente, de sorte qu'on pouvait encore, à travers, reconnaître distinctement le fond de l'œil.

Les opacités des masses corticales *antérieures* étaient plus marginales et étaient également formées de stries extrêmement fines, en partie plus isolées, en partie groupées en petites pyramides tronquées; elles étaient seulement un peu moins opaques et moins bien délimitées, de sorte qu'elles avaient un aspect gris-fumé, transparent, nuageux, plus prononcé.

Les opacités corticales antérieures, comme les opacités corticales postérieures, atteignaient jusqu'au bord du cristallin, qu'elles délimitaient nettement par leur bord tranchant.

Dans l'œil *droit*, les opacités corticales montraient la même forme et la même disposition que dans l'œil gauche; elles étaient cependant un peu plus prononcées et partant moins transparentes; elles étaient aussi plus étendues dans les différentes couches.

Tel était l'état des choses depuis 17 ans. La malade fut, à différentes reprises, examinée dans les années suivantes. Tout d'abord, on ne put remarquer d'augmentation dans les opacités; plus tard, et particulièrement au dernier examen, entrepris depuis peu, on put, au contraire, démontrer une faible diminution de l'opacité, et cela tant en comparant l'état des yeux avec le dessin fait 13 ans auparavant, que d'après le rapport de la malade et l'examen méthodique de la vision. La malade peut maintenant lire exactement avec l'œil gauche le n° 7 de 6 à 9 pouces, avec l'œil droit le n° 12 de 6 ½ à 11 pouces.

Pl. II. — Fig. 15.

GROSSISSEMENT 1.

Cataracte zonulaire (*).

K. H., fils de paysan, âgé de 16 ans, petit, mais fortement constitué, n'a jamais été sérieusement malade. Il n'a jamais très-bien vu et dès sa plus tendre enfance, il avait eu l'air et les allures que donne une forte myopie.

Extérieurement les yeux paraissent normaux, pourtant le regard est incertain et ressemble à celui du myope; on est aussi frappé de la tendance à contracter les paupières et à abaisser les sourcils pour couvrir les yeux.

Les pupilles, très-sensibles à l'impression de la lumière, ont, à un éclairage ordinaire, 3 ½ millim. de diamètre; et, en examinant attentivement, on peut reconnaître de chaque côté, dans les parties profondes du systeme cristallinien, une opacité extrêmement petite, uniforme, grisâtre.

Le malade circule dans la rue avec une parfaite sécurité. Il n'est pourtant pas en état de distinguer à 20 pas les plus grands objets, les fenêtres d'une maison par exemple, et il ne reconnaît pas non plus les traits de la figure à 5 pas.

(*) Voyez: *Ueber Staar und Staaroperationen*, Wien 1854, p. 17; *Beiträge zur Pathologie des Auges*, Wien 1855, page 10, partie II, et *Zeitschr. der k k. Gesellsch. d. Aerzte zu Wien*, Jahrg. 1859, p. 491.

Avec l'œil *droit*, il lit le n° 2 de $4^1/_2$ à 5 pouces de la cornée, et le n° 20 de 4 pouces à 4 pieds de distance, avec assez de facilité.

Après l'instillation de l'atropine, la pupille se dilate dans cet œil jusqu'à $7^3/_{10}$ millim. de diamètre, et aussitôt on reconnaît distinctement dans le milieu de la pupille et dans les parties profondes du système cristallinien, qui, à part cela, est parfaitement transparent, une opacité tout à fait uniforme, circulaire, bien limitée, arrondie sur le bord d'avant en arrière, faiblement grisâtre, et ayant 4 millim. de diamètre. Grâce à cette dilatation des pupilles, le n° 2 est lu maintenant avec grande facilité à une distance de 6 à 8 pouces, et le n° 20 de 5 pouces à 10 pieds, distance à laquelle les lettres augmentent manifestement en netteté et en précision, lorsqu'on garantit l'œil avec la main. Le malade reconnaît maintenant les traits à 14 pieds, compte les fenêtres d'un bâtiment à 400 pas de distance, et se promène dans la rue sans gêne et avec assurance.

En examinant avec l'ophthalmoscope l'œil adapté pour les rayons parallèles, on obtient la figure représentée fig. 15.

L'opacité apparaît alors d'un gris-noirâtre uniforme, mais tellement ténue que tout le fond de l'œil d'un jaune-rougeâtre, se voit à travers. Le reste du cristallin et des autres milieux est normal et parfaitement transparent, de manière que l'opacité centrale est entourée d'un anneau circulaire de près de 2 millim. de largeur, constitué par la pupille éclairée en jaune-rouge intense. A travers cette partie de la pupille, on peut voir le fond de l'œil avec une parfaite netteté.

L'image réfléchie de la flamme se voit en tous points distinctement sur la capsule antérieure; l'image capsulaire postérieure ne se voit qu'au pourtour de l'opacité et en éclairant très-obliquement; mais alors elle apparaît avec une parfaite netteté.

L'examen du système cristallinien, au jour ainsi qu'à l'éclairage artificiel, nous montre que l'opacité cataracteuse est non seulement entourée de substance cristallinienne normale dans la direction du plan équatorial, mais aussi d'avant en arrière, dans la direction de l'axe antéro-postérieur, et cela à cause de l'écartement sensible qui existe entre les capsules antérieure et postérieure et l'opacité.

L'uniformité de l'opacité à un éclairage qui la traverse directement, sa conformation lenticulaire, sa teinte relativement intense, et la densité uniforme de la couche opaque qui constitue la surface de ce corps lenticulaire opacifié, démontrent *qu'il n'y a qu'un faible nombre de couches de fibres moyennes, contiguës les unes aux autres, qui sont opacifiées, et que la substance du noyau, entourée par ces couches fibrillaires, est parfaitement transparente.*

L'œil gauche est très-faiblement hypermétrope (V. + 90), a la même acuité visuelle que le droit, et montre aussi une cataracte zonulaire qui se présente absolument avec les mêmes caractères que sur l'œil droit.

Pl. II. — Fig. 16.

GROSSISSEMENT 1.

Cataracte zonulaire.

B. U., relieur, âgé de 22 ans, sain, vigoureux, de stature moyenne, n'a, à part la rougeole et une péritonite, jamais eu de maladie sérieuse.

Depuis sa plus tendre enfance, il a eu l'habitude de rapprocher tous les objets

le plus possible de ses yeux, qui montrèrent alors un certain degré d'incertitude et d'instabilité dans la fixation, surtout lorsqu'il s'agissait de regarder de petits objets.

A cause de cette particularité, et à cause de l'expression terne du regard dans la vision à distance, on avait pris B. U. pour un myope.

C'est à l'école qu'on s'aperçut pour la première fois qu'il ne pouvait pas aussi bien que les autres enfants, distinguer de petits objets. Le malade et les personnes de son entourage affirment que le degré de la myopie et la faiblesse de la vue n'ont pas augmenté depuis la jeunesse. Au contraire, ce jeune homme pense qu'il a acquis avec les années, et plus de facilité dans la distinction des petits objets, et plus d'assurance dans l'orientation au dehors.

Les yeux paraissent, en ce qui concerne leurs enveloppes, parfaitement normaux; les pupilles sont moyennement larges (diamètre de près de 5 millimètres), et réagissent rapidement et suffisamment à la lumière. Mais elles ont une teinte matte fumée, produite par une opacité grisâtre, ténue et uniforme, située à quelque distance derrière le plan de l'iris. Le malade lit avec l'œil droit le n° 5 de 5 à 5 $^1/_2$ pouces, et avec l'œil gauche le n° 5 de 4 $^1/_2$ à 5 pouces. Mais, à 2 pieds de distance, il ne peut déjà plus compter les doigts. Les gros objets ne lui paraissent, à 4 ou 5 pas de distance, que comme des ombres.

Après la dilatation de la pupille par l'atropine, il lit avec + 12 du côté droit n° 3 à 7 pouces, du côté gauche n° 4 à 6 $^1/_2$ pouces, et compte les doigts, avec un bon éclairage, à 6 pieds de distance. Il réussit maintenant aussi à distinguer sans verres de gros objets à plusieurs centaines de pas, quoique toujours d'une façon incertaine et confuse.

Les pupilles étant dilatées, il se dessine déjà sur les deux yeux à l'éclairage du jour, d'une manière tout à fait caractéristique, une opacité zonulaire fibrillaire, car on remarque que, derrière le plan de l'iris, la majeure partie de la pupille est occupée par une opacité parfaitement uniforme, circulaire, d'un diamètre de 7 $^1/_2$ millimètres. Cette opacité a une couleur d'un gris faible et est nettement limitée vers la périphérie, de manière qu'il n'existe qu'une portion étroite et annulaire de la pupille entre cette opacité et le bord libre de l'iris.

L'opacité présente aussi, comme le montre clairement un examen plus approfondi, un diamètre considérable d'avant en arrière, surtout dans les parties moyennes; elle offre un bord arrondi et se compose de deux couches placées dans divers plans encore perméables à la lumière, qui sont, à leur plus grande distance, au milieu du système lenticulaire, se rapprochent vers la périphérie, et finissent par se confondre vers leurs bords. L'opacité présente donc dans son ensemble une forme lenticulaire.

La zône opaque *antérieure* présente, surtout dans ses parties moyennes, une teinte peu accusée, montre, relativement à la surface du cristallin, une faible convexité, et permet de voir distinctement, à travers elle, la zône *postérieure* située plus profondément, plus foncée et offrant une concavité plus accusée. Les deux opacités, aussi bien l'antérieure que la postérieure, paraissent ne comprendre, d'arrière en avant, qu'un nombre relativement restreint de couches fibrillaires concentriques et embrasser un noyau parfaitement transparent.

A l'éclairage oblique, ainsi qu'avec l'ophthalmoscope (fig. 16, œil *gauche*), les caractères sus-mentionnés se dessinent beaucoup plus nettement. A ce dernier examen, on reçoit dans toute l'étendue des pupilles de la lumière; envoyée du fond de l'œil, moins, il est vrai, à travers les parties opaques, mais d'une manière tout à fait normale à la circonférence. De cette façon, l'opacité, faiblement grisâtre, plus éclairée au milieu que vers la périphérie et vers le bord nettement accusée, paraît entourée d'un cercle lumineux, étroit et très-clair, et ressort comme nageant dans la lumière d'une manière extrêmement nette et caractéristique.

Si on examine la couche profonde de l'opacité zonulaire antérieure, relativement au plan de la pupille, si l'on considère la distance relativement faible des couches zonulaires postérieures par rapport au plan de l'iris, en tenant compte de l'écartement normal entre celle-ci et la cristalloïde postérieure; enfin, si on remarque, comme permet de le voir l'éclairage oblique, que la cristalloïde antérieure, normalement bombée, se trouve à une distance assez considérable de l'opacité antérieure, de manière que l'image de la capsule antérieure se voit partout normalement, et celle de la capsule postérieure, vers la périphérie, en dehors de l'opacité, il en ressort que les couches opaques renferment non-seulement, comme cela a déjà été dit, un noyau transparent, mais qu'elles sont encore entourées extérieurement, c'est-à-dire en avant, en arrière et de côté, par de couches corticales constituées par de la substance cristallinienne transparente.

Il faut ici remarquer encore, qu'en dirigeant l'œil fortement de côté, le bord du cristallin, c'est-à-dire l'équateur, reste à une certaine distance du bord de l'opacité, se dessine nettement par une ligne foncée, et est bordé par un anneau de lumière renvoyée à travers le canal de Petit.

Le fond de l'œil est, dans sa majeure partie, nettement visible sur les deux yeux à travers les parties périphériques et transparentes du système cristallinien. Cette exploration permet de constater la parfaite transparence du corps vitré, la structure normale des partie constituantes du fond de l'œil, ainsi que l'adaption dioptrique des deux yeux pour les rayons parallèles.

Pl. III. — Fig. 17.

GROSSISSEMENT 1.

Cataracte zonulaire avec opacités corticales périphériques striées.

A. Z., âgée de 15 ans, jeune paysanne, forte et saine, n'a, sauf la variole, jamais eu de maladie sérieuse. Depuis son enfance, elle a moins bien vu que d'autres, surtout à distance et à un éclairage intense. Mais cet état n'a pas changé, et ses yeux étaient du reste sains.

A. Z. lit avec l'œil droit le n° 3 de 5 $^1/_2$ à 8 pouces, avec le gauche le n° 3 de 5 à 8 pouces. Elle compte encore les doigts du côté droit à 6 pieds, du côté gauche à 10 pieds de distance.

Les deux yeux paraissent, à l'extérieur, normalement conformés, les pupilles ont plus de 4 $^1/_2$ millimètres de diamètre, se contractent rapidement et sensiblement, mais elles montrent pourtant une faible opacité grisâtre. Ces opacités, situées à une certaine distance derrière le plan pupillaire, paraissent, en général, assez uniformes, et ce n'est qu'après la dilatation pupillaire, et en faisant tourner l'œil, qu'on aperçoit aussi des parties claires d'un gris-blanchâtre plus intense situées vers la périphérie.

Après avoir instillé de l'atropine, les pupilles se dilatent *ad maximum*, et on aperçoit maintenant, dans le système cristallinien de chaque œil, une opacité lenticulaire grisâtre, nettement limitée vers la périphérie, d'un diamètre de six millimètres, du bord desquelles émanent des opacités d'une coloration gris blanchâtre plus intense, sous forme de stries courtes de longueur variable, ou plutôt de petites pyramides.

L'opacité lenticulaire (la cataracte zonulaire) est formée d'une couche antérieure opaque, faiblement bombée en avant, qui, placée à une petite distance derrière l'iris, et un peu plus marquée au centre et à la périphérie, présente encore dans les autres points un haut degré de transparence, et d'une couche profonde, fortement excavée, qui paraît uniformément grisâtre. Les deux couches opaques n'ont qu'une faible épaisseur; périphériquement elles se réunissent l'une avec l'autre en un bord arrondi d'avant en arrière, et enveloppent, comme des gousses, un noyau parfaitement transparent.

Les petites opacités situées sur les bords sont respectivement à une distance inégale et différemment groupées autour de la périphérie de la cataracte lenticulaire; leur disposition est radiée. Elles ne paraissent pas situées immédiatement sur la couche opaque antérieure, c'est-à-dire à son contact; par leurs extrémités pointues, elles s'élèvent pour la plupart au dessus de la surface antérieure de la couche opaque, et arrivent au milieu de la pupille; par leur extrémité mousse, plus épaisse, au contraire, elles s'étendent seulement un peu au delà du bord de la couche opaque; elles ont la même courbure que le bord arrondi de la couche lenticulaire opaque; elles paraissent s'élever sur lui, et, à quelque distance de ce bord, se continuer derrière la face postérieure de la couche opaque postérieure.

Avec l'ophthalmoscope (Fig. 17, œil *droit*), l'opacité lenticulaire paraît dans chaque œil d'un gris-rougeâtre, d'un gris plus foncé au centre et à la périphérie; au contraire, les petites opacités situées sur les bords, paraissent très-noires. La partie annulaire périphérique de la pupille est parfaitement transparente, et à travers on peut voir nettement le fond de l'œil normal, et constater, en outre, la parfaite transparence du corps vitré, de même que la disposition dioptrique des deux yeux pour des rayons faiblement convergents, c'est-à-dire une *faible structure hypermétropique* (à droite V. + 70, à gauche V. + 80.)

L'image de la capsule antérieure est normalement visible dans les deux yeux; celle de la capsule postérieure ne se voit que dans la partie annulaire périphérique et transparente de la pupille, et là encore d'une façon confuse.

A l'éclairage latéral, on peut également, dans les deux yeux, reconnaître clairement que la capsule antérieure, dont la position dans le plan iridien et dont la convexité sont normales, se trouve à quelque distance *en avant* de la couche opaque antérieure.

Des phénomènes exposés, on peut conclure avec assez d'assurance que les opacités lenticulaires renferment non-seulement un noyau transparent, mais qu'elles sont encore entourées de toutes parts d'une importante masse corticale, et que, entre l'opacité de forme lenticulaire et les opacités striées qui occupent les bords, doit se trouver aussi une couche de substance cristallinienne plus ou moins épaisse et transparente.

Pl. III. — Fig. 18.

GROSSISSEMENT 1.

Cataracte zonulaire avec opacités corticales périphériques striées.(*)

J. A., serrurier, âgé de 18 ans, de petite taille, mais vigoureux, ayant toujours été bien portant, est atteint, comme deux de ses sœurs, de cataracte congénitale. Il

(*) Voyez: *Beiträge zur Pathologie des Auges*, Wien 1855, p. 12, pl. III., et *Sitzungsbericht in der Zeitschr. d. k. k. Gesellsch. d. Aerzte zu Wien*, 3. Febr. 1854.

ne peut pas se rappeler que sa vision, faible dès sa plus tendre enfance, ait diminuée dans le cours des années.

Les parties externes des yeux, à part un regard terne et fixe, ne présentent rien de morbide. Les pupilles sont moyennement élargies, ont un diamètre de 5,3 millimètres, sont sensibles à la lumière, pas complètement noires, mais uniformément troublées, comme par un nuage profond très-léger. A l'éclairage oblique, on voit s'avancer derrière le bord pupillaire et se superposer à l'opacité uniforme et profonde sus-mentionnée, les pointes des stries opaques de la substance corticale.

Le malade lit avec l'œil droit le n° 3 de 5 à 7 pouces, le n° 20 de 4 pouces à 8 pieds de distance; avec l'œil gauche le n° 3 de 4 1/2 à 6 pouces, le n° 20 de 3 pouces à 7 pieds. Il reconnaît les traits à 10 pas, et a, dans la rue, une allure libre et dégagée. Il travaille dans sa profession avec persévérance et succès, même en exécutant des travaux minutieux, et ne se trouve gêné pour voir qu'à la clarté du soleil.

Sous l'influence de l'atropine, les pupilles s'élargissent au-delà de huit millim., et on reconnaît alors distinctement dans la profondeur du système cristallinien (tout à fait de la même manière que dans le cas représenté fig. 17) une opacité lenticulaire centrale, nettement limitée, uniforme *(cataracte zonulaire)*, faiblement grisâtre, et d'un diamètre de 6 1/2 millim. Au devant d'elle, vers la périphérie, se voit un nombre considérable d'opacités corticales striées, plus ou moins longues et avançant vers le pôle antéro-postérieur du cristallin.

Le malade lit alors de suite avec l'œil droit le n° 3 de 6 à 8 pouces, et le n° 20 à une distance de 15 pieds; avec l'œil gauche le n° 3 de 5 1/2 à 9 pouces, et le n° 20 à 12 pieds de distance. Dans la rue, il reconnaît les objets jusqu'à une distance double de la première, et il éprouve, surtout quand le jour est très-clair, un soulagement sensible dans son travail.

Examinée à l'ophthalmoscope (fig. 18, œil *gauche*), l'opacité lenticulaire centrale paraît un peu plus claire dans ses parties moyennes et nettement limitée vers son bord, où elle est un peu plus foncée et d'un gris-fumé. Le fond de l'œil apparaît, au travers, d'une coloration jaune-rougeâtre.

Les opacités corticales striées et radiées qui, des parties périphériques, se superposent à cette opacité lenticulaire et en dépassent les bords, montrent, au contraire, une teinte noirâtre plus ou moins concentrée.

Le reste de la pupille, en forme d'anneau, est d'un rouge-jaunâtre clair et permet de voir le fond de l'œil avec toute la netteté possible. A cet examen, on reconnaît que l'œil droit est adapté pour des rayons parallèles, le gauche pour des rayons faiblement divergents (V. — 80).

Si le malade tourne l'œil de côté, et si on regarde *obliquement* dans la pupille, on reconnaît que les opacités corticales striées se *recourbent en arc* vers l'hémisphère postérieure du cristallin, et qu'elles appartiennent à une seule et même couche composée d'un nombre restreint de lamelles fibrillaires, appartenant aux parties antérieures et postérieures du cristallin. On voit, en outre, qu'elles sont séparées de l'opacité lenticulaire par une couche de substance corticale transparente, et qu'elles sont enveloppées au dehors d'une même couche.

L'image capsulaire antérieure se voit partout avec une netteté normale, tandis que l'image postérieure peut à peine être constatée.

Le système lenticulaire possède donc, dans les deux yeux, un noyau transparent entouré d'une zône uniforme opaque; une couche concentrique de substance cristallinienne transparente embrasse alors cette zône de fibres opaques; à celle-ci succède la couche de stries corticales opacifiées, à laquelle vient de nouveau s'adosser une substance corticale transparente, et enfin la cristalloïde normale.

Pl. III. — Fig. 19.

GROSSISSEMENT 1.

Enfoncement d'un cristallin transparent.

Baron L. H., chef d'escadron, âgé de 36 ans, d'une constitution vigoureuse et d'apparence saine, n'a, à part des fièvres intermittentes et des blessures, jamais eu de sérieuses maladies.

Pendant la campagne de 1859, il tomba avec son cheval, au moment d'une attaque, dans un fossé profond, fit la culbute sous sa monture et resta longtemps privé de connaissance; revenu à lui, il prit de nouveau part au combat et continua la campagne jusqu'au bout. Il ne tint pas grand compte des différentes conséquences immédiates de sa chute qui, du reste, se dissipèrent bientôt en grande partie, quoiqu'il se fut aperçu, dès le commencement, qu'il voyait moins bien avec son œil droit qu'avec le gauche, qu'il était en quelque sorte ébloui de ce côté, ce qui plus tard lui causa, à différentes reprises, de la gêne dans ses occupations.

Depuis lors, il ne s'aperçut d'aucun changement dans la diminution de la vue de cet œil. A part ce trouble visuel, il ne se ressent nullement de la chute faite il y a cinq ans, et il voit avec l'œil gauche d'une manière aussi satisfaisante et continue qu'auparavant.

Les deux yeux ont une structure normale, l'œil gauche lit le n° 1 de $4\frac{1}{2}$ à 20 pouces, et la vision aux plus grandes distances est distincte et nette. Mais l'œil droit ne peut lire sans verre que le n° 11 à 8 pouces, et avec + 12 le n° 8 à 6 pouces de distance. Les objets paraissent comme diffus, tiraillés et allongés en sens vertical, et leur partie supérieure se montre agrandie. Du reste, avec cet œil, il est impossible au malade de reconnaître les objets à distance.

Les enveloppes externes de l'*œil droit* ne montrent pas de caractères morbides; la cornée est parfaitement transparente, l'iris est normal comme couleur et comme structure, mais la pupille a une largeur plus considérable que celle de l'œil gauche, et ne réagit qu'imparfaitement et lentement à la lumière. Elle paraît, en général, d'une couleur noire normale; dans certaines positions et lors des mouvements rapides de l'œil, on y aperçoit un miroitement soudain, comme un reflet qui partirait de la surface lisse d'un morceau de verre mobile et transparent.

La chambre antérieure paraît, au premier abord, avoir sa grandeur normale; mais en y regardant de plus près, on voit qu'elle est plus profonde en haut et que son segment inférieur est plus mince. Il en résulte que l'iris occupe une position oblique de bas en haut et d'avant en arrière, et tremblotte d'avant en arrière dans toute son étendue, mais principalement en haut. Le bord inférieur de la pupille occupe à peu près sa position normale, tandis que le bord supérieur s'écarte bien plus sensiblement de la cornée, car la partie supérieure de l'iris, dans toute la largeur de son insertion ciliaire, pend directement en bas.

La pupille se dilate fortement par l'atropine. Alors on reconnaît à l'inspection directe, et en prenant une position favorable, que la capsule antérieure reluit d'une manière éclatante, qu'elle est dirigée en haut et en arrière, et que le bord supérieur du cristallin qui est descendu dans le champ pupillaire, se dessine par un reflet vitreux très-faiblement grisâtre.

Avec l'ophthalmoscope (fig. 19, œil *droit*), la pupille ne s'éclaire pas uniformément, car la partie inférieure, circonscrite par le bord convexe et foncé du cristallin, se

montre d'une teinte jaune-rougeâtre plus obscure, tandis que la partie arciforme supérieure est d'un jaune-rouge clair.

A travers ces deux parties de la pupille, l'inférieure plus grande, la supérieure plus petite, on voit distinctement le fond de l'œil avec le miroir, et on peut ici contrôler l'adaption dioptrique de l'œil qui, dans la partie inférieure, est adapté pour des rayons divergents (V. — 45), dans la partie supérieure pour des rayons convergents (V. + 4).

La strie foncée, large et arciforme, qui sépare les deux portions de la pupille accessible aux rayons, se trouve dans la partie supérieure à une distance sensible en arrière du bord pupillaire supérieur; des deux côtés elle se rapproche de l'iris, et l'on peut la poursuivre davantage, en regardant latéralement dans l'œil. Sa courbure dans la direction du plan pupillaire, ainsi que sa courbure d'avant en arrière, correspond parfaitement au bord équatorial du système cristallinien. Sa teinte foncée se délimite en haut par une ligne nette, presque noire, tandis qu'en bas cette délimitation se perd progressivement et sensiblement. Ce bord foncé tremblotte pendant les déplacements et les secousses de l'œil, en exécutant un mouvement ondulatoire excursif d'avant en arrière. A l'éclairage latéral, l'image réfléchie se voit sur toute la surface de la capsule antérieure, anormalement convexe, et cela du bord inférieure de la pupille jusqu'à la limite foncée et arciforme.

De ces phénomènes il ressort que le système cristallinien, resté complètement transparent, s'est, à la périphérie supérieure, dégagé de ses attaches avec le corps ciliaire et s'est abaissé; en même temps, son bord supérieur s'est renversé en arrière; son bord inférieur, en conservant ses rapports normaux avec le corps ciliaire, a poussé l'iris en avant, et les bords latéraux sont encore partiellement, mais lâchement unis avec le corps ciliaire. En outre, il est avéré que la pupille, n'étant pas dilatée, se trouve encore masquée complètement par le cristallin et que le malade, à travers une pupille de grandeur normale, aperçoit les objets à travers son cristallin placé obliquement.

Pl. III. — Fig. 20.

GROSSISSEMENT 1.

Exsudat et extravasation dans le canal de Petit.(*)

S. R., journalier, âgé de 27 ans, fut atteint de scrofule dès sa jeunesse ; à 6 ans, il eut la petite vérole, la rougeole à 12 ans, et depuis cette époque, il a très-fréquemment souffert d'inflammations des glandes palpébrales aux deux yeux, surtout au gauche.

Le pouvoir visuel, à distance comme de près, a toujours été bon pour les deux yeux.

Dans son travail manuel pénible, il s'était habitué à l'usage des alcooliques, surtout de l'eau de vie, et il souffrit souvent de congestions à la tête, particulièrement pendant les chaleurs de l'été ou quand il se baissait pour travailler.

En juillet 1857, il avait, pendant plusieurs jours, exposé aux rayons solaires, beaucoup travaillé et usé largement des spiritueux, lorsque tout à coup, en même temps qu'une montée du sang vers la tête, il éprouva un sentiment étrange dans l'œil gauche. Il lui sembla qu'il était en partie ébloui, comme par un cheveu qui se serait

(*) Voyez: *Beiträge zur Pathologie des Auges*, Wien, p. 8, pl. II.

placé dans le champ visuel, de telle sorte que de près il ne voyait plus si nettement qu'auparavant, tandis qu'à de grandes distances la vision était aussi nette.

Pendant les jours suivants, les phénomènes se dissipèrent, sauf la mauvaise vision de près; pourtant l'œil devint rouge à l'angle interne, et, depuis ce moment, il y eut toujours là plus ou moins d'inflammation, ce à quoi le malade ne fit plus attention.

Six semaines après, les mêmes phénomènes reparurent pour un motif semblable, mais d'une manière plus intense, et ils ne disparurent pas complètement.

Trois mois plus tard, à la suite des mêmes circonstances, les mêmes phénomènes se représentèrent dans l'œil, mais à un degré beaucoup plus fort; et comme ils persistaient en grande partie, le malade chercha, trois semaines après, les secours de la médecine.

L. R. a les yeux normaux (V. ∞). Avec l'œil droit, il lit le n° 1 de 5 à 17 pouces; avec l'œil gauche, il voit à distance presque aussi bien qu'avec le droit; pourtant de ce côté le pouvoir accommodateur est entièrement perdu; avec + 12, il lit sans effort le n° 1 à 7 pouces.

Sur cet œil (gauche), la conjonctive paraît rouge et un peu tuméfiée à l'angle interne; il y existe même, surtout près de la cornée, une légère vascularisation épisclérale nettement dessinée. Les autres parties extérieures de l'œil ne présentent rien de pathologique. La cornée est parfaitement transparente, la chambre antérieure normale; l'iris, au contraire, est un peu paresseux dans ses mouvements, et la pupille, faiblement élargie par la rétraction inféro-interne du bord pupillaire, est d'un noir normal.

La pupille, étant artificiellement dilatée *ad maximum*, et en employant l'ophthalmoscope, le cristallin et le corps vitré se montrent de tous côtés parfaitement transparents, et le fond de l'œil est normal dans toute son étendue; si pourtant le malade regarde fortement en bas et en dedans (fig. 20, œil gauche), on voit, en regardant obliquement dans l'œil, que le bord inféro-interne du cristallin est bordé d'une opacité rubanée d'un jaune-blanchâtre accompagnée de taches d'un rouge-sanguin. Cette opacité rubanée par la face qui regarde le cristallin, est excavée dans le sens du méridien et de l'équateur, en rapport parfait avec la face supérieure du bord cristallinien; elle n'a là qu'une faible largeur d'avant en arrière (correspondant à la *distance* qui sépare le point d'insertion du feuillet antérieur du canal de Petit de son feuillet postérieur, se rattachant à la capsule antérieure et postérieure du cristallin); en avant, comme en arrière, elle est bien limitée et a, dans la direction de l'équateur du cristallin, une longueur de plus de quatre lignes. En outre, cette opacité a une épaisseur considérable, et remplit complètement l'intervalle qui existe entre le bord du cristallin et les procès ciliaires (canal de Petit). Dans toute son étendue, on ne reçoit donc aucune lumière du fond de l'œil à travers le canal de Petit, de même que là aussi le bord du cristallin ne se dessine pas d'une manière normale; au contraire, dans tout le reste de la circonférence du cristallin le canal de Petit peut être éclairé normalement en jaune-rougeâtre, et la partie correspondante du bord cristallinien se délimite avec son contour sombre habituel.

D'après son volume, l'opacité paraît très-dense, dure, réfléchissant fortement la lumière, et ce n'est qu'en haut et en bas qu'elle est moins opaque, d'une couleur jaune-blanchâtre, plus ténue et un peu transparente. Les taches sanguinolentes situées à la surface concave de l'opacité, sont irrégulièrement allongées et de grandeur différente; elles ne sont que partiellement bien limitées et paraissent n'avoir que peu d'épaisseur.

D'après tout cela, il semble donc que cette opacité occupe à la fois le canal de Petit et le bord inféro-interne du cristallin, et aussi qu'elle est limitée au canal susdit, et doit son origine à une exsudation et à une extravasation provenant des procès ciliaires.

Pl. III. — Fig. 21.

GROSSISSEMENT 1.

Opacités du corps vitré.

Voyez l'observation de J. W., se rapportant à la fig. 125, pl. XXIX.

Pl. III. — Fig. 22.

GROSSISSEMENT 1.

Opacités du corps vitré.

Voyez l'observation de K. H., se rapportant à la fig. 128, pl. XXIX.

Pl. III. — Fig. 23.

GROSSISSEMENT 1.

Opacités du corps vitré.

Voyez l'observation de A. L., se rapportant à la fig. 127, pl. XXIX.

Pl. III. — Fig. 24.

GROSSISSEMENT 1.

Cristaux de cholestérine dans le corps vitré.(*)

F. R., teneur de livres, âgé de 49 ans, maigre, fortement vieilli, homme au teint terreux, a, dans son enfance, toujours été maladif et souffert de glandes et de diverses éruptions cutanées. Pendant les années de son adolescence, les fonctions alvines sont devenues paresseuses et progressivement se sont développés tous les phénomènes d'une pléthore abdominale grave dont il continue à souffrir. A partir de sa 35me année, il fut souvent atteint d'ictère, et depuis les quatre ou cinq dernières années, il souffre de calculs biliaires qui ont provoqué à diverses reprises des

(*) Voyez *Ueber Staar und Staaroperationen.* Wien 1854, p. 99, et *Sitzungsbericht des Doctor. Colleg. zu Wien*, 21. Febr. 1854.

accès de douleur très-violente et même des complications inflammatoires; ces calculs s'éliminent de temps à autre avec les selles.

Le malade est amateur de boissons alcooliques et surtout de vin, boisson qu'il prend le matin et dans l'après-midi; son déjeuner consiste dans un petit verre, et il est faible mangeur. Il a toujours très-bien vu et d'une manière continue de près et de loin, et n'a jamais eu à se plaindre de ses yeux pendant le travail. C'est par hasard qu'il s'est aperçu, il y a deux ans, qu'il voyait moins bien avec l'œil gauche, tandis que le droit avait conservé à peu près l'ancienne acuité. Les objets vus avec l'œil gauche seul, lui paraissaient de près et de loin également confus, et tout le champ visuel était uniformément recouvert d'une fumée grisâtre. Sous l'emploi de divers moyens locaux, la vision de cet œil diminua progressivement à un point tel qu'il ne voit actuellement que les gros objets avec des contours indécis, et qu'il peut à peine compter les doigts avec certitude à 30 pouces de distance; avec cet œil seul, il ne peut plus se conduire avec assurance dans la rue.

Les deux yeux se montrent d'une structure normale, et ne présentent rien de morbide dans leur enveloppe extérieure. Avec l'œil *droit* (sain), le malade lit le n° 1 de 9 à 11 pouces; la chambre antérieure de l'œil *gauche* est de grandeur ordinaire, la couleur et la structure de l'iris ne présentent rien d'anomal, à un éclairage ordinaire, la pupille est d'un noir normal, elle est un peu plus grande que sur l'autre œil, et réagit à la lumière un peu plus lentement et un peu moins fort qu'à droite.

Si l'on met le malade à une certaine distance en face de la fenêtre, et si l'observateur, le dos tourné vers celle-ci placée un peu plus haut, regarde de quelques pieds de distance dans l'œil gauche, il verra, à l'éclairage ordinaire du jour, pendant les mouvements de cet organe, apparaître dans la pupille une poussière très-fine, claire et argentée, qui se déplace, au fond de l'œil, dans diverses directions.

Sous l'influence de l'atropine, la pupille se dilate *ad maximum;* si on l'éclaire alors avec l'ophthalmoscope (fig. 24), elle apparaît généralement moins claire qu'à l'état normal, elle a plutôt une teinte gris-rougeâtre, le corps vitré étant occupé partout par une opacité faible, gris-fumée. En majeure partie, il est le siége d'innombrables petits points argentés ou dorés qui miroitent comme des étoiles sur un ciel foncé. Ces points sont de grandeur diverse, mais tous sont tellement petits qu'on ne peut leur assigner une forme déterminée. Pendant les mouvements et les secousses de l'œil, la plupart voltigent les uns entre les autres dans l'intérieur de l'œil, principalement dans les parties moyennes et profondes du corps vitré, tandis que dans le segment antérieur et périphérique de ce milieu, il se rencontre un faible nombre de ces points qui ne subissent qu'un déplacement insignifiant. Ils apparaissent singulièrement bien et luisent comme des étoiles, si l'on projette la lumière dans l'œil avec le miroir, de telle manière que la partie du fond de l'œil opposée à l'œil observé ne se trouve pas directement éclairée, et qu'on regarde *à côté* du miroir en se tenant à quelques pouces du sujet.

Le système lenticulaire est normal, quant à sa forme, sa position et sa transparence; de même, le reflet capsulaire antérieur paraît normal, mais le postérieur frappe par son intensité.

Le fond de l'œil ne se laisse que peu éclairer, à cause des opacités du corps vitré il paraît uniformément recouvert d'un épais nuage foncé, et la pupille, ainsi que les vaisseaux centraux, ne se voient qu'avec des contours indécis.

Pl. IV. — Fig. 25.

GROSSISSEMENT 1.

Fond de l'œil sain et normalement constitué appartenant à un individu châtain-clair.

L. G., étudiant, âgé de 21 ans, d'une taille robuste, d'un extérieur sain, ayant les cheveux châtain-clair, n'a jamais été sérieusement malade, et a toujours très-bien vu et d'une façon continue, aussi bien de près que de loin. Extérieurement les yeux paraissent parfaitement normaux. Les iris sont des deux côtés d'un brun-clair, les pupilles sont noires, de grandeur normale et réagissent rapidement et énergiquement à la lumière.

Avec l'œil droit (V. ∞), le n° 1 est lu de 3 à 25 pouces, avec l'œil gauche (V. ∞), le n° 1 est lu de même de $3\frac{1}{2}$ à 21 pouces de distance.

En regardant avec le *miroir à éclairage faible*, les pupilles, étant dilatées sur les deux yeux jusqu'à 6 millim., on voit les milieux parfaitement transparents. En se tenant à une distance de 6 à 8 pouces et en s'adaptant pour les *milieux de l'œil examiné*, on aperçoit la pupille très-fortement éclairée en blanc-jaunâtre, dès que l'œil se place de manière que la papille se trouve vis-à-vis, c'est-à-dire dans le champ visuel; elle prend, au contraire, une teinte fortement rouge-jaunâtre, dès qu'une autre portion du fond de l'œil se place en face. Alors la pupille paraît *uniformément* éclairée et colorée dans toute son étendue et ne montre pas de fluctuation ou de changement sensible, lors même que l'observé fait subir à ses yeux de faibles mouvements de latéralité ou qu'on fait tourner faiblement l'ophthalmoscope autour de son axe, ou enfin lorsque l'observateur ou l'observé s'éloignent ou se rapprochent un peu.

Si alors l'œil examinateur se rapproche de l'œil examiné jusqu'à deux ou trois pouces, et s'il s'adapte pour l'état d'accommodation de ce dernier, c'est-à-dire pour le *plan de la rétine*, l'intérieur de l'œil se montre éclairé d'une manière un peu moins intense, et la teinte du fond de l'œil (à l'image *droite*) est un peu plus matte. Alors le maximum d'intensité d'éclairage et de coloration se trouve dans la région de la papille et de son proche voisinage. De là il diminue assez rapidement vers la périphérie, de manière qu'à une distance du pôle postérieur de l'œil équivalente à cinq ou six fois le diamètre de la papille, un examen fructueux devient difficile à cause du manque d'intensité de l'éclairage et de la coloration.

Sur le fond de l'œil même, dont on ne peut chaque fois embrasser qu'une étendue équivalente aux $\frac{3}{4}$ ou au plus au diamètre de la papille, apparaît, surtout du côté interne du pôle postérieur (vers le nez), le nerf optique (voy. fig. 25, *œil gauche*) avec sa couleur claire et son éclairage intense.

Il apparaît dans toute son expansion intrà-oculaire, diaphane et transparent, mais il n'est partout et uniformément éclairé qu'avec une position parfaitement exacte du miroir. Le nerf a une forme ronde et en général une teinte blanc-jaunâtre; celle-ci est surtout prononcée dans sa partie moyenne, à savoir à l'origine des vaisseaux centraux et des parties adjacentes du segment externe. Vers la périphérie, cette teinte blanc-jaunâtre se fond surtout en dehors, en une coloration grisâtre très-ténue, dans d'autres directions, elle prend une faible teinte rougeâtre.

Cette coloration grisâtre est délicate et uniforme (elle n'est ni striée, ni grenue) elle est le plus foncée vers la limite du nerf optique, qui se trouve ainsi limité

(en dehors) d'une manière distincte, mais sans contour précis. Cette teinte est principalement prononcée dans les couches profondes du nerf optique, et surtout à partir du centre dans une direction horizontale en dehors, vers la macula; en haut et en bas elle devient, au contraire, plus faible, incertaine, et se fond progressivement dans la coloration rougeâtre ci-dessus indiquée; — celle-ci est le plus prononcée en haut et en bas entre les vaisseaux centraux, moins en dedans (du centre de la papille horizontalement vers le nez); elle se compose en majeure partie d'un rouge uniforme ténu, des couches profondes du nerf qui, vers le bord, augmente en intensité, le fait ressortir en haut, en dedans et en bas, sans pour cela le délimiter par un contour; en moindre partie, cette coloration rougeâtre est aussi déterminée par une striation rougeâtre radiée, extrêmement fine des couches superficielles du tronc, striation qui, augmentant d'intensité, se prolonge dans le plan de la rétine au delà de l'anneau du tissu cellulaire, gagne le fond de l'œil teinté en rouge-jaunâtre, où elle se perd progressivement.

La surface du nerf optique se continue exactement avec la surface interne de la rétine, ce n'est qu'au milieu de la papille, près du point d'émergence des vaisseaux, qu'on peut reconnaître un faible enfoncement se dirigeant en arrière vers la membrane criblée (voyez description de la figure 41).

Si, en regardant le nerf optique, l'œil observateur s'adapte pour une *distance plus considérable*, par exemple pour le plan de la *membrane criblée*, on aperçoit dans les parties moyennes blanc-jaunâtres du tronc, un amas de taches ténues et grisâtres. Celles des taches qui occupent le centre sont plutôt rondes, celles qui sont à la périphérie sont en majeure partie ovales. Elles sont assez régulièrement distantes les unes des autres, et présentent pour la plupart une disposition radiée. Elles n'ont pas de contours précis, sont plus foncées au centre et ont généralement la grandeur du diamètre d'un des plus grands vaisseaux centraux. Ces taches correspondent aux lacunes de la lame criblée et sont occupées par la section des faisceaux nerveux isolés.

Le tronc du nerf que nous venons de décrire, est contourné dans toute sa circonférence par un liséré clair, l'anneau du tissu cellulaire, qui présente à peu près une largeur égale, à savoir celle du diamètre d'une des plus grandes artères centrales. Sa limite vers le tronc du nerf (concave en dedans) est un peu moins nettement accusée; elle est indiquée par le bord un peu plus foncé, mi-partie grisâtre et mi-partie rougeâtre du tronc; au contraire, la limite qui est dirigée vers le fond rouge-jaunâtre (convexe en dehors), est dans sa plus grande étendue plus nettement accusée, et surtout en haut, en dedans et en bas, grâce au rouge-jaunâtre du fond de l'œil qui cesse ici par un bord assez tranchant, et en dehors par la disposition d'un filet pigmentaire brun-rougeâtre foncé.

C'est dans les parties opposées à la tache jaune que l'anneau du tissu cellulaire est le plus accusé, il offre ici sa plus grande largeur, a une coloration uniformément blanchâtre et fortement éclairée. Dans ses autres parties, principalement vers la circonférence supérieure et inférieure de la papille, entre les troncs des vaisseaux centraux, il est faiblement coloré en blanc-jaunâtre et se montre faiblement strié en rouge, par suite de la rougeur superficielle sus-mentionnée qui le déborde et qui, de cette façon, l'efface et le rend indistinct.

Le filet pigmentaire sus-mentionné est plus large au milieu qu'à ses extrémités supérieure et inférieure. Vers l'anneau du tissu cellulaire, il offre son maximum de concentration, est bordé par une ligne précise, tandis que, du côté opposé, il se délimite moins uniformément et s'atténue peu à peu. Dans toute son étendue, ce filet est composé de grains pigmentaires très-fins et foncés, qui se réunissent en groupes plus ou moins grands et plus ou moins serrés. Ces groupes se

rangent en dedans, c'est-à-dire vers l'anneau du tissu cellulaire, près de son bord, en se serrant les uns contre les autres et en formant une masse compacte et opaque; dans le sens opposé, ils se disjoignent d'une manière irrégulière de façon que le fond de l'œil jaune-rougeâtre se voit à travers. Le filet de pigment est situé plus profondément que la surface du nerf, il est en partie sus-jacent à la choroïde, en partie imbriqué dans ses diverses couches.

De la partie moyenne du nerf optique, un peu en dedans du centre, vers le nez, naissent les vaisseaux centraux, à savoir les veines divisées en trois troncs, les artères réunies en un tronc commun. Les deux troncs veineux descendants émergent obliquement du fond du nerf optique à travers la lame criblée, et arrivent à sa surface; par suite de leur origine, ils sont vaguement éclairés, et ce n'est que peu à peu qu'ils gagnent leurs contours et leur couleur normaux; le tronc veineux ascendant, au contraire, monte perpendiculairement, c'est-à-dire dans la direction du nerf optique, jusqu'à la surface de ce dernier, où il se recourbe rapidement en formant un coude presqu'à angle droit. L'endroit où est ce coude est d'une couleur rouge foncée et le vaisseau perpendiculaire en est si bien recouvert, que l'observateur est tenté de croire que la veine va se terminer en massue.

Le tronc commun artériel s'avance aussi perpendiculairement à la surface du nerf optique, et se divise alors en deux troncs secondaires, qui, se séparant à angle droit, se dirigent l'un en haut, l'autre en bas, et se divisent aussitôt une seconde fois. Comme ces deux troncs secondaires se trouvent dès leur origine à peu près dans un seul et même plan, ils paraissent former une partie moyenne, courte, épaisse, formée de tous les plus gros vaisseaux artériels, située à la surface du nerf, recouvrant complètement le tronc principal ascendant et perpendiculaire, et qui n'est indiquée que par une coloration un peu plus foncée. Cette coloration plus intense est située vers le milieu de la portion moyenne, constitue une tache rouge sang carrée (à la rigueur de cette forme), d'un diamètre plus grand que la partie moyenne. Elle résulte du manque de reflet de la surface du vaisseau, dû à ce que les deux troncs secondaires, là où ils se rencontrent au-dessus du tronc principal, font un faible coude, par suite duquel la surface de la portion moyenne qu'ils composent montre une faible incurvation. Outre ces troncs principaux, il se développe encore plusieurs petits vaisseaux artériels et veineux qui partent du milieu du nerf optique, sortent de sa profondeur et se rendent, en décrivant une courbe arciforme, à la surface de ce nerf optique.

Tous ces vaisseaux grands et petits, une fois arrivés à la surface, se rendent plus loin dans un seul et même plan sur le bord du nerf optique et l'anneau du tissu cellulaire, vers les couches superficielles de la rétine.

Les *plus grands* vaisseaux se rendent du nerf optique en haut et en bas, continuant à se diviser et à s'éloigner les uns des autres, entourent d'abord d'un grand arc, formé des plus grandes branches, la région de la tache jaune; toutes ces branches et d'autres avec leurs rameaux assez uniformes, s'étendent enfin sur la plus grande partie du fond de l'œil, c'est-à-dire en haut, en bas et en dehors. Des vaisseaux d'un *plus petit* diamètre s'étendent du nerf optique vers la partie interne du fond de l'œil, et n'ont là même qu'une faible étendue.

Le plus grand nombre des *plus petits* vaisseaux centraux vont du milieu du nerf optique en dehors, et se ramifient en dedans de la partie du fond de l'œil placée entre le nerf optique et la macula, c'est-à-dire dans la région du pôle postérieur de l'œil.

Tous les vaisseaux ne montrent qu'une seule division, et, par conséquent, une réduction progressive assez uniforme de leur diamètre. Dans leur distribution, il n'arrive jamais que les artères ou les veines s'entrecroisent entre elles, mais cela est très-fréquent entre les artères et les veines.

Dans leur trajet les vaisseaux ne montrent qu'une faible différence de niveau. Les sinuosités décrites, en parcourant vers le haut ou vers le bas l'épaisseur de la rétine, n'ont que peu d'étendue; au contraire, ils serpentent visiblement et d'une manière caractéristique parallèlement au plan de la rétine.

La plus grande partie des vaisseaux, surtout dans l'étendue du diamètre transversal du nerf optique et de son plus proche voisinage, peut être poursuivie jusque dans les plus fines ramifications; les vaisseaux les plus petits, tels que les capillaires, ne peuvent pas être aperçus.

Tous les plus grands vaisseaux et leurs ramifications, consécutivement à une réflexion beaucoup moins nette de la lumière (*) à leur surface, possèdent un milieu clair, brillant, et de chaque côté un simple contour en bandelette, de couleur foncée et matte; dans les vaisseaux du milieu, ce contour devient successivement plus pâle et plus clair, mais en dehors il est nettement et uniformément délimité (**). De cette manière les vaisseaux acquièrent un aspect manifestement courbe, et se distinguent particulièrement des tissus du fond de l'œil. — Pour les plus petits vaisseaux visibles, on ne peut apercevoir de milieu clair, et, par conséquent, pas de contour proprement dit, dans toute leur étendue ils paraissent uniformément colorés.

Les veines ont généralement un diamètre plus grand que les artères, une couleur sanguine rouge-foncé, et de larges contours sombres; elles ont un trajet plus sinueux, se ramifient davantage sous des angles plus grands, et sont en général plus profondément situées. Les artères, au contraire, ont de $^1/_4$ à $^1/_3$ en moins dans leur diamètre que les troncs ou rameaux veineux correspondants, une couleur sanguine rouge vif avec un milieu généralement plus large et plus clair; elles marchent plus directement, se ramifient le plus souvent sous des angles plus petits, et sont, de préférence, surtout au point d'entrecroisement avec les veines, superficiellement placées.

La rétine a partout la transparence du verre, et ce n'est qu'avec un éclairage convenable et parfaitement en rapport, et une adaption très-exacte de son œil pour sa surface, qu'on peut y apercevoir un faible reflet, comme en donne le verre.

La tache jaune est située horizontalement en dehors, au côté interne de la pa-

(*) Voyez mon travail: *Résultats de l'examen de l'œil chez l'homme avec l'ophthalmoscope*, présenté, dans la séance de l'Académie impériale-royale des Sciences du 27 avril 1854, et inséré dans les cahiers de l'Acad. des Sciences, section des sciences naturelles mathématiques, en février 1855, vol. XV, p. 328.

(**) Observés à l'ophthalmoscope, les vaisseaux centraux ne présentent, de chaque côté, qu'un contour simple: avec le microscope, au contraire, ils paraissent avoir un double contour. La différence provient donc de ce que les parois vasculaires et la rétine ont à peu près le même degré de transparence, d'où il résulte qu'avec l'ophthalmoscope, dans les conditions physiologiques, on ne voit que les colonnes sanguines rouges et non les parois vasculaires, que les vaisseaux ne sont pas vus dans tout leur diamètre. Par leur partie moyenne, les colonnes sanguines renvoient, à l'ophthalmoscope, la plus grande partie de la lumière incidente, et c'est pour cela qu'au milieu, elles paraissent claires et brillantes; sur les côtés, au contraire, les colonnes sanguines réfléchissent latéralement la lumière incidente, d'où il résulte qu'elles paraissent plus sombres et non brillantes (elles ne sont même visibles pour l'observateur que par la lumière diffuse). Les simples contours sombres des vaisseaux centraux, à l'ophthalmoscope, indiquent donc de chaque côté la limite de la partie des colonnes sanguines colorée en rouge; avec le microscope, au contraire, les doubles contours indiquent, de chaque côté des vaisseaux, la limite externe et interne des parois vasculaires.

Relativement aux vaisseaux centraux, à l'examen ophthalmoscopique, l'expression „vaisseau" est, à la rigueur, inexacte, et il serait plus exacte de dire „colonne sanguine".

Les autres vaisseaux visibles au fond de l'œil avec l'ophthalmoscope, particulièrement les vaisseaux choroïdiens, ont des parois si peu transparentes que, dans ceux-ci surtout, ils se présentent dans tout leur diamètre, et que les colonnes sanguines rouges ne ressortent pas sensiblement.

pille, à une distance équivalente à une fois $^3/_4$ le diamètre de la section nerveuse. Par conséquent, son centre se trouve à une hauteur égale au centre de la papille. Elle ne montre pas de caractères spéciaux, mais elle est pourtant suffisamment indiquée, en ce que, de toutes parts, surtout en haut, en bas et en dedans, on voit marcher de fines ramifications vasculaires, qui la contournent en partie, en ce qu'on n'aperçoit pas de vaisseaux à son centre, et en ce que le point où elle se trouve, ainsi que son entourage, se trouve un peu plus foncé et moins éclairé. Ce dernier caractère tient moins à ce que, dans cet endroit et dans le voisinage de la macula, le pigment choroïdien est plus accusé, qu'au reflet cornéen qui couvre complètement le champ visuel, dès que la direction des lignes visuelles de l'œil examinateur concorde avec celles de l'œil examiné. Par conséquent, si l'on regarde un peu dans une direction oblique, entre le reflet cornéen et le bord pupillaire vers la macula, le fond de l'œil n'apparaît ici qu'un peu plus sombre qu'ailleurs.

En dehors de la section nerveuse (le long de l'épanouissement de la choroïde), le fond de l'œil apparaît dans toute son étendue d'un jaune-rouge uniforme, dès qu'on s'adapte pour le plan des vaisseaux rétiniens; mais si on s'éloigne un peu, et que l'adaption de l'examinateur ait lieu pour la couche superficielle de la choroïde, le fond de l'œil apparaît partout distinctement granulé. Cette granulation est déterminée par des points (grains) très-petits, rouge-foncés, imbriqués sur un fond clair-jaunâtre. Ces grains sont dans le voisinage du nerf optique (et ici encore, principalement en dehors) moins serrés; par contre, dans le reste du fond de l'œil, surtout dans la région de la tache jaune, ils sont très-ramassés et ont un diamètre si minime que leur forme ne peut pas être nettement perçue. Pourtant, on peut encore reconnaître qu'ils ne sont pas ronds, mais plutôt anguleux et ramifiés.

Ces points pigmentaires sont disposés dans un seul et même plan, et constituent, par conséquent, une couche ténue, sur laquelle repose essentiellement la coloration rougeâtre du fond de l'œil, couche qui, d'après sa position et ses caractères, correspond à l'épanouissement épithélial de la choroïde, et s'étend à une distance nettement appréciable derrière les remifications des vaisseaux rétiniens.

Pl. IV. — Fig. 26.

GROSSISSEMENT 7.

Fond d'un œil sain normalement construit d'un individu à cheveux noirs.

B. T., soldat, âgé de 23 ans, d'une constitution forte et vigoureuse, aux cheveux noirs et au teint bistré, a toujours eu une excellente santé, sauf des attaques de fièvre intermittente et quelques blessures. Il a toujours aussi bien vu de près comme de loin, d'une manière distincte et persévérante. Les deux yeux se montrent normalement construits (V. ∞) et sont parfaitement sains. Les iris sont d'un brun-foncé, les pupilles noires, assez grandes et normalement mobiles. Avec l'œil droit, B. T. lit le n° 1 de $3\,^1/_2$ à 22 pouces, avec le gauche de 4 à $14\,^1/_2$ pouces.

Avec le miroir à éclairage faible, on trouve les pupilles fortement éclairées

et d'une teinte uniforme, mais d'une nuance jaune-rougeâtre, un peu plus sombre que dans le cas précité (fig. 25); les milieux des deux yeux sont parfaitement transparents.

Le fond de l'œil (fig. 26, œil *gauche*) est plus foncé dans toute l'étendue de l'épanouissement de la choroïde, d'un jaune-rouge-brunâtre et moins éclairé que dans le cas précédent; par contre, la section du nerf est d'une couleur beaucoup plus claire, et brille d'un éclat remarquable.

Eu égard à la coloration foncée du fond de l'œil, l'état granuleux est beaucoup plus accusé et les grains pigmentaires sont plus grands, plus foncés et plus serrés. Cette disposition est bien plus accusée encore dans la région de la *macula* et de son proche voisinage, d'où il résulte que cette dernière est, en général, beaucoup moins éclairée, qu'elle paraît sensiblement plus foncée dans ses parties moyennes et plutôt colorée en rouge-brun. Cette teinte foncée diminue insensiblement vers la périphérie et se fond peu à peu sans délimitation précise avec la nuance du reste du fond de l'œil. La *macula* est ici encore plus nettement accusée par ce fait qu'il existe à son centre un point clair-luisant, d'une couleur jaune-blanchâtre, de forme ronde et du diamètre d'une petite branche artérielle de la rétine; ce point ressort d'une manière très-frappante sur ce fond obscur, et est nettement limité, comme par un liséré étroit et sombre.

Le centre clair de la *macula* est en dehors du bord de la papille, à une distance équivalente à deux diamètres de cette dernière, et de $^1/_{10}$ au dessous de ce même diamètre.

La papille est d'une grandeur normale et d'une forme ronde. A sa circonférence externe, vers la *macula*, elle est entourée d'un filet pigmentaire d'un rouge-brun foncé, en partie même presque noirâtre, d'une largeur considérable; en dedans, du côté du nez, il s'en trouve un second plus petit, plus mince et foncé.

L'anneau du tissu cellulaire est visible dans toute la circonférence; il a une couleur blanche éclatante, se délimite sur le reste du fond de l'œil, aussi bien du côté interne que du côté externe, par les filets pigmentaires sus-mentionnés; mais aussi dans les autres points, il est plus nettement accusé que dans le cas précédent. La limite tournée du côté du nez est beaucoup moins distincte; elle est même, en certains points, à peine visible, surtout en haut et en bas.

Le tronc du nerf a, en général, mais surtout dans ses parties moyennes, une coloration jaune-blanchâtre intense; dans ses parties périphériques, il est du côté temporal très-faiblement gris-bleuâtre; du côté nasal, ainsi qu'en haut et en bas, très-faiblement rougeâtre.

La surface du nerf est au même niveau que celle de la rétine.

La *lame criblée* n'apparaît que dans une petite étendue, principalement dans la partie moyenne du nerf, sous forme de taches très-faiblement gris-bleuâtres.

La rétine est parfaitement transparente, de même les vaisseaux centraux sont normaux; ces derniers montrent le même diamètre, la même distribution, la même direction, la même ramification, la même coloration, et les mêmes contours que dans le cas précédemment décrit (fig. 25). Seulement on peut moins facilement poursuivre les ramifications les plus ténues sur ce fond sombre, qu'on ne pouvait le faire dans l'autre cas.

Pl. IV. — Fig. 27.

GROSSISSEMENT 7.

Fond de l'œil sain, normalement construit, appartenant à un sujet blond.

E. W., soldat, blond, âgé de 19 ans, d'une taille élancée, d'un aspect sain. le teint pâle et délicat, n'a jamais été sérieusement malade; il n'a jamais eu mal aux yeux, a toujours bien vu de près et de loin. Il lit, avec l'œil droit, le n° 1 de 3 à 21 pouces, avec l'œil gauche de 4 à 19 pouces.

Les deux yeux ont une conformation normale (V. ∞) et sont sains; les iris sont d'un bleu-clair, les pupilles se contractent rapidement sous l'influence d'un changement de jour intense et à un éclairage artificiel fort, mais leur contraction est restreinte et elles ne conservent qu'une largeur moyenne. Par contre, à l'éclairage d'un jour faible, et à l'éclairage artificiel ordinaire, elles possèdent un diamètre très-considérable.

En examinant avec l'ophthalmoscope à éclairage faible, on voit les pupilles très-fortement et uniformément éclairées d'un jaune-rougeâtre clair (plus pâle que dans le cas représenté fig. 25); les milieux des deux yeux sont parfaitement transparents.

L'intérieur des yeux paraît, de toutes parts, fortement éclairé, mais le fond de l'œil est en général pâle, et la différence d'éclairage entre la papille et le reste du fond de l'œil est moins marquée que dans les cas précités (fig. 25 et 26).

La section du nerf (fig. 27, œil *droit*) est partout nettement délimitée, mais, en aucun point de sa circonférence, elle ne possède de filet pigmentaire. Elle a une forme ronde et un diamètre normal. L'anneau du tissu cellulaire sclérotical ressort nettement dans toute la circonférence; il a une couleur jaune-blanchâtre, et une largeur un peu plus grande du côté de la *macula*; sa limite interne est presque aussi nettement accusée que celle qui est tournée vers le fond de l'œil.

Le tronc du nerf est, dans sa partie moyenne, d'un blanc-jaunâtre, vers la périphérie faiblement et progressivement rougeâtre (couleur à laquelle s'ajoute une faible teinte de jaune), il est délimité avec assez de précision.

La surface du nerf concorde en majeure partie avec le niveau de la surface interne de la rétine; ce n'est qu'au centre, là où émergent les vaisseaux centraux, qu'elle est faiblement excavée. La rétine se montre partout transparente, la *macula* se trouve placée à une distance de la papille équivalente à deux fois son diamètre, en dehors du bord externe et à $^1/_3$ de diamètre un peu plus bas que le centre du nerf; elle n'est pas bien accusée.

Le vaisseaux centraux se montrent partout normaux sous tous les rapports (voy. la description de fig. 25).

Le fond de l'œil est, dans toute l'étendue de la choroïde, coloré en jaune-rougeâtre clair (plus pâle que fig. 25), et il est distinctement granulé, mais avec éloignement sensible des granules, les points isolés de pigment sont très-ténus et rouge-pâle; ils ne se condensent davantage que sur la *macula* et à son voisinage, mais en dehors ils sont isolés, et on les voit nettement séparés par des interstices plus clairs et d'un ton plutôt blanc-jaunâtre. Ces grains constituent donc une couche très-ténue qui, seulement dans la région de la *macula*, paraît uniforme, et donne ici au fond de l'œil

une teinte jaune-rougeâtre plus accusée. En dehors de ladite région, cette couche s'éclaircit de manière à permettre de voir par transparence les couches sous-jacentes. Ce sont donc surtout les vaisseaux les plus forts du réseau choroïdien externe qui se montrent le plus distinctement, sous forme de bandelettes colorées en orangé clair ou foncé.

Pl. IV. — Fig. 28.

GROSSISSEMENT 7.

Fond d'un œil albinos.

E. N., âgée de 16 ans, d'une stature frêle, mais solide, bien développée pour son âge, a les cheveux très-blonds, presque blanc-jaunâtres, et la peau transparente; jamais elle n'a fait de maladie sérieuse.

Dès l'enfance, ses yeux furent atteints d'un léger degré de nystagmus; pourtant elle pouvait les tenir en repos pendant quelques instants courts pour fixer les objets; toujours ils furent sensibles à une lumière intense; c'est pourquoi E. N., surtout à un éclairage fort, rétrécissait constamment ses fentes palpébrales et fronçait les sourcils, penchait la tête en avant, tournait autant que possible le dos à la lumière, et cherchait ainsi de toute manière à mettre les yeux dans l'ombre; mais comme elle se trouvait aussi forcée de rapprocher beaucoup les objets sur lesquels elle travaillait, elle se comportait comme une myope. Dans des conditions d'éclairage favorable, elle avait toujours bien vu de près, et d'une façon continue; à un éclairage faible, elle pouvait aussi distinguer nettement les objets éloignés.

Avec l'œil droit (V. ∞), elle lit avec un éclairage convenable le n° 1 de $2\frac{1}{2}$ à 14 pouces; et avec l'œil gauche (V.—75) le n° 1 de 2 à 12 pouces de distance.

L'intérieur des yeux paraît généralement normal; cependant les iris sont pâles, bleu-gris et d'un reflet rougeâtre. Les pupilles, très-étroites à un fort éclairage, ne réagissent que peu et lentement aux changements de lumière; à un éclairage peu intense, au contraire, elles sont larges. Avec l'ophthalmoscope à éclairage faible, elles paraissent fortement éclairées en blanc-jaunâtre et les milieux se montrent parfaitement transparents; le fond de l'œil est fortement éclairé et, en général, d'une couleur presque blanc-jaunâtre; c'est pourquoi, au point de vue de la couleur et de la clarté, la section du nerf ne se distingue pas essentiellement du reste du fond de l'œil.

Le tronc du nerf optique (fig. 28, œil *droit*) est d'un jaune-rougeâtre dans sa partie moyenne; à la périphérie, il est uniformément et faiblement rougeâtre (rouge d'hématine), et là il est très-transparent. Sa limite n'est pas nettement dessinée, et sa surface est normalement située dans le plan de la rétine; la *lame criblée* n'est pas nettement visible. L'anneau du tissu cellulaire se présente dans toute la circonférence comme un espace large blanchâtre, dont la limite est pourtant effacée, eu égard au nerf optique comme au reste du fond de l'œil. La rétine a partout sa transparence normale et la *macula*, située à deux diamètres de la papille, en dehors du bord externe de cette dernière, et ayant son centre placé d'un huitième de diamètre plus bas, ne présente rien de particulier.

Le système des vaisseaux centraux se montre partout normal (comme fig. 25);

seulement les veines ont un trajet un peu plus sinueux et les vaisseaux isolés sont plus difficiles à poursuivre dans leurs plus fines ramifications que cela n'arrive d'ordinaire.

Le fond de l'œil, à part la papille du nerf optique, est en général d'une couleur blanc-jaunâtre. La granulation habituelle fait défaut; en quelques points isolés seulement, il en reste de faibles vestiges, surtout dans l'étendue et autour de la *macula*. On aperçoit les points pigmentaires isolés, éloignés les uns des autres autour de la *macula*, mais beaucoup plus rapprochés dans la région de la tache jaune même, et communiquant ainsi aux places qu'ils occupent une couleur faiblement jaune-rougeâtre.

Le réseau vasculaire externe de la choroïde est, dans toute son étendue, dessiné d'une manière très-évidente, et ce n'est que dans la région de la tache jaune, qu'il est un peu plus difficile à apercevoir, parce qu'il est couvert par la faible granulation superficielle. Dans certains endroits, et particulièrement dans les mailles interstitielles des plus grands vaisseaux, on peut reconnaître encore les plus petits vaisseaux des couches vasculaires moyennes de la choroïde.

Les vaisseaux choroïdiens se dessinent alors comme des bandelettes d'une coloration orangée plus ou moins foncée, d'une teinte uniforme dans toute leur largeur; elle sont plus ou moins tortueuses et se répandent dans diverses directions (principalement vers la périphérie); elles sont plus ou moins superficiellement situées, et se bifurquent et s'anastomosent en différents points. Par ce fait, elles constituent un réseau à mailles irrégulières plus ou moins serrées et allongées qui se trouvent à une distance sensible derrière l'épanouissement des vaisseaux rétiniens, et dont les vaisseaux isolés ont un diamètre tantôt plus, tantôt moins considérable que les vaisseaux de la rétine. Il y en a qui ont un diamètre tellement petit qu'ils finissent par se soustraire à l'observation.

Les mailles de ce réseau vasculaire sont, à l'exception des parties légèrement grenues du fond de l'œil, uniformément colorées en blanc-jaunâtre et fortement éclairées, de manière à présenter çà et là le brillant du tissu tendineux. Dans ces points, on pénètre beaucoup plus profondément dans le fond de l'œil, et on peut facilement se convaincre que les couches qui réfléchissent le plus la lumière se trouvent, en partie, à une distance assez considérable des vaisseaux choroïdiens et appartiennent surtout à la *sclérotique*.

L'œil *gauche* fournit les mêmes résultats à l'examen ophthalmoscopique.

Pl. V. — Fig. 29 et 30.

La figure 29 donne l'image droite avec un grossissement 7; la figure 30 l'image renversée avec un grossissement 4 du fond d'un œil normal.

E. W., couturière, âgée de 24 ans, de stature moyenne, robuste, brune, n'a jamais été sérieusement malade. Elle a vu et voit encore actuellement bien et d'une manière continue de près et de loin; elle travaille journellement 8 à 9 heures et plus sans se fatiguer.

Les yeux présentent une structure normale (V. ∞); avec l'œil droit, elle lit le n° 1 de 3 1/2 à 16 pouces, avec le gauche de 3 1/2 à 14 pouces de distance.

En se servant du miroir à éclairage faible, on voit les pupilles fortement et uniformément éclairées en jaune-rougeâtre, et les milieux se montrent complètement transparents. Le fond de l'œil, à l'exception de la *macula*, est aussi normal dans les deux yeux.

Lorsqu'on emploie le miroir à éclairage faible, pour voir le fond de l'œil, à *l'image* droite et avec un grossissement 14 (voy. fig. 29, œil *droit*) (*), le tronc du nerf paraît, dans sa partie moyenne, coloré en jaune-blanchâtre; vers la périphérie, surtout en dehors, il est très-délicatement teinté en gris-rougeâtre; en dedans, en haut et en bas, il est faiblement rougeâtre et montre en même temps une striation radiée extrêmement fine : sa surface correspond au niveau de la rétine. Si l'œil observateur s'adapte pour les couches profondes du nerf, la *lame criblée* se dessine nettement avec ses taches faiblement bleu-grisâtres. Les limites du tronc, ainsi que l'anneau du tissu cellulaire blanc-jaunâtre, sont distinctes du côté temporal et nasal, elles sont moins précises en haut et en bas, entre les troncs des vaisseaux centraux. Du côté nasal, l'anneau du tissu cellulaire est contourné par un petit filet pigmentaire, du côté temporal il y en a un plus fort.

Le reste du fond de l'œil, sauf la *macula*, est normalement coloré en rouge-jaunâtre et est distinctement grenu.

Les vaisseaux centraux ont une distribution normale (comme dans le cas décrit fig. 25). La rétine est partout normalement transparente; la tache jaune est située à une distance équivalente à 1 3/4 du diamètre de la papille, en dehors du bord externe du nerf, et son centre descend plus de 1/8 de diamètre au dessous du centre de ce dernier; elle présente, à son centre, une petite tache circulaire du diamètre d'un tronc veineux principal. Cette tache, d'une couleur blanc-jaunâtre, est si fortement éclairée qu'elle renvoie de tous côtés des rayons, comme s'ils partaient d'un point lumineux.

Cette tache claire est nettement limitée comme par une ligne noire; il s'y trouve un espace circonscrit en forme de cône noir et nettement limité, qui a sa base au bord supéro-externe de la tache claire; et dont la pointe, obliquement dirigée en bas et en dedans, va atteindre le centre de la tache claire; celle-ci elle-même se trouve placée au centre d'un triangle brun-rougeâtre qui, du côté de la tache jaune, présente une teinte foncée, tandis que la périphérie offre une coloration brun-rougeâtre plus claire. La délimitation de ce triangle est assez précise; son état grenu est semblable à celui du fond de l'œil, seulement il est un peu plus accusé; les deux bords latéraux, moins longs, se rencontrent en une pointe rectangulaire arrondie, qui est dirigée en bas et en dehors. L'hypothénuse du triangle a la longueur des 2/5 du diamètre papillaire, et est dirigée de haut en bas et de dehors en dedans.

Si l'on examine cet œil à *l'image renversée* et avec un miroir à éclairage fort et un verre convexe 2, on trouve l'intérieur de l'œil beaucoup plus fortement éclairé qu'auparavant; mais cet éclairage se montre irrégulièrement réparti en ce que la lumière varie d'intensité en divers points, suivant la position du miroir et de la lentille, et qu'elle diminue progressivement vers la périphérie. L'image du fond de l'œil (fig. 30, œil *droit*) ne montre, en procédant de cette façon, qu'un grossissement de 3 à 5

(*) Cette image a été aussi dessinée avec un grossissement 14 pour être publiée dans mon grand atlas; pour cet atlas on a dû, dans l'intérêt du format et de la distribution, la dessiner avec un grossissement 7.

diamètres au plus (*); elle fait voir ces diverses parties dans des proportions relativement moindres, mais avec une intensité d'éclairage et de couleur beaucoup plus considérable, et avec des contours bien plus précis, qui les différencient et les font ressortir bien plus qu'à l'examen à *l'image droite*; l'image est renversée, par conséquent, les parties qui, dans l'image droite, se trouvaient dans la partie supérieure du champ visuel, en occupent la partie inférieure; celles qui étaient à gauche, sont maintenant à droite et vice-versa. On embrasse ainsi une portion beaucoup plus considérable qu'à l'image droite, à savoir une étendue de 4 à 5 diamètres de la papille. L'orientation est, par conséquent, beaucoup plus rapide, on suit bien plus aisément tous les détails de l'image, et on néglige bien moins facilement d'explorer une portion du fond de l'œil. On obtient ainsi rapidement et sans peine un *coup d'œil d'ensemble*, en recevant une image plus expressive et mieux formée qu'à l'examen direct. Par contre, avec ce grossissement plus faible, certains détails ne ressortent pas avec autant de netteté, et la grande intensité de l'éclairage donne aux différences de coloration une importance plus grande qu'elles n'en ont réellement; tandis qu'au contraire quelques nuances, et surtout les plus délicates, sont noyées et ne peuvent ressortir. Mais surtout l'aberration de sphéricité se montre ici d'une manière remarquable, tiraille les parties périphériques de l'image, et peut donner lieu à des erreurs d'appréciation et d'observation.

Vu à l'image renversée, le nerf optique a une coloration rougeâtre, plus claire au centre, plus foncée vers la périphérie. La *lame criblée* ne s'aperçoit pas; l'anneau du tissu cellulaire sclérotical n'est qu'imparfaitement indiqué par une ligne étroite blanc-jaunâtre; au contraire, les filets pigmentaires de la circonférence du nerf sont très-accentués, beaucoup plus sombres, presque noirs et d'un diamètre moindre.

Eu égard à la grandeur moindre de l'image, les vaisseaux centraux ont aussi un diamètre moindre et une coloration plus foncée; grâce à cette dernière, ils tranchent bien plus sur le fond de l'œil et forment un réseau plus serré et en apparence plus riche. Mais leur partie médiane plus claire et leurs contours sombres, ainsi que leurs fines ramifications, ne peuvent ni être aperçus aussi nettement, ni poursuivis aussi loin que dans l'image droite.

Le fond de l'œil apparaît, dans toute l'étendue de l'épanouissement de la choroïde, très-fortement éclairé et coloré en jaune-rougeâtre foncé, sans que pourtant l'état grenu ressorte bien. Par contre, sur divers points, principalement à la périphérie, les gros vaisseaux choroïdiens se présentent avec des contours plus ou moins indécis, sous forme de stries claires rougeâtre, circonscrivant des interstices plus foncés d'un rouge-brunâtre clair.

La rétine paraît également transparente sur tous les points; pourtant, à sa partie interne, on aperçoit distinctement un reflet brillant (un miroitement).

La *macula lutea*, au contraire, se dessine d'une manière tout à fait différente. Elle est maintenant, à l'image renversée, du côté du nez et un peu au dessus du nerf optique. On y voit même une tache ovale, bien limitée, d'un rouge-brun foncé assez uniforme, et entourée d'un liséré blanc-jaunâtre. Cette tache a en longueur $^5/_4$ et en largeur plus de $^3/_4$ du diamètre du nerf optique; son grand axe est oblique de dehors en dedans et de haut en bas, et fait, avec la ligne horizontale moyenne du fond de l'œil, un angle de 15°. Le liséré qui l'entoure a la largeur d'un tronc artériel moyen, sans contour bien marqué.

(*) Pour faire ressortir convenablement la différence, qui existe entre l'image droite et l'image renversée, on aurait (fig. 29) dû donner à l'image droite un grossissement 14, comme dans mon grand atlas; mais comme nous venons de le dire, nous avons été contraint de ne pas dépasser le diamètre 7; le grossissement des images 30 et 29 se trouve donc dans le rapport de 4 à 7, tandis qu'en réalité il aurait dû être de 4 à 14.

Au milieu de la tache ovale brune-rougeâtre est le triangle foncé, qui, si nettement dessiné à l'image droite, est ici à peine reconnaissable par sa couleur un peu plus sombre. Ce même triangle se montre maintenant renversé, et le côté le plus long est encore dirigé de haut en bas et de dehors en dedans, mais l'angle obtus est dirigé en haut et en dedans. La tache blanc-jaunâtre, à cône noirâtre, n'est pas visible dans le triangle.

Cette image de la *macula* ci-dessus décrite, a, en outre, dans son aspect, quelque chose d'incertain, d'indéterminé, d'indécis; on ne peut reconnaître exactement, si, dans l'étendue de sa surface, elle est située plus profondément ou plus superficiellement que le plan de la rétine, attendu que si, en déplaçant faiblement devant elle le verre convexe, on lui imprime de légers mouvements dans les directions les plus différentes, elle oscille çà et là, et change en même temps de forme et de grandeur.

L'exploration de l'œil *gauche* donne à l'image droite, comme à l'image renversée, le même tableau que celle de l'œil droit.

Pl. V. — Fig. 31 et 32.

Figure 31, image droite, grossissement 7, et figure 32, image renversée, grossissement 4, d'un fond d'œil astigmatique.

R. M., âgée de 17 ans, de taille moyenne, d'une stature vigoureuse, d'un aspect sain, n'avait jamais eu à se plaindre de maladie sérieuse; dès son enfance pourtant, elle avait moins bien vu que les autres. Jamais elle n'avait remarqué de modification dans sa faculté visuelle.

A l'inspection extérieure, on ne trouve rien de morbide dans les yeux.

L'examen de l'état dioptrique et du pouvoir visuel montre, au contraire, que les deux yeux ont un haut degré *d'astigmatisme* et que, à 20 pieds de distance, l'œil droit ne lit plus que le n° 21, et l'œil gauche à peine le n° 22.

Dans l'œil *gauche*, le méridien de la plus forte courbure paraît vertical; cependant son extrémité supérieure s'écarte de 15° en dedans de la ligne verticale. Dans ce méridien, l'œil, au repos de l'accommodation, est disposé pour les rayons divergents à l'incidence (V. — 40); dans le méridien de la plus faible courbure, au contraire, il est disposé pour les rayons convergents (V. + 10).

Les verres sphériques concaves et convexes ne produisent aucune amélioration de la vue; au contraire, en combinant les cylindres suivants: un cylindre concave — 40, dont l'axe est placé par son extrémité interne (nasale) à 15° au dessous de l'horizontale, et un cylindre convexe + 10°, dont l'axe est incliné de 15° en dedans (du côté du nez) sur la verticale, l'acuité augmente tellement que le n° 18 est lu avec assurance à 20 pieds.

Examinés avec le miroir à éclairage faible, les milieux de cet œil gauche se montrent parfaitement transparents. La pupille est normale, fortement éclairée en jaune-rougeâtre non uniforme. L'intensité de la lumière est plus forte en un point et diminue rapidement tout autour, surtout horizontalement; elle varie aussi pendant les faibles mouvements de l'ophthalmoscope, pendant lesquels il semblerait que les milieux réfractent et réfléchissent irrégulièrement la lumière.

A l'image *droite*, le fond de l'œil est normalement éclairé, d'un jaune-rouge un peu plus foncé que d'habitude; l'image manque cependant de précision, elle paraît comme allongée par une aberration sphérique, et cela dans une direction presque verticale; lors de légers déplacements du miroir, elle est un peu mobile, instable, et paraît se déplacer légèrement d'un côté ou de l'autre, dans le sens horizontal.

Le nerf optique (voy. fig. 31, œil gauche)(*), n'est bien limité à la périphérie qu'en dehors et en dedans, et apparaît, en même temps, notablement allongé; de plus son grand axe est presque vertical et seulement un peu incliné de haut en bas et de dedans en dehors.

En son milieu, au point d'émergence des vaisseaux centraux, il a une couleur blanc-jaunâtre; en ce même point, sa surface est déprimée (voyez la description fig. 42), et au fond de l'excavation on peut apercevoir le tacheté grisâtre de la *lame criblée*. Dans les parties périphériques, normalement situées dans le plan de la rétine, le nerf optique a une forte couleur rougeâtre. Cette rougeur diminue successivement d'intensité dans le sens horizontal, des bords de l'excavation vers les bords externe et interne du nerf optique où elle est même uniforme; en haut et en bas, au contraire, et dans la même direction, elle augmente en intensité, et se confond peu à peu avec la couleur du reste du fond de l'œil; de plus, le nerf optique est uniformément rouge dans les parties plus profondes, mais, dans les parties superficielles, il y a de faibles stries rougeâtres. Cette striation rougeâtre commence en dehors; très-faible près des bords de l'excavation, elle devient de plus en plus distincte, et c'est au-dessus et dans le plus proche voisinage du nerf optique qu'elle est surtout prononcée; elle s'étend, devient peu à peu moins distincte, et mesure, au fond de l'œil, deux ou trois fois le diamètre du nerf optique. Elle présente une disposition radiée, et s'élargit en éventail en haut et en bas; là pourtant, les différentes stries s'écartent les unes des autres sous des angles plus aigus, comme les fibres du nerf optique dans leur épanouissement radié normal: c'est dans les parties moyennes (directement en haut et en bas) qu'elle est le plus serrée et le plus foncée; latéralement elle est moins condensée (les stries sont plus écartées, çà et là sont des lacunes), plus claire et se perd peu à peu dans la teinte jaune-rougeâtre des parties internes et externes du fond de l'œil. Cette striation recouvre entièrement le bord du nerf optique en haut et en bas; en dehors et en dedans, au contraire, ce même bord très-faiblement courbe, est parfaitement indiqué par un filet pigmentaire brun-rougeâtre. En cet endroit de la périphérie du nerf optique, on reconnaît aussi l'anneau du tissu cellulaire qui, vers le tronc du nerf optique, n'est pas partout très-bien délimité.

Les vaisseaux centraux ont un diamètre normal et une coloration un peu plus foncée; ils se ramifient moins, leur trajet est manifestement plus direct que dans l'œil normal. Ils sont surtout concentrés en deux faisceaux principaux qui se dirigent en haut et en bas dans l'étendue et la direction des stries en éventail, et ce n'est que plus loin et à une grande distance du nerf optique, qu'ils s'épanouissent en grande partie dans le fond de l'œil, suivant une disposition radiée. De cette façon, la partie interne et la partie externe du fond de l'œil, particulièrement la tache jaune et son voisinage, paraissent extrêmement pauvres en vaisseaux; à partir du nerf optique, on ne peut suivre que dans une faible étendue en dedans quelques petits vaisseaux isolés, et en dehors un seul petit vaisseau dirigé vers la *macula*.

La rétine est transparente jusqu'à la striation radiée qui est située dans les couches les plus superficielles de cette membrane; la macula ne montre rien de particulier.

*) Voyez la note fig. 29.

Le fond de l'œil est jaune-rougeâtre, et, à l'exception des parties qui présentent la disposition striée et qui sont d'un rouge un peu plus foncé, il est partout d'une teinte uniforme et normalement granulé.

Si l'on examine l'œil gauche à l'image *renversée* (avec un miroir à éclairage fort et une lentille + 2), l'intérieur de l'œil se montre très-fortement et uniformément éclairé, avec une coloration jaune-rougeâtre foncée. Les milieux paraissent réfracter et réfléchir avec beaucoup plus d'irrégularité encore, mais l'intensité de l'éclairage prédomine dans une direction à peu près horizontale et diminue proportionnellement et rapidement en haut et en bas.

Le fond de l'œil (fig. 32, œil *gauche*) apparaît à présent avec un grossissement (*) de 3 à 5 diamètres au plus, et montre, comparativement à l'image droite, une coloration et un éclat plus intenses. De même, il est bien dessiné dans ses différentes parties; mais celles-ci sont sensiblement plus tiraillées, et cela dans une direction allant un peu de haut en bas et de dedans en dehors.

Le nerf se montre encore un peu plus allongé qu'à l'image droite, et son grand axe présente la direction ci-dessus indiquée; il est donc, comparativement à l'image précédente, allongé et tiraillé presqu'en sens inverse. Le milieu du nerf optique est un peu plus clair, la périphérie un peu plus sombre, mais pourtant uniformément rouge; la striation du nerf et de son voisinage, nettement visible à l'image droite, ne se voit plus maintenant. De même, l'excavation du nerf ne se reconnaît plus nettement et les taches grisâtres de la lame criblée ne se voient plus. Par contre, les limites du nerf paraissent partout nettement, et il est contourné, dans toute sa circonférence par un filet pigmentaire brun-rouge foncé, presque noir, qui s'élargit un peu dans la direction de la *macula*. L'anneau du tissu cellulaire ne s'aperçoit pas.

On ne voit des vaisseaux centraux que les troncs principaux et les branches les plus fortes, mais celles-ci même ne peuvent être poursuivies qu'à une distance relativement courte, ce qui fait que le fond de l'œil paraît, en général, bien plus pauvre en vaisseaux. En raison du moindre grossissement de l'image, les vaisseaux ont aussi un diamètre sensiblement plus petit et une coloration plus foncée qu'à l'image droite, mais ils ont aussi une direction et une distribution tout à fait différente. Ils partent de même, il est vrai, du centre du nerf, vont dans une direction plus ou moins rectiligne jusqu'à la limite du nerf, ou la dépassent et courent ici dans la direction du petit axe du nerf optique, mais au lieu d'être ramassés, comme dans l'image droite, et de se porter en haut et en bas, où ils se ramifient, ils se divisent *d'un côté* au delà de la limite du nerf, se dissocient rapidement et vont, en circonscrivant des arcs plus ou moins grands, atteindre les parties internes et externes du fond de l'œil pour s'y ramifier. Contrairement à ce qu'on voit à l'image droite, ce sont les parties supérieures et inférieures du fond de l'œil qui paraissent le plus pauvres en vaisseaux, ces derniers étant ramassés dans une direction inverse (un peu de dedans en dehors et de haut en bas, c'est-à-dire dans la direction du grand axe du nerf). Ici les vaisseaux qui sortent *d'un* côté du nerf, ne semblent pas suivre, comme dans l'image droite, la même direction que dans le fond de l'œil, mais toujours un nombre égal de vaisseaux, sortant du côté opposé du tronc, suivent la *même* direction, c'est-à dire se dirigent soit du côté interne, soit du côté externe.

Partout la rétine paraît, dans ce mode d'examen, nettement transparente, mais sa surface interne réfléchit relativement beaucoup de lumière (miroitement).

La tache jaune ne se révèle par aucun détail; dans toute l'étendue de l'épanouis-

(*) Voyez la note fig. 29.

sement choroïdien, le fond de l'œil apparaît assez uniformément jaune-rougeâtre, sans présenter un état grenu bien manifeste.

L'œil *droit* présente, à l'examen ophthalmoscopique exactement les mêmes phénomènes et montre les mêmes différences entre l'image droite et l'image renversée.

Pl. IV. — Fig. 33.

GROSSISSEMENT 8.

Epanouissement du nerf optique.

G. W., fils de paysan, âgé de 12 ans, non vacciné, a eu la petite vérole à l'âge de deux ans, la scarlatine à huit ans; un an plus tard, il eut une fracture du bras droit qui a promptement guéri; à part cela, il a toujours été bien portant.

Depuis son enfance, il n'a pas vu, de même que deux de ses frères et sœurs, aussi distinctement que la plupart des autres personnes, mais il ne s'est aperçu d'aucun changement dans sa vision; il ne pouvait distinguer qu'avec peine les fins objets, comme, par exemple, reconnaître des épingles d'avec des aiguilles, et pour cela, il devait les placer tout près de ses yeux. De près et de loin, il voyait bien les gros objets, il s'orientait au dehors avec assurance et non comme dans la myopie, dont on le croyait atteint.

Etant entré, il y a peu de temps, en apprentissage chez un horloger, et sa vue n'ayant pas suffi aux exigences du métier, on l'amena à la consultation.

Les deux yeux paraissent extérieurement bien conformés et sains. Les pupilles ont leur grandeur et leur mobilité normales.

L'œil droit ne lit qu'avec beaucoup de peine le n° 3 à 3 pouces, le gauche ne lit qu'avec difficulté le n° 4 à 4 $^1/_2$ pouces de distance. Examinées à l'ophthalmoscope, les pupilles des deux yeux paraissent normalement et uniformément éclairées; les milieux, partout transparents, semblent réfracter et réfléchir la lumière d'une manière tout à fait normale.

Les deux yeux ont une structure hypermétropique; l'œil droit donne V. + 30, le gauche V. + 24.

Examiné à *l'image droite* avec le miroir faible, le fond de l'œil (fig. 33, œil *gauche*) apparaît dans l'étendue de l'épanouissement choroïdien, en majeure partie normalement coloré en jaune-rougeâtre et grenu; mais en haut et en bas de la section nerveuse, dans une étendue de 2 à 3 fois le diamètre de la papille, il présente une teinte plus foncée, par suite d'une striation rougeâtre extrêmement fine.

Cette striation rougeâtre commence à partir d'une ligne placée dans la papille, dirigée un peu obliquement de haut en bas et de dedans en dehors, et divisant le nerf en deux moitiés presque égales; les stries s'étendent au delà du bord du nerf à peu près dans la même direction de haut en bas et de dehors en dedans dans le fond de l'œil; elles sont si fines et si peu accentuées qu'on ne les voit avec toute la netteté désirable qu'en adaptant son œil aussi exactement que possible. De cette manière, on voit que les stries, isolées à leur point d'émergence, au milieu du nerf, sont faiblement incurvées en dedans et en arrière, comme si pareillement aux vaisseaux centraux, elles sortaient de la profondeur pour se recourber sur la rétine. De

là, elles ont, pour la plupart, un trajet rectiligne et parallèle, et ce n'est qu'à une distance du bord du nerf équivalente à $1\frac{1}{2}$ ou 2 diamètres de la papille qu'elles s'épanouissent faiblement en éventail. La striation est surtout accentuée dans les parties périphériques du nerf et au dessus de sa limite qu'elle recouvre presque complètement. Elle est le plus serrée dans la partie moyenne, dans la région des troncs centraux. Latéralement, en dehors et en dedans, elle est moins serrée, plus interrompue, et le tissu est plus diaphane; vers la périphérie, cette striation devient moins serrée et moins distincte et se perd enfin sans limites précises. Pour ce qui regarde sa position, elle correspond parfaitement à la surface du nerf et à son épanouissement dans la couche superficielle de la rétine. Mais les stries isolées n'affectent pas, comme cela a déjà été dit plus haut, une disposition radiée, ne se répandent pas uniformément dans tous les sens et recouvrent, plus particulièrement à un degré variable, certaines parties des vaisseaux centraux, et surtout les troncs les plus ténus.

La section du nerf n'est bien dessinée que vers son bord externe et interne, elle paraît d'une grandeur normale, mais elle a une forme ovale, et son grand axe est dirigé dans le sens de la striation rouge, de haut en bas et de dedans en dehors. Le tronc du nerf présente, dans toute son étendue, une coloration rouge-sale et montre à sa circonférence interne, et principalement à son bord externe, l'anneau du tissu cellulaire, blanc-jaunâtre.

Les vaisseaux centraux, parmi lesquels les troncs veineux principaux, dirigés en haut et en bas, sont les plus accentués, ont un parcours et une distribution tout à fait irréguliers. Leurs ramifications sont rares et les petits vaisseaux font surtout défaut. Ils ne naissent pas d'un tronc commun, mais ils sortent isolément à côté l'un de l'autre, en affectant une faible courbure à la partie supérieure et inférieure du tronc, et en suivant un parcours remarquablement rectiligne en haut et en bas, en rapport avec la striation du fond de l'œil. Ils sont donc plus étroitement serrés les uns contre les autres au milieu du siége de la striation rougeâtre, et ne s'éloignent médiocrement les uns des autres qu'à une grande distance du bord du nerf optique; c'est même là que, en haut et en bas, naissent de chacun des troncs principaux les ramifications qui entourent la *macula* dont elles restent sensiblement éloignées. En dehors et en dedans du nerf optique, on ne voit dans le fond de l'œil aucune ramification vasculaire. Par suite de cette distribution singulière des vaisseaux, le fond de l'œil, en haut et en bas, paraît jouir d'une grande vascularité relative; en dehors, au contraire (dans l'étendue et dans l'entourage de la *macula*), mais surtout en dedans, il est à peine vasculaire.

La rétine a sa transparence normale jusqu'à la partie striée en rouge, et la *macula* ne présente rien de particulier.

L'aspect du fond de l'œil offre, en général, beaucoup de ressemblance avec l'image droite d'un œil astigmatique, dont le grand axe du nerf optique est vertical, mais il en diffère essentiellement par cette circonstance que l'image demeure invariablement la même à l'examen du fond de l'œil, soit à l'image droite, soit à l'image renversée.

L'examen de l'œil droit donne un résultat identique; seulement les particularités de l'image y sont moins nettement dessinées.

Pl. VI. — Fig. 34.

GROSSISSEMENT 8.

Epanouissement du nerf optique. (*) *Fibres nerveuses à double contour de la rétine.*

K. B., âgée de 12 ans, paysanne robuste, bien nourrie et paraissant bien portante, doit n'avoir jamais été sérieusement malade. Jamais elle n'a eu mal aux yeux, et elle a toujours bien vu et d'une façon continue, à toutes les distances, soit à l'école, soit en apprenant la couture.

On la soumet, par hasard, à un examen ophthalmoscopique; les deux yeux ont une conformation normale, ils sont sains et disposés pour les rayons parallèles pendant le repos de l'accommodation; mais à l'entrée du nerf optique, on observe les altérations suivantes.

Dans l'œil *gauche*, avec lequel le n° 1 était lu de 2 1/2 à 19 pouces, le tronc nerveux (voy. fig. 34), légèrement rougeâtre à la périphérie, a une grandeur normale, et l'anneau blanc-jaunâtre du tissu cellulaire n'est normal et bien délimité que dans la partie supéro-externe et inféro-interne. Dans les autres parties de sa circonférence, le nerf optique est couvert de taches blanchâtres en forme de flammèches qui naissent de la périphérie du tronc nerveux et franchissent l'anneau du tissu cellulaire pour gagner le fond de l'œil qui, du reste, est d'un jaune-rougeâtre et manifestement grenu.

La tache inféro-interne est de forme cônique, celles qui se dirigent en haut, ainsi qu'en haut et en dedans, ont une forme plus ovale et se confondent par leur base.

Ces taches sont blanchâtres, en certains points légèrement jaune-rougeâtres, d'un satiné brillant, et présentent, pour la plupart, des stries périphériques extrêmement fines, dues à l'épanouissement du nerf optique, et en partie blanchâtres, en partie faiblement rougeâtres. Elles commencent dans les parties périphériques du nerf optique sans contours distincts, reconnaissables seulement à leur coloration plus claire; plus loin, sur le fond jaune-rouge de l'œil, leur délimitation devient plus tranchée, sans pourtant présenter jamais de contour bien précis.

La striation ne se développe, dans les parties centrales de ces taches, que d'une manière successive, confuse et inégale; en s'étendant plus loin, elle gagne en netteté, surtout lorsqu'elle atteint les bords périphériques indiqués, lesquels acquièrent ainsi un aspect très-finement dentelé.

Outre les trois taches mentionnées, on en voit encore une quatrième dans le fond de l'œil, et cela qu'à une petite distance du bord inféro-interne du nerf optique, de façon qu'entre ce dernier et la tache le fond de l'œil jaune-rougeâtre laisse un espace étroit, en forme de bandelette. Cette quatrième tache a sa base large tournée vers le bord du nerf optique, et se termine vers la partie inféro-interne sous forme de pointe mousse; elle est striée et délimitée de la même manière que les autres taches, elle réfléchit moins fortement la lumière et a une couleur jaune-rougeâtre plus prononcée.

Toutes ces taches concordant par leur surface avec la rétine, elles sont manifestement situées *au devant* de la couche interne de la choroïde, en grande partie un peu

(*) Voyez: *Beiträge zur Pathologie des Auges*, Wien 1855, Taf. 2.

plus profondément que les vaisseaux centraux; dans certains points cependant, les vaisseaux, qui sont plus ou moins profondément engagés dans la substance des taches, et qui, par suite, sont plus ou moins distincts, paraissent davantage à découvert. Abstraction faite de ces points, tous les vaisseaux centraux sont parfaitement normaux en ce qui concerne leur distribution, leur division, leur diamètre, leur couleur et leur trajet.

La rétine a sa transparence normale et la *macula* ne présente rien de particulier; elle est distante du bord du nerf optique de $1\frac{1}{2}$ diamètres de ce dernier, et son centre est placé $\frac{1}{4}$ de ce même diamètre plus bas que le centre du nerf.

En examinant la tache de Mariotte (*punctum cæcum*), au point de vue de la grandeur et de la forme, on trouve qu'elle présente dans cet œil un grossissement et un changement de forme en rapport avec les taches indiquées.

Dans l'œil droit, qui lit facilement le n° 1 de 3 à 20 pouces, on trouve, en général, la même image ophthalmoscopique; cependant les taches blanchâtres paraissent manifestement plus étroites et plus courtes; l'une d'elles s'étend en haut et en dehors, une autre en bas et en dehors, et une troisième, la plus petite, en bas et en dedans du bord du nerf optique et dans la direction des principaux troncs vasculaires; elles sont beaucoup moins prononcées et moins étendues, d'un blanc beaucoup moins éclatant, plus transparentes, quoique striées également d'une manière évidente, et enfin ne recouvrent pas autant les vaisseaux. Ici aussi, la tache de Mariotte montre des changements de forme et de grandeur en rapport avec les taches blanchâtres.

Pl. VI. — Fig. 35.

GROSSISSEMENT 8.

Epanouissement du nerf optique.

E. H., étudiant en médecine, âgé de 25 ans, a souffert, à l'âge de 4 à 5 ans, de troubles des voies urinaires. Ayant été pris de scarlatine à l'âge de 8 ans, il eut le bas-ventre, les pieds et les paupières des deux yeux atteints d'œdème pendant la période de desquamation, mais cet état disparut en quelques jours. Le malade indique avec précision que, pendant cette maladie, il voyait très-bien, car il passait alors presque tout son temps à lire. Depuis lors, il s'est toujours bien porté, et ce n'est qu'à la suite d'études assidues que lui apparurent des mouches volantes.

La forme du globe de l'œil, la conjonctive, et la sclérotique sont normales. Sur la cornée de l'œil droit se trouve, près du centre, une tache épithéliale de la grandeur d'une tête d'épingle; la cornée gauche est parfaitement transparente, les pupilles sont rondes et réagissent vivement.

L'œil droit est normalement conformé (V. ∞), la vue est améliorée par l'interposition d'un diaphragme; le n° 1 est lu, de ce côté, de 3 à 10 pouces de distance. L'œil gauche montre une structure hypermétropique (V. + 20).

A l'examen ophthalmoscopique, on trouve, des deux côtés, les milieux transparents, et le fond de l'œil, à l'exception de l'entrée du nerf optique et de son proche voisinage, normalement éclairé, coloré en jaune-rouge et grenu.

Dans l'œil *droit* (fig. 35), le nerf est irrégulièrement conformé; sa coupe est normale, mais tiraillée en long, en haut et en bas d'une façon remarquable. Les bords

externe et interne sont nettement dessinés et munis d'un anneau de tissu cellulaire blanchâtre, de largeur normale et nettement délimité par des filets pigmentaires brun-rougeâtres. Mais ses bords sont remarquablement aplatis et l'externe montre plusieures incurvations.

Le tronc du nerf lui-même présente, dans ses parties moyennes, une coloration blanc-jaunâtre, il reflète très-fortement la lumière et est légèrement excavé.

Dans ses parties périphériques, normalement situées au niveau de la surface de la rétine, il a une coloration rougeâtre, coloration qui en dedans et en dehors est uniformément rouge, tandis qu'en haut et en bas on peut voir dans les couches superficielles une fine striation.

Les bords supérieur et inférieur du nerf ne sont pas visibles, car il en naît des taches blanc-jaunâtres très-éclairées, qui s'étendent beaucoup en haut et en bas vers le fond de l'œil.

Ces taches, allongées en forme de flammèches, manquent de limites précises et sont placées dans les couches superficielles de la rétine et surtout le long des vaisseaux centraux qui se dirigent en haut et en bas. Elles paraissent varier de diamètre, ainsi que d'épaisseur, et présenter de faibles différences de niveau; là où elles sont situées le plus superficiellement et montrent le plus d'épaisseur, elles ont une coloration vigoureuse d'un blanc-jaunâtre éclatant, et même çà et là un reflet satiné. Par contre, dans d'autres points, surtout vers leurs bords, cette coloration est plus délicate, même faiblement transparente et teintée partie en blanc-jaunâtre, partie en jaune-rougeâtre. Partout ces taches présentent une striation plus ou moins distincte, extrêmement fine, qui est en partie d'un rouge-clair, en partie blanc-jaunâtre. Cette figure striée répond, par sa position et sa direction radiée, à l'épanouissement du nerf optique, ce qui donne même au bord de ses taches un aspect légèrement dentelé.

Les vaisseaux centraux sont, en général, normaux en ce qui concerne leur distribution, leur coloration, leur diamètre et leurs contours. Ce n'est que dans l'étendue des taches claires qu'ils sont, avec leur parcours sinueux normal, imbriqués plus ou moins profondément dans ces taches, suivant qu'ils rampent plus ou moins profondément.

Certains vaisseaux sont ainsi plus ou moins complètement recouverts par les taches blanchâtres et striées; en quelques endroits celles-ci ne font qu'atténuer leur couleur, tandis qu'en d'autres, elles les masquent complètement dans une étendue plus ou moins considérable de leur trajet.

La rétine possède, en dehors de ces taches claires, sa transparence normale, la tache jaune n'est pas très-accentuée, et son centre est placé en dehors du nerf et un peu plus bas que sa partie centrale, à une distance équivalente à 1 ½ diamètres de la papille.

La projection de la tache de Mariotte, projetée de ce côté sur un plan distant de 12 pouces, donne une figure large de 30 mm., haute de 84 mm., et une conformation tout à fait semblable à la section nerveuse et aux taches claires qui en émanent, représentées fig. 35 (*).

Sur l'œil *gauche*, il existe un épanouissement du nerf tout à fait semblable, mais d'une étendue moindre.

(*) Voyez le mémoire de M. Otto Becker, Wien. med. Wochenschrift, n° 28 et 29, 1861

Pl. VI. — Fig. 36.

GROSSISSEMENT 6.

Epanouissement du nerf optique.

S. H., manouvrier, âgé de 38 ans, n'a jamais été sérieusement malade, il a toujours vu nettement, aussi bien de près que de loin.

A l'occasion de l'extraction d'un corps étranger du repli conjonctival de l'œil droit, il fut examiné avec l'ophthalmoscope, et c'est alors que le fond de l'œil présenta les anomalies suivantes.

Les deux yeux paraissent, dans leurs parties extérieures, normalement conformés, et les milieux ont leur transparence ordinaire. A l'état de repos, l'œil droit est adapté pour les rayons parallèles (V. ∞), et lit le n° 1 de 7 à 16 pouces de distance; le gauche est légèrement myope (V. — 60) et lit le n° 6 à 14 pouces.

Dans les deux yeux, la plus grande partie du fond de l'œil, de couleur normale, est manifestement granulée; les vaisseaux centraux sont, en général, normaux en ce qui concerne leur étendue, leur mode de ramification, leur couleur, leurs contours, leur diamètre et leur trajet; pourtant dans une étendue considérable, ils sont placés sur des surfaces blanchâtres, reflètent fortement la lumière, et y sont même en partie imbriqués.

Ces parties blanchâtres naissent (dans les deux yeux) des portions périphériques de la section nerveuse, colorée elle-même fortement en rouge, et elles s'étendent, en suivant les troncs des vaisseaux rétiniens, principalement en haut et en bas, surtout en bas, en affectant partout la forme de flammes. Elles paraissent situées immédiatement au devant de la choroïde dans les couches profondes et superficielles de la rétine et se répandent parallèlement au niveau de celle-ci, en présentant une surface faiblement ondulée. Leur couleur est en grande partie d'un blanc intense; çà et là seulement des endroits mal délimités ont une couleur jaune ou même faiblement jaune-rougeâtre. Dans toute leur étendue on distingue plus ou moins nettement, et cela principalement vers les bords, une striation très-fine qui concorde avec l'épanouissement radié du nerf. La surface paraît lisse, réfléchit beaucoup de lumière et montre çà et là un éclat satiné. Les bords sont partout irréguliers, se terminent en flammèches ou par des lignes ondulées et présentent conformément aux stries de fines dentelures.

C'est dans leur partie centrale que ces taches blanches sont le plus fortes et le plus opaques; vers la périphérie elles sont plus minces, plus diaphanes, et permettent même de reconnaître par transparence l'aspect grenu et la teinte rouge-jaunâtre du fond de l'œil. Dans les endroits où les stries isolées sont plus écartées, elles tranchent plus nettement sur le fond jaune-rougeâtre de l'œil.

Dans l'œil *gauche* (fig. 36), il n'y avait qu'une tache blanchâtre, mais elle était d'une étendue considérable, et recouvrait complètement la circonférence du nerf optique, à l'exception d'un petit espace situé en dehors et un peu en haut, dans lequel on pouvait apercevoir l'anneau du tissu cellulaire. Elle s'étendait dans les parties périphériques du nerf optique dont la couleur était fortement rougeâtre, mais qui paraissait du reste normal, et elle avait un bord irrégulièrement ondulé, mal limité, finement dentelé, se portant dans toutes les directions, excepté vers la *macula*. C'est en dedans qu'elle était le moins étendue; elle l'était davantage en haut et en dehors, suivait la direction arciforme du tronc principal artériel et veineux, qui se dirige précisément là en haut et en dehors; mais c'est en haut et en

bas qu'elle l'était le plus, et accompagnant de même les principaux troncs vasculaires, elle entourait circulairement la *macula* à une petite distance, du côté interne et du côté externe.

Les vaisseaux rétiniens paraissaient comme couchés dans cette tache blanchâtre. Les plus petits d'entre eux, suivant, du reste, un trajet normal, disparaissaient presque complètement dans la tache claire; ils s'y enfonçaient et ne reparaissaient que vers son bord; les plus forts, ou bien disparaissaient aussi complètement dans une faible étendue, pour reparaître progressivement, fournir encore un petit trajet avec leur couleur et leurs contours normaux, et disparaître de nouveau: — ou bien ils ne s'enfonçaient que par places et de manière à devenir simplement beaucoup moins distincts, sans se soustraire complètement à l'observation.

La rétine, à l'exception de la tache brillante, avait sa transparence normale, et la *macula*, dans l'étendue et au voisinage de laquelle le fond de l'œil paraissait d'un rouge-jaune un peu plus foncé, s'éloignait, par son centre, de plus d'une fois $^2/_3$ le diamètre de la papille, du bord externe du nerf optique et se trouvait un peu plus bas que le centre de la papille, de $^1/_4$ de diamètre du disque nerveux.

Dans l'œil *droit*, il y avait aussi deux taches blanches, une supérieure et une inférieure (comme fig. 35). Chacune d'elles, provenant des parties périphériques correspondantes du nerf optique, couvrait les contours de la papille dans les points correspondants et suivait alors les principaux troncs vasculaires. La tache inférieure s'étendait plus loin dans le fond de l'œil que la supérieure, pas si loin pourtant que dans l'œil gauche. Les vaisseaux rétiniens se comportaient exactement comme ceux du côté gauche.

En faisant l'examen des champs visuels, on trouva dans les deux une lacune circonscrite de la vue dans les parties périphériques; cette lacune était en haut et en bas en continuité avec la tache de Mariotte, et correspondait, par sa position et son étendue, aux taches blanches observées dans l'œil avec l'ophthalmoscope.

Pl. VII. — Fig. 37.

GROSSISSEMENT 8.

Accumulation de pigment à la circonférence du nerf optique.(*)

B. S., soldat, âgé de 21 ans, vigoureux, paraissant bien portant, au teint basané et aux cheveux brun-foncés, n'a jamais été sérieusement malade. Depuis sa jeunesse il a toujours bien vu de près et de loin, et n'a jamais souffert des yeux.

Les enveloppes externes de l'œil ne présentent rien d'anomal, les iris sont bruns, les pupilles d'une grandeur et d'une mobilité normales.

Avec l'œil droit, normalement construit (V. ∞), il lit le n° 1 de 4 à 23 pouces; avec le gauche, de structure hypermétropique faible (V. $+$ 65), le n° 1 de 5 à 17 pouces de distance.

Examinés avec l'ophthalmoscope, les milieux des deux yeux se montrent parfaitement transparents, et le fond de l'œil normal dans tous ses details, à l'exception d'une accumulation de pigment près de la circonférence du nerf.

(*) Voyez un cas tout à fait analogue, mais compliqué d'amaurose in: *Ueber Staar und Staaroperationen*, Wien 1854, pl. V., fig. 29.

Sur l'œil *gauche* (fig. 37), l'accumulation la plus forte de pigment se trouve à la circonférence externe du nerf; elle recouvre en partie, par sa partie moyenne, l'anneau du tissu cellulaire et affleure ainsi, en ce point, la limite du tronc du nerf.

Elle a une forme allongée presque rectiligne, s'éfile des deux côtés, est dirigée à peu près verticalement et s'étend, par conséquent, par ses deux extrémités dans le plan du fond jaune-rougeâtre de l'œil. Cet amas se compose d'un pigment grenu très-foncé, presque noir, groupé en séries.

Dans une direction diamétralement opposée se trouve, à la circonférence interne du nerf, une accumulation semblable de pigment, mais beaucoup moins étendue. Celle-ci, située dans le fond jaune-rougeâtre du fond de l'œil même, est adossée au contour externe de l'anneau du tissu cellulaire, qu'il ne dépasse que par un petit prolongement. Par conséquent, contrairement à l'autre amas de pigment, celui-ci reste distant de la limite du tronc du nerf de la largeur de l'anneau du tissu cellulaire. Ces deux amas sont situés derrière la rétine, sur les couches superficielles de la choroïde, et s'engagent même dans leur tissu. Les vaisseaux centraux qui les dépassent, en restent quelque peu distants.

Sur l'œil *droit* se voient de sembables amas de pigment, et cela aux mêmes points que du côté gauche: l'externe est de même rectiligne, mais, sa largeur étant la même, il a une longueur beaucoup moindre: l'amas interne, presque aussi important, est falciforme, recouvre dans toute son étendue l'anneau du tissu cellulaire, et s'étend, par conséquent, jusqu'à la limite du tronc nerveux.

Pl. VII. — Fig. 38.

GROSSISSEMENT 7.

Accumulation de pigment sur la papille même du nerf optique. (*)

D. Z., domestique, agée de 19 ans, a toujours été bien portante, sauf une fracture de bras dont elle fut atteinte dans sa 11me année et qui s'est rapidement guérie. Elle a été réglée à 17 ans. Sa stature est vigoureuse et elle est bien nourrie. Les cheveux sont chatain-clairs.

Elle ne s'est jamais plaint de ses yeux, a toujours bien vu et au même degré.

Avec l'œil droit, à structure légèrement myope (V. — 80) elle lit le nº 1 de $3\frac{1}{2}$ à 15 pouces. Avec le gauche, d'une structure normale (V. ∞), le nº 1 de 4 à 18 pouces de distance.

Les enveloppes externes de l'œil ne présentent rien d'anormal. L'iris a une coloration gris-bleuâtre, les pupilles ont leur grandeur et leur mobilité normales.

Le miroir montre les milieux des yeux parfaitement transparents et le fond de l'œil normalement conformé dans tous ses détails, sauf en ce qui concerne l'accumulation de pigment sur la papille.

Dans l'œil *gauche* (fig. 38), les agrégats de pigment ont la forme de segments d'anneaux; moulés sur le contour du nerf, ils se composent d'un pigment à gros grains, réunis en groupes très-foncés, en partie même noirâtres. Ces amas ont, dans leur étendue la plus considérable, une largeur assez uniforme, mais en haut et en bas ils se terminent en pointe.

(*) Voy. ibidem. Pl. VI., fig. 31.

Le plus grand se trouve vers la circonférence externe du nerf dont il embrasse presque la moitié. L'amas qui est situé en face, vers le segment interne du nerf, est beaucoup plus court, mais d'une largeur à peu près égale. Ces deux amas se trouvent *en deça* du nerf dans l'étendue même du tronc, et atteignent, par leur périphérie externe, le contour interne de l'anneau du tissu cellulaire, de telle manière que ce contour peut être, en majeure partie, poursuivi. L'anneau du tissu cellulaire lui-même est, de toutes parts, nettement visible et embrasse, par conséquent, complètement le tronc du nerf, ainsi que les amas de pigment.

Ces amas se trouvent situés presque dans un même plan, dans les couches profondes du nerf, et à une hauteur égale sur la surface interne de la choroïde. Ils sont situés plus profondément que les vaisseaux centraux, qui les dépassent.

Sur l'œil *droit*, on rencontre les mêmes agrégats de pigment, aux mêmes endroits du nerf, seulement elles sont beaucoup moins considérables et beaucoup moins compactes. Ils n'affectent pas la même forme déterminée et régulière que du côté gauche et se composent, en partie, de points isolés, en partie de groupes de pigment de grandeur variable, qui se trouvent irrégulièrement imbriqués vers les parties marginales du tronc nerveux.

Pl. VII. — Fig. 39.

GROSSISSEMENT 8.

Accumulation de pigment vers la circonférence du nerf optique.

R. T., soldat, âgé de 20 ans, homme d'un aspect vigoureux et florissant, au teint fortement basané et aux cheveux noirs, a eu, dans sa 18me année, un ulcère syphilitique qui s'est pourtant guéri sans provoquer de symptômes secondaires. Dès sa jeunesse, sa vue a toujours été excellente, de près comme de loin.

Les yeux paraissent normaux dans leurs enveloppes extérieures, les iris sont, des deux côtés, d'un brun foncé, les pupilles, de grandeur normale, réagissent très-énergiquement et amplement sous l'influence de la lumière.

R. T., lit avec son œil droit de structure normale (V. ∞) le n° 1 de 4 à 25 pouces; avec le gauche (de même V. ∞) le n° 1 de 4 1/8 à 22 pouces de distance.

L'examen ophthalmoscopique montre, dans les deux yeux, des milieux transparents: le fond de l'œil qui est le siége d'une accumulation considérable de pigment vers la circonférence du nerf, est relativement peu éclairé et d'une couleur foncée jaune-rougeâtre. Toutes les autres parties du fond de l'œil paraissent saines et normalement conformées.

Dans l'œil *droit* (fig. 39), les masses pigmentaires en gros grains, d'une couleur foncée rouge-brunâtre, passant çà et là au noir, embrassent presque complètement la circonférence du nerf. Elles sont réunies en groupes et en stries de grandeur variable. Les masses les plus considérables et les plus compactes se montrent vers la circonférence interne, et ensuite du côté inféro-externe de cette même circonférence du nerf.

Ceux qui sont situés en dedans, ont une largeur considérable et se composent d'amas isolés dont l'axe longitudinal affecte, en général, une disposition radiée vers le centre du nerf. Elles affleurent la limite du tronc nerveux, recouvrent ici complète-

ment l'anneau du tissu cellulaire ainsi que ses deux contours, et s'étalent assez loin vers le fond jaune-rougeâtre.

Les masses situées vers la circonférence externe du nerf paraissent constituées par plusieurs segments de sphères, de rayons de courbure différents, puis recouvrent et contournent, en deux ou trois séries, les contours de la papille.

Les petits amas pigmentaires (situés dans une direction horizontale en bas et en dehors) reposent ici sur le contour interne de l'anneau du tissu cellulaire même et font ainsi distinctement ressortir la limite du tronc du nerf. Des masses pigmentaires striées plus épaisses s'adossent au contour externe de l'anneau du tissu cellulaire et contribuent à le faire ressortir de la manière la plus nette. Vers la partie inférieure de la périphérie, elles se joignent aux masses pigmentaires qui sont situées plus en dedans. — Quelques stries pigmentaires arciformes contournent le bord du nerf tout en en restant quelque peu écartées, et se comportent ici d'une façon analogue aux accumulations pigmentaires situées dans le conus (staphylôme postérieur).

Les parties du fond jaune-rougeâtre de l'œil situées entre les accumulations de pigment, montrent une couleur et un état grenu normaux.

Toutes ces masses pigmentaires sont situées derrière la rétine sur les couches superficielles de la choroïde, dans lesquelles elles pénètrent en partie; les vaisseaux rétiniens qui les dépassent leur sont tous superposées.

Dans l'œil gauche, on rencontre de même des accumulations considérables de pigment, et cela surtout des côtés externe et interne du nerf. Les amas isolés ont une conformation semblable, sont groupés comme dans l'œil gauche; seulement ils n'ont pas atteint un développement aussi considérable.

Pl. VII. — Fig. 40.

GROSSISSEMENT 8.

Coloration bleuâtre congénitale du nerf optique.

B. Z., graveur sur bois, âgé de 47 ans, a, dans sa jeunesse, beaucoup souffert de tumeurs ganglionnaires; à 7 ans, il eut une inflammation d'intestins; à 15 ans, une pneumonie et à 17 ans une dyssenterie. De 24 à 28 ans, il demeura dans une contrée fiévreuse de la Hongrie, et eut de nombreux accès de fièvre intermittente.

Les yeux ne furent jamais malades; la vue fut toujours bonne, de près comme de loin, et résista aux plus fatiguantes occupations; depuis plusieurs années cependant, les symptômes de la presbytie deviennent toujours plus manifestes, et il est forcé de se soumettre à un examen.

Les deux yeux paraissent normaux extérieurement. Les iris sont d'un brun clair, les pupilles moyennement dilatées et très-sensibles aux changements de lumière.

Avec l'œil droit, d'une structure myopique faible (V. — 60) le n° 1 est lu de 7 à 14 pouces; avec l'œil gauche, de structure normale (V. ∞), le n° 1 est lu de 8 à 16 pouces.

L'examen ophthalmoscopique montre, de chaque côté, des milieux parfaitement transparents, et un fond de l'œil partout normal, à l'exception du nerf optique qui présente une remarquable coloration bleuâtre.

Dans l'œil *gauche* (fig. 40), la section nerveuse a une forme un peu ovale, dans le sens de son grand axe vertical, et elle se détache avec netteté du reste du fond de l'œil. Le tronc nerveux est bleuâtre dans toute son étendue. — Les taches isolées commencent au centre avec un plus petit diamètre et une couleur plus foncée, elles s'agrandissent peu à peu vers la périphérie et sont là manifestement plus claires; elles paraissent formées de stries très-fines, surtout à leur point de départ, dans le milieu du nerf optique: ces stries sont bien dessinées, très-condensées, et, dans leur trajet ultérieur, elles répondent à l'épanouissement du nerf optique. A cette direction radiée il n'y a qu'une exception, c'est une petite tache qui est placée immédiatement en dehors du point d'émergence des vaisseaux centraux, et qui paraît striée verticalement. La striation bleue cesse autour du bord interne de l'anneau du tissu cellulaire, sans pourtant former là une limite distincte, et laisse ainsi l'anneau du tissu cellulaire avec sa couleur blanc-jaunâtre ressortir d'une manière très-frappante.

Les taches bleues radiées (fasciculées) sont en partie séparées les unes des autres par une substance intermédiaire qui possède sa plus grande largeur dans le milieu du nerf, mais qui, vers la périphérie, devient plus étroite dans les rameaux isolés et, en général, n'atteint pas tout à fait l'anneau du tissu cellulaire; d'autre part, ces taches bleues sont séparées par des stries rubanées étroites uniformément blanchâtres des colonnes sanguines des vaisseaux centraux qui, conservant la même largeur, franchissent l'anneau du tissu cellulaire, et, d'après leur position et leur longueur, correspondent parfaitement aux parois vasculaires transparentes.

Le centre de la *macula* placé en dehors du bord externe de la papille, à plus de 1 fois $^3/_4$ le diamètre du nerf optique et à $^1/_5$ de diamètre plus bas que le centre du nerf, se distingue par un point blanchâtre de la grandeur du diamètre d'une petite artère rétinienne, circulairement entourée d'une couleur jaune-rougeâtre un peu plus foncée que celle du reste du fond de l'œil.

Dans l'œil *droit*, les mêmes taches radiées (fasciculées) sur le tronc du nerf optique; seulement l'intensité de la couleur bleue paraît un peu plus faible.

Pl. VIII. — Fig. 41 et 42.

GROSSISSEMENT 8.

Excavation congénitale du nerf optique(*).

F. P., journalier, âgé de 34 ans, vigoureusement constitué, et d'apparence saine, abstraction faite de quelques légères affections catarrhales, et d'une fracture de la clavicule droite, a toujours été bien portant; jusqu'à présent, il a toujours eu de bons yeux, aussi bien pour voir de près, que pour voir de loin.

Avec l'œil droit (V. + 60), il lit le n° 1 de 6 à 16 pouces, avec le gauche (V. ∞) le n° 1 de 5 $^1/_2$ à 17 pouces.

A l'examen ophthalmoscopique, les milieux se montrent clairs dans les deux yeux, et le fond de l'œil est partout normal, excepté à l'entrée du nerf optique.

Dans l'œil *gauche* (fig. 41), le tronc nerveux paraît manifestement plus rouge que

(*) Voyez mes publications: *Ergebnisse der Untersuchung mit dem Augenspiegel* (Sitzungsbericht der k. k. Akademie der Wissenschaften, Feb. 1855); *Ueber Glaucom und seine Heilung durch Iridictomie* (Zeitschr. der k. k. Gesellsch. der Aerzte in Wien, Nr. 30 et 31, 1858; *Ueber die Einstellung des dioptrischen Apparates*, etc., Wien 1861, pl. I, fig. 2—9.

d'habitude dans ses parties périphériques, surtout vers son bord — c'est pour cela que l'anneau du tissu cellulaire, dans toute la circonférence du nerf optique, ressort distinctement par sa couleur blanc-jaunâtre et par sa limite interne. Le bord externe de l'anneau du tissu cellulaire est, en outre, nettement marqué dans toute sa circonférence par une accumulation plus ou moins considérable de pigment brun-rougeâtre foncé. A un examen superficiel, on pourrait croire que l'anneau du tissu cellulaire s'élargit en dehors, ou qu'il s'agit d'un conus (comme dans le staphylôme postérieur); à un examen plus minutieux, on reconnaît pourtant encore qu'ici le contour externe de l'anneau du tissu cellulaire est normal et que, dans ce point, sa largeur est la même, — seulement là, le bord pigmenté est moins prononcé, plus clair, un peu plus éloigné en dehors du bord du nerf optique, ce qui fait que la partie étroite du fond de l'œil qu'on aperçoit entre le bord externe du tissu cellulaire et le bord pigmenté, paraît d'un jaune-rougeâtre plus clair que le reste du fond de l'œil.

La rougeur intense du nerf mentionnée plus haut, diminue progressivement vers sa partie moyenne et disparaît enfin complètement. Le point où les vaisseaux centraux font émergence paraît clair, blanchâtre, presque brillant, parce que le nerf optique, à mesure que la rougeur diminue, réfléchit de plus en plus la lumière. Cette partie centrale blanchâtre présente à sa périphérie un grand nombre de petites taches grisâtres ovales, allongées ou irrégulières, qui donnent, en ce point, au nerf optique un aspect crébriforme, et qui correspondent aux orifices de la lame criblée, (section à travers les faisceaux nerveux.)

La surface du nerf optique, dans l'étendue de ses parties périphériques fortement rougeâtres et dans l'étendue de l'anneau du tissu cellulaire, est parfaitement en rapport avec la surface de la rétine; pourtant, dans sa partie moyenne, elle s'enfonce toujours davantage en proportion de son changement de couleur, de telle sorte que dans la partie blanchâtre, au point d'émergence des vaisseaux centraux, elle est reculée en arrière le plus loin possible. L'enfoncement a lieu progressivement et uniformément, et l'excavation du nerf optique paraît ainsi disposée en *entonnoir* et sans qu'une limite précise à bord arrondi se continue avec la surface normale du nerf optique.

Le trajet des vaisseaux centraux correspond parfaitement à cette dépression infundibuliforme. Ils sortent de la partie la plus claire et la plus profonde de l'excavation à travers la lame criblée et successivement ils s'infléchissent, se séparent et se distribuent pour arriver sur le plan rétinien, après quoi ils cheminent invariablement dans le même plan sur les parties périphériques du nerf optique, comme cela a lieu ensuite dans le plan de la rétine. Dans le fond de l'excavation, ils sont d'un rouge-pâle, aplatis, uniformément colorés et mal délimités; mais tandis qu'ils sortent de l'intérieur de l'excavation, ils deviennent successivement plus foncés, mieux délimités, présentent un milieu plus clair et des contours plus sombres; arrivés enfin dans les couches superficielles de la périphérie du nerf optique, ils ont la même coloration et les mêmes contours que dans leur trajet ultérieur.

Dans l'œil *droit* (fig. 42), l'entrée du nerf optique est également entourée d'un bord pigmentaire plus ou moins large; c'est en bas et en dehors qu'il est le plus prononcé, et c'est également en cet endroit qu'il s'écarte un peu du contour externe du tissu cellulaire, de sorte qu'entre les deux le fond de l'œil laisse apercevoir un segment falciforme, normalement rouge et granulé. Dans cet œil, le tronc nerveux présente aussi, dans toutes ses parties périphériques, une couleur rouge accentuée, mais assez uniforme, en vertu de laquelle l'anneau jaune-blanchâtre du tissu cellulaire ressort avec une netteté remarquable. Vers le milieu, la coloration rouge cesse subitement d'une manière tranchée, et la partie centrale arrondie du nerf optique paraît d'un blanc-jaunâtre uniforme: de plus, elle réfléchit fortement la lumière.

La surface du nerf optique est, dans ses parties périphériques qui sont rougeâtres, et à l'endroit de l'anneau du tissu cellulaire, normalement au niveau du plan rétinien; au contraire, dans l'étendue de la place blanche centrale, elle est manifestement située plus profondément et de telle manière que l'excavation du nerf optique qui se forme ici, gagne la surface normale par des parois *abruptes* et se termine par un bord taillé à pic.

Eu égard à leur trajet et leur aspect, les vaisseaux centraux sont, comme dans la rétine et les parties rougeâtres périphériques du nerf optique, parfaitement normaux. Situés dans le même plan, ils montrent, ici comme là, invariablement la même coloration et les mêmes contours; pourtant, au commencement de la partie claire centrale, c'est-à-dire sur le bord de l'excavation à pic, ils se recourbent rapidement vers le fond de la lame criblée. Aussi deviennent-ils en même temps, dans leur point de courbure, manifestement plus foncés, tandis qu'ils perdent leur reflet médian, et alors ils paraissent, ou bien se terminer tout d'un coup par une extrémité mousse renflée, ou bien, par des parties intermédiaires courtes dirigées obliquement, se mettre en communication avec les extrémités vasculaires beaucoup plus claires et uniformément colorées (non délimitées), qu'on voit dans le fond de l'excavation.

Si, pendant qu'on examine l'excavation, on fait exécuter à l'œil examiné de légers mouvements latéraux, ou si, très-près du bord de l'iris d'un côté on se porte rapidement tout près de l'autre bord, en essayant de voir dans l'œil jusqu'au fond de l'excavation; il en résulte un déplacement parallactique manifeste, un mouvement latéral antéro-postérieur considérable relativement au bord de l'excavation, pour les extrémités vasculaires qu'on aperçoit au fond de la portion excavée du nerf. De cette manière, les parties intermédiaires qui établissent la communication entre les vaisseaux qui sont à la surface normale du nerf optique, et ceux de l'excavation, deviennent en partie plus apparents, en partie disparaissent tout à fait, si bien qu'alors, entre les vaisseaux de la surface du nerf et ceux de l'excavation, il ne paraît exister aucune communication.

Pourtant si, pendant qu'on examine l'excavation, on dispose peu à peu son œil pour des distances toujours croissantes, et en fin de compte pour le fond de l'excavation, on peut alors, dans l'examen latéral correspondant, poursuivre les différents vaisseaux dans leur trajet ultérieur depuis leur coude jusque dans le fond (de l'excavation), où ils se réunissent avec le tronc central et comme tels traversent la lame criblée vers sa partie externe.

Dans cet examen jusque vers le fond de l'excavation, les vaisseaux conservent aussi partout leur coloration et leurs contours normaux, comme ils les ont dans le plan rétinien; de la même manière disparaît en même temps la couleur blanchâtre homogène de l'excavation, et la tache allongée grisâtre du fond de l'excavation qui correspond aux trous de la *lame criblée* devient de plus en plus distincte.

Pl. VIII. — Fig. 43.

GROSSISSEMENT 8.

Excavation congénitale du nerf optique.

A. W., journalière, a toujours été bien portante dans son enfance. Réglée à 13 ans, elle eut, à 18 ans, un enfant bien portant. Dans sa 25me année apparurent les symptômes de la phthysie pulmonaire, qui l'emporta à 27 ans. Jusqu'à sa mort, elle a toujours bien vu et d'une façon continue.

L'examen et le dessin des yeux avaient été faits 7 mois avant la mort. A cette époque, les parties extérieures des yeux paraissaient normales et saines; les pupilles étaient de grandeur normale et très-mobiles, les deux yeux étaient cependant un peu myopes. Avec l'œil droit (V. — 45), le n° 1 était lu de 4 à 13 pouces, avec l'œil gauche (V. — 40) de 3 1/2 à 12 pouces.

L'examen ophthalmoscopique trouve, dans les deux yeux, les milieux parfaitement transparents, et, à l'exception du nerf optique et de la *macula*, le fond de l'œil est sain et d'une structure normale dans toute son étendue.

Dans l'œil *gauche* (fig. 43), le nerf optique paraît entouré, dans la plus grande partie de sa circonférence et surtout en dehors, par des amas pigmentaires d'un brun-foncé; l'anneau du tissu cellulaire est, tout autour, nettement visible, et les parties périphériques du tronc nerveux sont très-rouges dans l'étendue de la moitié d'un rayon. Cette rougeur augmente d'intensité en allant vers le centre, et se termine, par un bord net, vers la partie moyenne du nerf optique, d'une couleur blanchâtre éclatante et offrant des taches mal délimitées d'un léger gris-bleuâtre.

La surface de la partie périphérique rouge du nerf optique concordait parfaitement avec celle de la rétine; au contraire, la partie moyenne claire qui comprenait la moitié du tronc nerveux, était très-manifestement excavée, et reculait, par sa partie la plus profonde, le fond de l'excavation jusque derrière le plan externe de la choroïde, comme cela se démontrait par la disposition dioptrique différente de l'œil examinateur pour observer les vaisseaux superficiels et ceux du fond de l'excavation, de même que par le déplacement parallactique des vaisseaux qui se produisait ici pendant les mouvements latéraux.

Les vaisseaux centraux passent de la rétine en restant dans le même plan sur l'anneau du tissu cellulaire, et gagnent les parties périphériques du nerf sans subir le moindre changement d'aspect; sur le bord de l'excavation, au contraire, ils prennent, dans toute leur étendue, une couleur remarquablement sombre, et paraissent, après avoir brusquement fait un coude en arrière au côté interne du bord de l'excavation, se terminer tout d'un coup, comme s'ils étaient coupés. Quelques-uns d'entre eux seulement, d'une faible couleur rougeâtre uniforme et mal délimités, paraissent se continuer plus loin sous une autre direction dans le fond de l'excavation. Si pourtant, par un changement correspondant dans l'adaptation dioptrique de son œil, on poursuivait isolément les vaisseaux à partir du bord de l'excavation où ils paraissent cesser, on se convaincrait que, en contournant par une inflexion rapide le bord tranchant de l'excavation, ils s'engagent plus ou moins profondément derrière ce bord, c'est-à-dire sous la surface rouge du nerf optique, et qu'ils gagnent le fond de l'excavation en décrivant une faible concavité (tournée vers l'axe optique); là ils se réunissent en partie, traversent la lame criblée et pénètrent dans le fond du nerf optique. Mais on pouvait aussi remarquer que dans tout ce trajet, ils possèdent le diamètre normal correspondant, la même couleur, les mêmes contours sombres, et le même milieu clair que dans la rétine, que, par conséquent, la faible coloration; l'absence de contours foncés des vaisseaux dans l'étendue de l'excavation doivent, avant tout, être mis sur le compte d'une adaptation inexacte de l'œil examinateur.

A l'instar des vaisseaux, lorsque l'œil est bien adapté pour le fond de l'excavation, on voit ressortir avec la plus grande netteté les taches bleu-grisâtres qui s'y trouvent, ainsi qu'en général la texture de la lame criblée.

On arrive encore d'une autre manière à la même conclusion dans cet examen, et cela en constatant les forts mouvements parallactiques des vaisseaux qu'on voit à la surface du nerf et dans le fond de l'excavation; par ce fait que les parties intermédiaires qui relient les vaisseaux deviennent en partie invisibles; enfin (comme

on l'a mentionné plus haut), en tenant compte de leur concavité. L'excavation avait non-seulement des bords tranchants à son entrée, mais encore ses parois s'enfonçaient derrière les bords et étaient incurvées; par conséquent, l'excavation était plus large à sa partie moyenne, où elle avait un diamètre plus grand qu'à l'entrée et dans le fond, ce qui lui donnait en réalité une forme vésiculeuse.

La *macula* se dessinait, dans cet œil, d'une manière frappante, en ce que son centre paraissait comme un point blanc-jaunâtre très-brillant, extrêmement petit, qui, tout autour, était entouré d'un cercle pigmentaire brun-foncé de la largeur de $^1/_8$ de diamètre du nerf optique.

Dans l'œil *droit*, on voyait une excavation centrale semblable, moins abrupte cependant et moins profonde.

Pl. VIII. — Fig. 44.

GROSSISSEMENT 8.

Excavation congénitale du nerf optique.

T. B., servante, âgée de 43 ans, avait souffert dans sa jeunesse d'exanthèmes aigus, et plus tard de catarrhes fréquents des voies aériennes et du canal intestinal. Réglée à 17 ans, elle fut chlorotique de 18 à 21 ans, eut un enfant à 28 ans, et il y a 6 semaines qu'elle était atteinte de pneumonie. A l'heure qu'il est, elle est parfaitement rétablie, et c'est une personne grande et forte, d'une stature régulière. — Elle a toujours bien vu et d'une manière continue pour les travaux manuels de près, comme de loin.

Elle lit avec l'œil droit (V. ∞) le n° 1 de 5 à 17 pouces; avec le gauche (V. + 80) le n° 1 de 6 à 15 pouces.

Extérieurement, les yeux sont normalement conformés sans aucune apparence maladive; de même, l'ophthalmoscope montre dans les deux yeux des milieux normalement transparents et un fond d'œil parfaitement normal dans toute son étendue, excepté à l'entrée du nerf optique.

Dans l'œil *droit* (fig. 44), la circonférence du nerf optique est libre d'agrégats pigmentaires; il a lui-même une forme arrondie et un diamètre normal; l'anneau blanc-jaunâtre du tissu cellulaire est, dans toute son étendue, mais particulièrement en dedans et en dehors, dessiné avec netteté. La partie périphérique du tronc nerveux est rougeâtre, et entoure comme un anneau étroit la partie moyenne excavée, brillante et réfléchissant fortement la lumière. La couleur rougeâtre de cette partie circulaire augmente rapidement en intensité vers le centre et se termine par une ligne nette plus foncée dans certains points. La surface est normalement située dans le plan de la rétine. La partie circulaire moyenne du tronc nerveux, comprenant les $^3/_4$ du diamètre du nerf, est d'un jaune-blanc éclatant, très-éclairée, et parsemée de taches blanc-grisâtres de forme et de grandeur différentes et qui correspondent aux trous de la *lame criblée*. Leur surface est évidemment placée plus en arrière que le plan postérieur de la choroïde, et forme, par conséquent, le fond d'une excavation profonde et très-étendue, dont les parois, en partie abruptes, en partie legèrement incurvées, se rendent à la surface normalement située de la partie périphérique annulaire du nerf optique, et se réunissent avec elle pour former un bord tranchant, celui de l'entrée de l'excavation.

Les vaisseaux provenant de la rétine et franchissant l'anneau du tissu cellulaire, passent sur la partie annulaire du tronc nerveux, en restant dans le même plan et conservant les mêmes contours et la même couleur que dans la rétine, arrivent au bord de l'excavation, prennent là une couleur plus foncée, perdent leurs milieux clairs et décrivent un coude pour descendre dans le fond de l'excavation. Alors, après un court trajet, quelques vaisseaux paraissent tout d'un coup interrompus; d'autres, au contraire, changeant subitement leur direction première, et comme infléchis ou poussés de côté, perdant leur couleur et leur netteté, se continuent jusqu'au fond de l'excavation, et là, changeant encore une fois de direction, se réunissent avec les principaux troncs vasculaires rubanés (sans contours) larges et rouge-pâles qui s'y trouvent. Ces derniers pénètrent normalement, après un court trajet, à travers la *lame criblée* dans la profondeur du nerf optique et se soustraient ainsi au regard.

Un des troncs veineux suit un trajet différent de celui décrit jusqu'à présent, c'est celui qui, plus grand que les autres, décrit autour de la *macula* un coude dirigé en haut. Ce même vaisseau s'infléchit déjà en passant de la rétine sur le nerf optique, une fois encore au devant de l'anneau du tissu cellulaire, où il forme un arc tourné en arrière; pénètre dans le fond du nerf optique au milieu de la partie rouge, et, se soustrayant rapidement à une observation plus prolongée, il s'arrête tout d'un coup comme coupé. Il ne franchit donc pas le bord de l'excavation, mais pénètre bien plus tôt dans le tronc du nerf optique.

Poursuit-on exactement les vaisseaux dans leur trajet en accommodant son œil d'une manière qui varie pour chaque distance, au besoin en regardant latéralement dans l'excavation, on reconnaît que tous, sans interruption, et abstraction faite de leur coude, toujours dans la même direction, avec la même couleur et les mêmes contours, se continuent normalement jusqu'à la *lame criblée*, pour se réunir aux troncs principaux et sortir de l'œil avec ces derniers. Avec la grande profondeur de l'excavation indiquée, et en exécutant des mouvements latéraux, le déplacement parallactique des vaisseaux situés sur le bord et dans le fond de l'excavation, devient très-évident.

Dans l'œil *gauche*, on trouve une excavation centrale du nerf optique semblable elle est seulement un peu moins large et moins profonde.

Pl. IX. — Fig. 45.

GROSSISSEMENT 8.

Décoloration bleuâtre du nerf optique.(*)

L. B., femme d'employé, âgée de 32 ans, petite, robuste, disposée à l'obésité, a, dès son enfance, toujours été bien portante, et n'a souffert, après l'arrivée de ses règles, que d'une faible chlorose dans sa 16me et sa 17me année.

Dans les onze dernières années, elle a eu quatre enfants, les deux premières grossesses et les deux premiers accouchements se sont bien passés.

Elle a toujours bien vu avec les deux yeux, de près comme de loin; elle était

(*) Voy.: *Staar und Staaroperationen*. Wien, 1854, pl. V., fig. 28; *Ueber Glaucom*, etc., loc. cit. et *Ueber Einstellung des dioptrischen Apparates*. Wien, 1861, pp. 30, 41, 49.

capable de lire et de faire des ouvrages délicats jusqu'à une heure avancée de la nuit sans éprouver la moindre fatigue dans les yeux.

Vers la fin de la 3me grossesse elle avait lu, comme d'habitude, étant au lit, dans un livre imprimé en caractères anglais fins, lorsqu'elle fut surprise par les douleurs. L'accouchement ne s'effectua qu'après 15 heures avec des métrorrhagies abondantes. Comme l'accouchée se sentait assez bien relativement, elle essaya le 2me jour, de reprendre sa lecture, mais elle s'aperçut avec effroi qu'elle n'était plus capable de déchiffrer ce petit caractère, qui lui parut indistinct et comme perdu dans un nuage. Elle put lire un caractère plus gros, mais il ne paraissait ni aussi noir, ni aussi nettement accusé qu'auparavant. Cet affaiblissement de la vue s'améliora bien progressivement dans les mois suivants, mais la vue ne revint pas comme auparavant, et c'est surtout la résistance au travail qui resta définitivement amoindrie. La malade peut parfaitement lire des gros caractères, par exemple un journal. Elle peut exécuter avec sûreté des travaux manuels grossiers et s'y livrer pendant plusieurs heures; mais elle ne peut, qu'avec beaucoup de peine, lire un petit caractère et pendant fort peu de temps. Avec le plus grand effort, elle est même à peine capable de faire un travail manuel minutieux. Si néanmoins elle voulait persister dans une pareille occupation, il survenait rapidement, surtout lorsque les objets étaient fins, des phénomènes de fatigue; les objets lui paraissaient indistincts, comme si des larmes s'etaient accumulées dans la fente palpébrale; ce qu'elle fixait semblait s'éloigner d'elle, pâlir, et finalement les yeux refusaient tout service.

Mais ces phénomènes disparurent chaque fois rapidement après quelques heures de repos, principalement après le sommeil de la nuit.

Ce trouble fonctionnel persista les trois années suivantes au même degré et de la même façon sur les deux yeux. Les médicaments les plus variés, diverses méthodes curatives, ainsi que des essais avec de verres des différents foyers, des verres colorés, prismatiques, etc., restèrent sans succès. Il est vrai qu'après l'usage de médicaments variés, qu'après l'emploi de différentes lunettes, la malade accusait pour quelque temps une amélioration de la vue et un pouvoir fonctionnel plus long. Mais déjà au bout de quelques heures, quelques jours au plus, les choses revenaient à leur ancien état.

A l'occasion de la naissance de son quatrième enfant, la malade ayant 31 ans, il survint une nouvelle métrorrhagie forte, suivie d'une aggravation sensible du trouble fonctionnel préexistant des deux yeux, ce qui fut constaté dès 24 heures après l'accouchement. La vue ne s'améliora pas davantage depuis cette époque, c'est-à-dire depuis huit mois.

La malade voit très-bien les gros objets et leur forme extérieure, aussi bien de loin que de près; elle se dirige donc chez elle et au dehors avec tout autant d'assurance qu'auparavant. De même, elle s'occupe avec des objets d'une certaine dimension avec autant de facilité et de persévérance qu'avant le dernier accouchement. Par contre, les détails de ces objets, de même que ceux-ci, lorsqu'ils sont petits, lui paraissent indistincts. Leur coloration est moins prononcée qu'auparavant, leur teinte moins nette, ainsi que leurs contours plus diffus; et lorsque la malade s'efforce de les distinguer, il survient dans les deux yeux une sensation d'incertitude suivie rapidement de fatigue, et les yeux refusent bientôt le service.

La malade lit avec l'œil droit, d'une structure faiblement myope (V. — 80), le n° 3 de 4 1/2 à 7 pouces. Avec le gauche, d'une structure normale (V. ∞) le même numéro de 5 à 8 pouces de distance. Cette lecture ne se fait qu'avec un très-bon éclairage avec beaucoup d'efforts et pendant peu de temps. Après avoir lu 6 ou 8 lignes, les yeux doivent se reposer pendant quelque temps, afin de pouvoir reprendre la lecture. Le n° 2 n'est déchiffré que partiellement, à une distance de 5 pouces.

Extérieurement, les deux yeux paraissent parfaitement sains, la convergence des lignes visuelles est normale; les pupilles sont de grandeur moyenne et réagissent avec beaucoup de rapidité et d'énergie aux changements de lumière. L'examen ophthalmoscopique montre les milieux des deux yeux parfaitement transparents et l'intérieur éclairé d'une manière tout à fait normale.

Le fond de l'œil *droit* (fig. 45) montre partout, suivant l'épanouissement de la choroïde, une coloration jaune-rougeâtre et un état grenu normal. La rétine est, dans toute son étendue, normalement transparente; le centre de la tache jaune se trouve en dehors de la limite du nerf à une distance équivalente à 1 fois $^3/_4$ le diamètre de la papille et à $^1/_5$ de diamètre plus bas que le centre du nerf: elle n'est pas indiquée d'une façon bien tranchée.

Les vaisseaux centraux, pour ce qui regarde leur distribution, leurs ramifications, leur diamètre, leur contour, ainsi que leur trajet, sont parfaitement normaux.

Le nerf optique a un diamètre normal, il a une forme légèrement ovale, son grand axe étant dirigé obliquement de haut en bas, un peu de dedans en dehors. Sa surface concorde parfaitement avec le niveau de la rétine; son contour externe est partout nettement accusé, et tranche, du côté du nez, avec un bord pigmentaire étroit rouge-brun foncé.

L'anneau du tissu cellulaire est, dans toute sa circonférence, d'une grandeur normale. Il est surtout accusé par sa coloration blanchâtre dans le segment externe. Le tronc du nerf ne montre pas sa coloration normale, mais une teinte pâle et froide. Toute la portion intra-oculaire est très-diaphane et fortement éclairée.

Cette coloration occupe uniformément toute la masse nerveuse (elle n'est ni striée, ni ponctuée); ses parties moyennes ont une teinte un peu plus claire, plutôt jaune-grisâtre, tandis que, dans les parties périphériques, elle fait place à une teinte plus foncée, plutôt gris-bleuâtre. Grâce à cette dernière teinte, le tronc du nerf est très-nettement limité vers l'anneau du tissu cellulaire blanchâtre.

Ce ton particulier, et surtout l'aspect général du nerf optique, essentiellement différent des conditions physiologiques, ne ressort *d'une manière caractéristique qu'à l'image droite* et avec l'ophthalmoscope à *éclairage faible*; avec un miroir fort, ou à l'image renversée, la coloration gris-bleuâtre disparaît en partie, il se développe plutôt un ton gris-rougeâtre et le nerf optique acquiert par là un aspect plus physiologique.

L'état de l'œil *gauche* est absolument le même qu'à droite.

Pl. IX. — Fig. 46.

GROSSISSEMENT 8.

Décoloration bleuâtre du nerf optique.

P. N., invalide, âgé de 59 ans, a eu, étant enfant, des attaques répétées de croup membraneux: adolescent et jeune-homme, il souffrit de nombreux saignements de nez; ces derniers ne se montrent pourtant plus depuis l'âge de 20 ans. A partir de cette époque, il eut de fréquents maux de têtes, à la suite d'émotions surtout; depuis sa 25me année difficultés dans la digestion, paresse des évacuations, depuis sa 30me année, il est sujet à des douleurs rhumatismales fréquentes aux mains et aux pieds.

Il y a 25 ans, à la suite de la ruine de son commerce, il éprouva de très-violentes émotions. Pendant ce temps son mal de tête devint beaucoup plus aigu, plus continu et plus fréquent que jamais, parfois même il revenait tous les jours; le malade était très-excité, il eut de l'insomnie, la digestion devint plus mauvaise, les selles furent encore plus irrégulières et plus rares, et finalement il devint, à un haut degré, distrait, oublieux, triste, en même temps qu'il maigrit. Deux mois après le commencement de ces émotions, il remarqua, pour la première fois, une diminution de sa faculté visuelle, qui diminua lentement, mais d'une manière constante, aussi longtemps que durèrent ses émotions morales.

Lorsque, 6 mois après, ses affaires furent arrangées, et que le malade fut en état, quelque temps après son entrée dans une maison de retraite, de mener une vie plus calme et moins soucieuse, les troubles visuels n'augmentèrent ni ne diminuèrent et ils persistèrent au même degré pendant plus de 24 ans; peu à peu cependant, les phénomènes morbides mentionnés plus haut diminuèrent beaucoup; ils finirent même par disparaître presque complètement, si bien qu'actuellement, le malade ne se plaint que très-rarement du mal de tête, que ses digestions sont tout à fait satisfaisantes, et ses selles passablement régulières.

Le malade ne voit pas du tout les petits objets, ou ne les voit qu'avec des contours très-confus; avec des objets plus grands, et en portant des lunettes convexes, en rapport avec la presbytie survenue dans les dernières années seulement, il peut s'occuper d'une façon continue et sans grande fatigue.

Avec chacun des yeux et avec des verres + 12, il lit encore difficilement le n° 7 de 6 à 10 pouces de distance. L'adaptation dioptrique de l'œil droit est, au repos de l'accommodation, V. + 70, celle de l'œil gauche V. + 80.

L'extérieur des yeux ne montre rien de morbide. Les pupilles ont leur grandeur normale, cependant elle ne réagissent que faiblement et avec beaucoup de lenteur aux changement de lumière.

A l'examen ophthalmoscopique, les milieux des deux yeux et le fond de l'œil se montrent partout normaux, excepté à l'entrée du nerf optique.

Le nerf optique (fig. 46, œil *droit*) a dans les deux yeux une grandeur normale, une forme un peu ovale à grand axe vertical, et une surface qui est parfaitement en rapport avec le plan de la rétine; il ressort pourtant d'une manière remarquable par une coloration pâle et froide, à laquelle manque toute nuance de rouge. La limite extérieure est très-nettement indiquée tout autour, et surtout en bas et en dedans elle est marquée par un bord pigmentaire rouge-brun foncé, étroit, allongé et très-accentué.

L'anneau du tissu cellulaire a une largeur normale, pourtant il ressort d'une manière très-remarquable dans toute la circonférence du nerf optique, surtout en dehors, par sa couleur blanchâtre, son éclat et des contours très-nets. Le nerf optique, dans toute son extrémité intrà-oculaire est très-diaphane; de toutes parts il réfléchit beaucoup de lumière, surtout dans ses parties moyennes, et en y regardant de plus près, il offre une double coloration.

D'une part le nerf optique est dans toute sa masse intrà-oculaire (au dessus de la lame criblée), d'une couleur bleuâtre très-uniforme — plus claire au centre, plus foncée dans les parties périphériques, surtout vers la *macula*, et il est, de cette manière, séparé de l'anneau du tissu cellulaire d'une manière tout à fait précise; d'autre part, il présente dans sa partie moyenne et dans l'endroit le plus profond (dans le plan de la lame criblée) un état tacheté gris-bleuâtre nettement dessinée. Les différentes taches sont, en outre, assez bien délimitées, leur forme est ronde ou ovale, ou irrégulièrement allongée: elles ont de petits diamètres; la plupart sont placées circulairement autour du point d'émergence des vaisseaux et répondent, par leur situation et leur aspect, aux trous de la *lame criblée*.

Les phénomènes mentionnés ci-dessus, spécialement la coloration bleuâtre très-pâle et froide du tronc nerveux, ressortent d'une manière particulière à l'*image droite*, et avec le miroir à *éclairage faible*; à l'image renversée, ils sont également reconnaissables, pourtant le nerf optique acquiert alors une coloration rougeâtre manifeste, il paraît moins bleu, moins étrange dans son ensemble, et la tache grise est aussi beaucoup moins visible.

Pl. IX. — Fig. 47.

GROSSISSEMENT 8.

Décoloration blanchâtre du nerf optique.

J. P., étudiant, âgé de 19 ans, était, depuis son enfance, faible et maladif, sensible aux influences extérieures, surtout aux changements de température; pourtant, à sa connaissance, il n'a jamais eu aucune maladie sérieuse jusqu'à l'âge de 15 ans.

Il fut toujours très-excitable, susceptible, sa disposition d'esprit changeait souvent, il était porté à la mélancolie. Il éprouvait fréquemment un sentiment de malaise et de pesanteur à la tête, et souffrait souvent de céphalalgie, surtout à cause de troubles digestifs. Le sommeil n'était jamais fort ni tranquille; les rêves étaient fréquents, et il était éveillé en sursaut par les plus légers bruits. Dans l'état de veille, il s'effrayait aussi facilement.

Il a toujours bien vu de près, comme de loin; il fit ses études sans penser à ses yeux.

A l'âge de 15 ans, il eut un typhus grave avec des phénomènes cérébraux intenses, dont il ne se remit qu'à la longue et avec peine. Depuis l'époque de sa guérison, quoique encore d'une apparence chétive, il se sent pourtant mieux que jamais; ses digestions sont meilleures, ses maux de tête ont complètement disparu et même d'une façon générale, il se considère maintenant comme bien portant.

Il y a deux ans, un grain de poussière étant tombé dans son œil droit, et ne pouvant l'ouvrir de longtemps, il remarqua qu'avec l'œil gauche il voyait mal, ou à peine les contours des plus grands objets. Sans autres phénomènes ultérieurs, cette mauvaise vue augmenta progressivement sans interruption, si bien que le malade est maintenant complètement aveugle du côté gauche depuis un an, et même qu'il n'a plus la perception quantitative de la plus faible trace de lumière.

L'examen des yeux à l'œil nu ne montre rien d'anormal; mais la pupille de l'œil gauche qui, du reste, est de grandeur normale, se montre immobile aux variations de la lumière directe; pourtant elle varie lorsqu'on couvre et qu'on éclaire alternativement la pupille du côté droit. Les milieux de l'œil malade sont transparents, et même à l'examen ophthalmoscopique, il se montre adapté pour les rayons parallèles.

Avec l'œil droit qui est un peu myope (V. — 75) le n° 1 est lu de $3\,^1/_2$ à 15 pouces.

Le fond de l'œil malade (fig. 47, œil *gauche*) paraît normal dans toutes ses parties, à l'exception du nerf optique, de même qu'aussi les vaisseaux centraux sont à l'état normal en ce qui concerne leur étendue, leurs ramifications, leur trajet, leur diamètre, leur couleur et leurs contours.

Le nerf optique est à peu près circulaire et de grandeur normale, sa surface est placée normalement dans le plan de la rétine (il n'y a pas d'excavation). La plus

grande partie de sa circonférence, surtout en dehors, est bordée d'agrégats pigmentaires choroïdiens noirâtres de largeur variable.

La coloration, au contraire, diffère essentiellement de la couleur normale — elle est d'un blanc éclatant sans aucune trace de rouge ou de jaune. De plus, le nerf optique réfléchit fortement la lumière et figure ainsi un disque éclatant presque éblouissant.

Le nerf optique paraît, en outre, opaque, consistant et, à un examen superficiel, surtout à l'image renversée, il se montre comme parfaitement homogène et ne laisse distinguer aucun anneau de tissu cellulaire. Adapte-t-on, au contraire, l'œil examinateur avec une parfaite exactitude pour la surface du nerf, emploie-t-on successivement, le miroir faible et le miroir fort à l'image droite, et provoque-t-on en déplaçant l'ophthalmoscope, des variations dans l'intensité de l'éclairage des différentes parties du nerf optique, on acquiert ainsi la conviction que le nerf optique n'est pas uniformément coloré et qu'il possède une structure particulière. Dans la plus grande partie de son étendue et de son volume, il paraît d'une couleur matte, d'un blanc de craie, et présente, en outre, une striation radiée blanche et brillante comme la soie.

Les stries radiées, qui paraissent, en outre, formées de fibrilles brillantes extrêmement fines, se dirigent sous forme de bandes étroites du milieu de la section nerveuse vers son bord, dans le voisinage duquel elles sont aussi très-nettement dessinées: c'est même là qu'elles se réunissent l'une à l'autre ou plutôt qu'elles se transforment en une strie étroite de la même couleur qui, comme un ruban, entoure tout le reste du nerf optique au lieu et place de l'anneau du tissu cellulaire.

On n'aperçoit pas les moindres détails de la lame criblée.

Pl. IX. — Fig. 48.

GROSSISSEMENT 7.

Atrophie du nerf optique et de la rétine.(*)

B. M., bourgeoise, âgée de 46 ans, d'une forte et belle constitution — ne peut se souvenir d'aucune maladie sérieuse. Réglée à 15 ans, elle eut son premier enfant à 25 ans, et à 36 son quatrième et dernier.

La malade avait toujours bien vu de loin, et avait toujours pu s'occuper de près et d'une façon continue avec des objets fins; jamais surtout elle n'avait eu à se plaindre de ses yeux.

Pour la première fois elle remarqua qu'elle y voyait mal, après la naissance de son premier enfant, pendant laquelle elle eut une forte hémorrhagie. D'autres symptômes morbides ne se montrèrent point dans ses yeux et sa faculté visuelle demeura invariablement la même jusqu'au deuxième accouchement à l'occasion duquel, après une nouvelle perte sanguine, il y eut encore une diminution plus considérable de la vue.

Cette diminution de la vue resta de nouveau dans le même état, jusqu'à la naissance du troisième enfant, accompagnée encore d'une forte hémorrhagie; il s'en

(*) Voy.: *Ueber Glaucom*, etc.; loc. cit. *Ueber die Einstellung des dioptr. Apparates*, etc. Wien 1861, p. 39, pl. I, fig. 10 et 11.

suivit de là un abaissement si considérable de la faculté visuelle, que la malade ne pouvait plus que distinguer les plus grands objets, et se conduire difficilement dans la rue. Cet état resta aussi, sans faire de progrès, jusqu'après le quatrième accouchement suivi d'une nouvelle hémorrhagie, à la suite de laquelle survint brusquement une cécité complète. C'est seulement alors que la malade chercha les secours de l'art, et, quelque temps après, elle fut transportée comme incurable dans une maison de retraite.

Un an après l'apparition de la cécité, je vis la malade pour la première fois. Ses deux yeux ne présentent à l'extérieur aucun phénomène morbide, mais le regard est fixe et sans expression. Les pupilles sont de grandeur normale, peu mobiles, mais avec l'atropine elles arrivent à la plus grande dilatation. La perception lumineuse n'a pas lieu non plus avec la lumière solaire.

A l'examen ophthalmoscopique, les deux yeux présentent une disposition hypermétropique (à droite V. + 50, à gauche V. + 45), les milieux sont parfaitement transparents et le fond de l'œil est normal, sauf une décoloration bleuâtre du nerf optique (semblable au dessin, pl. IX, fig. 46).

Cet état persista ainsi pendant 6 ans; pendent ce temps j'eus souvent occasion de voir et d'examiner la malade. Après cette période, il survint, à la suite d'un refroidissement, de fréquents maux de tête, pendant lesquels, avec des symptômes inflammatoires plus ou moins prononcés, se développèrent dans les deux yeux les manifestations d'une atrophie de la rétine et du nerf optique. Trois ans plus tard, je dessinais la figure représentée (fig. 48, œil *droit*).

Le fond de l'œil, dans l'étendue de l'expansion choroïdienne, est d'un jaune-rouge et normalement granulé; la section nerveuse, au contraire, ne ressort pas avec sa netteté habituelle, mais elle paraît moins éclairée, confuse, effacée, sans limites distinctes et d'une coloration sale irrégulière.

En examinant attentivement, on trouve que l'anneau du tissu cellulaire, dans toute la circonférence du nerf optique, est bien indiqué par une coloration claire d'un jaune-rougeâtre sale, sans que pourtant il soit possible de distinguer sa limite interne et sa limite externe, puisque d'un côté, la couleur claire de cet anneau passe successivement à la couleur foncée du fond de l'œil, et de l'autre à celle du nerf optique. Le tronc nerveux lui-même, sans être parfaitement distinct de ce fond de l'œil, est d'une couleur foncée dans ses parties périphériques, et d'une couleur claire dans ses parties centrales; sa coloration est un véritable mélange de différentes couleurs. Dans ses parties moyennes il est plutôt d'un jaune-rouge, avec un faible mélange gris-clair; dans ses parties périphériques, superficiellement il est faiblement rougeâtre, mais profondément il est bleu-grisâtre avec mélange de vert.

Quant à sa conformation extérieure et à ses diamètres, le nerf optique est normal; sa surface cependant est un peu plus profondément située que le plan de la rétine — il est légèrement excavé *en forme de nappe*. L'enfoncement de la surface est donc progressif, et nullement rapide, et il n'est reconnaissable qu'à un examen très-attentif par la faible différence d'adaptation de l'œil examinateur.

Cet enfoncement commence déjà au niveau de l'anneau du tissu cellulaire, augmente alors rapidement vers le bord du tronc nerveux, pour devenir ultérieurement, vers le centre de ce nerf, un peu plus profond.

Le système des vaisseaux centraux, dont on ne peut poursuivre distinctement que les plus grands et les moyens, présente une ramification normale. Les différents vaisseaux ont, en général, un trajet normal quoique un peu plus tendu; leur diamètre est pourtant notablement plus petit, d'un tiers au moins, que le diamètre normal. Comme cette diminution du diamètre est uniformément répartie sur *tous* les vaisseaux du système central, il y a ainsi la différence habituelle non-seulement

entre les artères et les veines, mais encore entre les différents troncs principaux et leurs ramifications, et l'arbre vasculaire tout entier paraît ainsi normal et seulement peu développé.

La couleur des vaisseaux s'est éclaircie au même degré que leur épaisseur a diminué; il y a donc aussi, relativement à la couleur, la différence habituelle entre les artères et les veines, et entre les plus grands et les plus petits vaisseaux. Les vaisseaux présentent tous un contour sombre évident avec un milieu clair, mais, eu égard à l'œil normal, ils paraissent comme remplis d'un sang plus clair.

Tous les vaisseaux, dans l'étendue du fond jaune-rouge de l'œil, marchent dans la même direction superficielle; au dessus de l'anneau du tissu cellulaire ils s'infléchissent cependant vers le fond, conformément à la dépression cupuliforme de la surface du nerf optique et marchent alors dans les parties périphériques en suivant les faces de l'excavation cupuliforme, pour pénétrer de la manière habituelle au fond du nerf optique par sa partie centrale et se dérober ainsi au regard.

Le passage des vaisseaux centraux de la rétine dans la partie la plus profonde de l'excavation se fait avec une telle progression et une telle uniformité que, à un examen exact de la section nerveuse, dans la direction du nerf optique, on n'aperçoit aucune sinuosité, aucun coude, aucune interruption des vaisseaux (comme dans une excavation profonde et à bords tranchés). Mais en regardant la section nerveuse aussi obliquement que possible (le long du bord de la pupille dilatée), on remarque sur les vaisseaux perpendiculaires à cette direction une légère courbure au niveau de l'anneau du tissu cellulaire, une sorte de déviation dans leur trajet, qui se reproduit deux fois: premièrement là où le vaisseau, venant de la rétine, franchit la limite externe de l'anneau du tissu cellulaire — cette déviation est peu prononcée; — deuxièmement, à la limite de la périphérie du tronc nerveux lui-même, là où le vaisseau reprend sa direction originelle, c'est à-dire celle qu'il avait dans le plan rétinien, ou au moins une direction qui s'y rapporte. Le vaisseau présente donc, en général, une direction et un trajet normaux, et une faible portion seulement, celle qui est en rapport avec l'anneau du tissu cellulaire et de la largeur de cet anneau, présente une déviation un peu oblique pour le reste du trajet du vaisseau; à la suite de cette déviation, les parties du vaisseau placées en deçà et au delà de la portion intermédiaire, paraissent un peu portées l'une vers l'autre, et placées dans des plans différents.

Dans l'étendue du fond jaune-rouge de l'œil, les vaisseaux se montrent très nettement délimités; au niveau du nerf optique, ils sont un peu moins distincts, comme voilés, sans limite distincte, et d'une coloration matte et grise-rougeâtre.

La veine qui, de la circonférence du nerf optique, se dirige en bas et en dedans semble pourtant suivre un trajet différent de celui déjà décrit. Pendant son parcours sur le fond jaune-rouge de l'œil, elle présente une largeur qui concorde avec celle du reste des vaisseaux: pourtant, dans l'étendue du nerf optique lui-même, elle paraît posséder un diamètre notablement plus petit — cette diminution du diamètre n'est, au reste, qu'apparente. La veine pénètre, en effet, dès le bord externe du nerf optique dans l'épaisseur du tissu choroïdien et, par conséquent, sous une direction oblique dans les parties profondes du nerf optique; elle se soustrait, par conséquent, complètement au regard dans cet endroit; au contraire, dans l'étendue du nerf optique, une artère se dirige en bas, et un petit rameau s'en éloigne et se subdivise juste au point où la veine se soustrait au regard. De cette manière l'illusion est permise, et l'on croit que cette veine s'amincit tout à coup considérablement.

L'état de l'œil *gauche* est semblable à celui de l'œil droit.

Pl. X. — Fig. 49.

GROSSISSEMENT 8.

Neuro-rétinite régressive.

M. S., cuisinière, âgée de 36 ans, prétend que, depuis son enfance, elle a toujours été bien portante, et qu'elle a toujours joui de la plénitude de ses forces. L'appétit, la digestion, et les évacuations alvines, n'ont jamais dû être troublées. Réglée depuis sa 16me année, elle a toujours eu exactement ses règles. — La vue de près et de loin a toujours été bonne et continue.

Depuis 1 an ½ elle éprouva subitement, sans cause connue, un violent mal de tête, qui revenait tous les jours. Il commençait l'après-midi, et cessait seulement dans la matinée; en peu de temps, il augmenta à ce point que la malade passait les nuits sans dormir et à se promener dans sa chambre. Si le sommeil venait le matin, il était si agité et accompagné de rêves si pénibles que la malade se réveillait dans un bain de sueur. La douleur occupait de préférence la région frontale, c'était une douleur piquante avec un sentiment de pulsations, de pesanteur et de forte chaleur dans la tête; au moment de sa plus grande acuité elle s'accompagnait de vertige, de répugnance pour les aliments, de soif violente, puis de nausées, des vomissements répétés, et de photopsie dans les deux yeux. L'appétit, même en dehors des accès, diminua de plus en plus, et enfin, sauf la soupe et du café faible, la malade eut peine à supporter quelque autre aliment, de sorte qu'elle perdit ses forces physiques et que sa débilité fut souvent assez prononcée pour l'empêcher de marcher. Dans les derniers temps, le mal de tête diminua en intensité, il cessa même pendant un et jusqu'à plusieurs jours; cependant les autres symptômes continuèrent.

Depuis que ce mal de tête s'est déclaré, les règles, quoique parfaitement régulières, sont manifestement plus faibles. Autrefois la période durait de 3 à 4 jours, et elle était assez abondante, maintenant elle dure seulement ½ journée, un jour au plus.

Peu de temps après le commencement des maux de tête, la malade remarque que sa vue diminuait; elle y voyait, et confusément, surtout à distance; enfin il se développa lentement, et en même temps dans les deux yeux, un nuage uniforme qui voilait tout le champ visuel. Ce nuage augmenta d'intensité, particulièrement dans l'œil droit, la vue devint de plus en plus mauvaise, et six mois plus tard, l'œil droit était complètement aveugle. Actuellement, il ne possède plus la moindre perception lumineuse; l'œil gauche conserva encore un certain temps une partie de son pouvoir visuel, mais, peu à peu, la cécité devint également telle que maintenant; depuis plusieurs mois, il n'y a plus qu'une perception quantitative de la lumière. Les deux yeux présentent extérieurement une structure normale, et ne montrent rien de morbide. Les pupilles sont de grandeur normale, elles réagissent rapidement et activement aux variations de la lumière, (la pupille droite un peu moins que la gauche) et se laissent dilater ad maximum par l'atropine.

L'examen ophthalmoscopique montre des milieux clairs et transparents comme disposition dioptrique de l'œil au repos de l'accommodation, à droite V. + 80, à gauche V. + 90.

Le fond des deux yeux présente le même état morbide.

Le fond de l'œil (voyez fig. 49, œil *gauche*) paraît, surtout dans le voisinage de la section du nerf optique, comme le nerf lui-même, d'un rouge un peu plus foncé et réfléchissant moins la lumière que le fond d'œil sain. Cette sombre coloration est surtout mise en relief par une striation rougeâtre, radiée, extrêmement fine, qui, due à l'épanouissement du nerf optique, part de la partie centrale du nerf, en franchit la limite, s'étend dans le fond de l'œil, et placée dans les couches les plus superficielles du nerf optique et de la rétine, entoure en partie les vaisseaux centraux, ou les dépasse. Cette striation atteint son plus haut degré de développement sur le trajet des vaisseaux principaux; elle a sa plus grande netteté et sa plus grande rougeur sur les parties périphériques du nerf optique; elle disparait complètement, en pâlissant et en devenant plus confuse, progressivement à une distance de un à deux diamètres papillaires du bord du nerf.

L'anneau du tissu cellulaire est bien reconnaissable dans toute la circonférence du nerf optique par sa couleur jaune-rouge claire; il manque cependant de contours distincts, et c'est pour cela que, dans toute son étendue, il paraît confus, comme effacé; seulement vers la *macula lutea* il est un peu plus nettement indiqué par un faible bord de pigment choroïdien.

Le tronc nerveux, dont la surface est dans le plan de la rétine (sans excavation), n'a, également à la périphérie, aucune limite distincte, et la nuance se montre fortement colorée; car il lui manque toute espèce de teinte jaunâtre. Dans ses parties superficielles et périphériques il est plus foncé, au centre d'une couleur rougeâtre plus clair; dans les parties centrales plus profondes il est d'une faible teinte bleu-grisâtre et d'une transparence moyenne; enfin, dans les parties périphériques plus profondes, il offre une coloration gris-sale avec un faible mélange de vert. Ces colorations paraissent uniformément répandues dans les parties profondes du tronc nerveux, il n'offre là même aucune courbure, aucune striation, et toute indication de la lame criblée fait défaut.

L'étendue et la distribution des vaisseaux centraux est, en général, normale; pourtant ils présentent une diminution considérable (au moins $^1/_4$) de leur diamètre, et une coloration un peu plus claire; il en résulte que les plus petits vaisseaux visibles ailleurs disparaissent complètement au regard, et que le fond de l'œil parait, en général, moins riche en vaisseaux et muni d'un système vasculaire faiblement développé.

Les artères ont un trajet un peu plus direct, rectiligne, et des limites exactes, qu'on aperçoit assez bien partout avec une égale netteté. Le trajet des veines, au contraire, est manifestement sinueux; en certains points elles paraissent un peu plus sombres, plus superficiellement placées, et ressortent avec beaucoup de netteté; dans d'autres endroits elles sont plus claires, d'une délimitation moins accusée, comme couvertes d'un nuage rougeâtre (à un examen superficiel on dirait qu'elles ont un diamètre plus petit), et sont placées plus profondément dans le tissu rétinien. Dans ces derniers points, on aperçoit avant tout l'expansion des stries rougeâtres sus-mentionnées au dessus des vaisseaux du nerf optique et du reste du fond de l'œil.

Pl. X. — Fig. 50.

GROSSISSEMENT 8.

Atrophie du nerf optique et de la rétine.

F. R., manœuvre, âgé de 25 ans, fortement constitué, bien nourri, a toujours été bien portant, sauf des accès répétés de fièvre intermittente; il a toujours bien vu, de près comme de loin. Il y a deux ans, sans cause occasionnelle certaine, il fut pris d'un mal de tête qui revint fréquemment et augmenta successivement. A partir de cette époque, le malade remarqua que sa vue diminua constamment, que cette diminution fut plus rapide après de violents maux de tête qu'en d'autres moments, et qu'elle ne s'accompagna pas d'autres phénomènes morbides. Malgré l'emploi de nombreux moyens la cécité arriva au bout de 9 mois.

Actuellement, le malade se sent bien, à part des maux de tête momentanés et l'abolition de sa vue. Les deux yeux paraissent normaux en ce qui concerne leur conformation extérieure, leur grandeur et leur degré de tension; les pupilles sont paresseuses, mais elles se dilatent *ad maximum* par l'atropine. A l'examen ophthalmoscopique, les milieux sont clairs, et la disposition dioptrique, au repos de l'accommodation, se montre pour l'œil droit V. + 55, pour l'œil gauche V. + 60. Pour l'œil droit comme pour l'œil gauche, c'est à peine s'il reste une trace de perception quantitative de la lumière.

Dans l'œil *droit* (fig. 50) le fond de l'œil est d'un jaune-rouge normal; mais d'un grenu un peu plus grossier, ce qui rend les granulations mieux délimitées et plus isolées. Dans le proche voisinage du nerf optique, la couleur jaune-rouge s'atténue un peu plus que d'habitude, et le grenu est un peu plus pâle et moins serré, mais c'est surtout au bord externe de l'anneau du tissu cellulaire qu'ils sont le plus confusément indiqués.

La section nerveuse a des diamètres normaux, elle est légèrement ovale, et son grand axe est placé verticalement; mais elle présente une coloration très-pâle sans contours distincts. L'anneau du tissu cellulaire est parfaitement reconnaissable à sa couleur blanche-jaunâtre, mais, ni en dehors ni en dedans, il ne montre de contour bien net. Vers la *macula lutea*, il paraît extrêmement large, à cause de l'éloignement un peu plus grand du bord pigmentaire choroïdien, ce qui simule un faible cône comme dans le staphylôme postérieur.

Le tronc du nerf optique lui-même, indistinct dans sa limite périphérique, est un peu excavé, jusque dans le plan interne de la choroïde, et l'excavation est *cupuliforme* (en nappe). Toute couleur rougeâtre fait défaut; il est uniformément gris-verdâtre (sans pointillé, ni stries); plus clair au centre, manifestement plus foncé à la périphérie; il réfléchit assez bien la lumière, et son tissu paraît d'une transparence moyenne. On n'aperçoit pas la *lame criblée.*

Le système des vaisseaux centraux est normal en ce qui concerne la distribution et le mode de ramification des différents vaisseaux, et ce n'est qu'au niveau de la section nerveuse, et vis-à-vis de l'excavation cupuliforme, qu'ils sont placés plus profondément que la rétine. Le passage des vaisseaux d'un point à l'autre se fait avec une telle gradation qu'on ne peut apercevoir de véritable courbure ou de déplacement; seulement, en adaptant très-exactement son œil, on voit que, de chaque

vaisseau une toute petite partie seulement située au dessus de l'anneau du tissu cellulaire, décrit sur le bord de l'excavation une légère sinuosité, une très-faible courbure, et qu'on n'aperçoit l'excavation elle-même et les vaisseaux profonds qui s'y trouvent que grâce à une adaption très-exacte.

Les vaisseaux, dans tout leur trajet, paraissent également nets; leurs limites et leurs contours sont semblables; pourtant ils sont d'une coloration beaucoup plus claire qu'à l'ordinaire, et surtout leur diamètre est notablement réduit (presque de moitié), d'ailleurs avec une uniformité parfaite. La différence normale entre les troncs principaux et les petits vaisseaux, entre les artères et les veines, est, de plus, parfaitement conservée; le système vasculaire tout entier paraît seulement beaucoup moins développé, et les plus petits rameaux vasculaires, parfaitement visibles encore ailleurs, sont à peine reconnaissables.

Un autre phénomène très remarquable est dû a ce que la plupart des vaisseaux paraissent bordés, des deux côtés, de stries d'un blanc éclatant. Les bords blanchâtres sont faciles à reconnaître sur toutes les veines, et pourtant aussi sur les artères qui se dirigent en haut dans le fond de l'œil, ils sont plus larges pour les veines que pour les artères, plus larges pour les grands que pour les petits vaisseaux, et se réduisent successivement sur un seul et même vaisseau, à mesure que le vaisseau (ou pour mieux dire, la colonne sanguine qu'il renferme) diminue en diamètre. En général, ils sont étroits; linéaires seulement sur les petits vaisseaux, ils ont sur les autres une largeur qui équivaut au tiers ou au plus à la moitié du vaisseau considéré et correspondent parfaitement en ce qui concerne leur position et leur épaisseur réciproque aux sinuosités vasculaires.

Dans l'œil *gauche*, on trouve les mêmes phénomènes à peu près au même degré et avec la même netteté.

Pl. X. — Fig. 51.

GROSSISSEMENT 8.

Atrophie du nerf optique et de la rétine.(*)

R. B., bourgeoise, âgée de 46 ans, osseuse, grande et forte, sans corpulence, prétend, sauf depuis peu de temps, n'avoir jamais été sérieusement malade. Ses menstrues ont toujours été régulières depuis l'âge de 16 ans jusqu'à présent, et n'ont cessé que pendant ses grossesses; de 19 à 35 ans elle a mis au monde et allaité 6 enfants bien portants, qui vivent encore. La malade a toujours bien vu et d'une façon continue, avec les deux yeux, de près comme de loin.

Il y a cinq semaines, à la suite d'un refroidissement, elle fut prise d'un violent érysipèle, qui s'étendit sur le côté droit de la face et de la tête, et pendant lequel les paupières, surtout celles de l'œil droit, se gonflèrent de telle façon que, pendant plusieurs jours, elles ne purent s'ouvrir. La fièvre fut violente, et la malade eut le délire pendant deux jours. Des compresses glacées furent appliquées sur la tête, et comme il s'écoulait une abondante sécrétion par la fente palpébrale droite, on y mit

*) Voy.: *Ueber die Einstellung d. dioptr. Apparates d. menschl. Auges.* Wien 1861, p. 39.

aussi des compresses, que l'on continua jusqu'à ce que la raison revint, époque à laquelle la sécrétion palpébrale cessa aussi. Le gonflement des paupières diminua successivement les jours suivants, mais avec tant de lenteur que la malade, six jours après seulement, ayant fait les plus sérieuses tentatives pour ouvrir aussi l'œil droit, ne put encore y parvenir.

Le rétablissement de l'état général se fit bientôt; cependant, malgré la disparition complète du gonflement palpébral, les paupières refusaient toujours de s'ouvrir.

Lorsque la malade se présenta (cinq semaines après l'invasion de la maladie), on trouva, du côté droit, la fente palpébrale fermée dans son milieu vis à vis de la cornée, dans l'étendue de huit millim. par l'accollement des deux bords palpébraux. Après avoir séparé cette adhérence avec le couteau, on trouva encore une réunion partielle de la paupière supérieure et de l'inférieure, avec les parties supérieure et inférieure de la cornée, au niveau du *limbe de la cornée*; l'adhérence avait en haut 5 mill., en bas 3 mill. de longueur et le cul de sac conjonctival était intact.

Après avoir aussi séparé ces adhérences avec le couteau, on constata que, abstraction faite des points mentionnés, les parties extérieures de l'œil étaient saines, que la cornée avait sa transparence normale; que la pupille, modérément dilatée, était noire, mais immobile, que la faculté visuelle était complètement abolie.

Avec l'œil gauche (V. ∞) le n° 1 était lu de 6 à 16 pouces de distance.

Les plaies faites avec le couteau guérirent rapidement et sans cicatrice importante, et l'examen ophthalmoscopique, qui eut lieu ensuite, prouva que les milieux étaient aussi transparents dans l'œil droit, qu'il était dioptriquement disposé pour les rayons parallèles; mais que le fond de l'œil présentait les remarquables altérations suivantes.

Il était coloré en jaune-rouge (fig. 51, œil *droit*), un peu plus clair pourtant que le fond de l'œil normal, très-fortement éclairé et réfléchissait beaucoup plus la lumière qu'à l'état normal.

La teinte jaune-rouge diminuait de plus en plus des parties périphériques vers le nerf optique pour devenir un peu plus transparente; le grenu rougeâtre diminuait de la même manière: vers les parties périphériques du fond de l'œil, il était par lui-même moins prononcé, plus clair, moins serré; mais vers le nerf optique, il était beaucoup plus marqué.

A la circonférence externe du nerf optique, dans une direction un peu oblique en bas, on voyait un petit cône (comme dans le *staphylôme postérieur*) à point mousse, bordé à sa périphérie externe d'agrégats pigmentaires; de couleur jaunâtre claire dans la plus grande partie de sa surface, il était coloré en jaune-rouge comme les parties les plus voisines du fond de l'œil, à l'endroit de la pointe mousse, qui avait la forme d'un croissant.

La section du nerf optique présentait une forme irrégulière. Dans sa plus grande circonférence la courbure etait normale, la limite externe et de préférence la limite supéro-externe étaient manifestement redressées, de telle sorte que, du côté externe, il n'y avait qu'une faible courbure arciforme, et qu'en haut et en dehors, c'était une véritable ligne droite.

L'anneau du tissu cellulaire, dans toute la circonférence du nerf optique, était reconnaissable à un dessin blanc-jaunâtre clair; il était cependant étroit, sans délimitation précise, excepté à sa périphérie externe; en dedans et en bas, il était limité par un bord pigmentaire étroit.

Le tronc du nerf optique lui-même avait, à peu près des diamètres de grandeur normale; cependant, vers le point aplati de la circonférence, ceux-ci se rapetissaient sensiblement, de telle sorte que le nerf optique paraissait notablement diminué en

épaisseur et en volume. Sa surface concordait parfaitement avec celle de la rétine; il n'était donc pas excavé, et, dans son grand axe, il n'avait rien perdu de son volume. Dans ses parties centrales, il était blanc-jaunâtre, transparent et fortement éclairé; vers sa périphérie, il se montrait moins éclairé et moins transparent, et perdait même progressivement sa couleur blanc-jaunâtre pour devenir de plus en plus bleu-verdâtre; cette dernière teinte présentait, par places, un tacheté faible et mal caractérisé. Le système vasculaire central était réduit à ses troncs principaux; les moyens et les plus petits vaisseaux ne pouvaient pas être aperçus; l'étendue et la distribution des vaisseaux paraissaient normales.

La veine qui part du nerf optique et se dirige en haut, ainsi que l'artère qui la côtoie en dedans et se ramifie en haut et en dedans, ont un trajet, un diamètre, une couleur et des contours normaux; elles présentent aussi la différence habituelle relative à l'épaisseur; au contraire, la veine qui se dirige en haut et en dehors, entourant la *tache jaune* dans un large cercle, de même que l'artère qui parcourt le même espace, paraissent avoir un trajet plus rectiligne, un diamètre manifestement moindre (réduit de la moitié au moins), se montrent notablement plus pâles et plus claires, et bordées de chaque côté, dans tout leur parcours de stries étroites blanc-jaunâtres et rubanées. Les vaisseaux qui, dans la suite de leur trajet, se réduisent de la manière ordinaire, se soustraient progressivement en entier au regard, à une distance plus grande du nerf optique. Pour eux aussi, la différence habituelle de volume entre les artères et les veines se trouve maintenue.

Le tronc veineux principal dirigé en bas et se ramifiant plusieurs fois, était réduit à moins de $^1/_4$ son diamètre et coloré en rouge très-pâle; il paraissait donc simplement linéaire, et par suite de cette diminution d'épaisseur, on ne pouvait déjà plus, après un court trajet, le poursuivre à une petite distance de la circonférence du nerf optique. Le tronc et les ramifications des veines étaient également limités, de chaque côté, dans tout leur trajet, de stries étroites, rubanées et blanc-jaunâtres; mais ces stries pouvaient ici être poursuivies beaucoup plus loin dans le fond de l'œil que les colonnes sanguines des vaisseaux. Ainsi, quand la colonne sanguine rouge avait disparu, les deux stries paraissaient se réunir en *un* ruban étroit, qui diminuait aussi progressivement, devenait plus confus et finalement, en indiquant le trajet ultérieur du vaisseau, se soustrayait complètement au regard, à une grande distance du nerf optique.

L'artère qui, du milieu du nerf optique se dirigeait en bas, avait un si petit diamètre et paraissait si faiblement colorée en rouge, qu'on ne pouvait l'apercevoir qu'avec une très-exacte adaptation de l'œil examinateur, et qu'on ne pouvait la suivre qu'au niveau du nerf optique, et à peine dans son plus proche voisinage sur le fond jaune-rouge de l'œil. Par conséquent, ici encore, la différence normale entre le diamètre des veines et celui des artères paraissait être maintenue dans le même territoire vasculaire.

Au moyen d'une adaptation très-exacte de l'œil examinateur, on voyait aussi, outre les vaisseaux mentionnés, une veine indiquée par une ligne extrêmement fine, qui partait du milieu du nerf optique et se portait horizontalement en dedans; par contre, un vaisseau artériel qui suivait cette direction ne pouvait pas être aperçu.

Pl. X. — Fig. 52.

GROSSISSEMENT 7.

Excavation glaucomateuse du nerf optique.(*)

Mademoiselle J. K., âgée de 64 ans, d'une belle et robuste constitution, ayant les cheveux brun-foncés, avait eu dans son enfance la rougeole et la petite vérole.

Ses règles vinrent pour la première fois dans sa 17me année; irrégulière au début elles devinrent plus tard régulières, et cessèrent dans le cours de sa 50me année, sans produire de trouble dans la santé générale.

Pendant sa 26me et sa 27me année, la malade eut de fréquents maux de tête au niveau de la région frontale; habituellement le mal survenait un jour avant les règles et continuait un jour après. Depuis sa 30me année jusqu'à présent, elle éprouva de congéstions sanguines fréquentes vers la tête, pendant lesquelles son cou et son cuir chevelu devenaient très-rouges, en même temps qu'elle accusait un sentiment de chaleur brûlante paraissant rayonner des yeux.

A l'âge de 42 ans, sans cause connue, elle ressentit un jour un sentiment soudain d'inquiétude et de malaise, et dans les mains et dans les pieds une sensation de picotements, de pulsations, de fourmillements, en même temps qu'une grande répugnance à saisir les objets froids. Tout cela disparut cependant au bout de 24 heures, pour ne plus jamais reparaître, après que les extrémités eurent été enveloppées dans de l'étoupe.

A part les accidents désignés, mademoiselle J. K. passa toute sa vie sans avoir à se plaindre de maladies importantes; son appétit fut toujours bon, les selles régulières et abondantes, le sommeil réparateur; elle se sentit toujours forte et bien portante, et elle gagna sa vie d'une manière fatigante et pénible à enseigner des langues.

Dans sa jeunesse elle avait une vue normale; dès sa 40me année, elle eut une presbytie croissante, et fut ainsi forcée de recourir à l'emploi de verres convexes faibles pour la vue de près. La faculté visuelle s'était d'ailleurs toujours montrée puissante et continue.

La malade paraît actuellement bien portante, bien nourrie et verte pour son âge. D'après son récit, l'œil gauche est malade depuis deux ans et l'œil droit depuis un an, et, en réalité, sans aucun autre phénomène morbide dans les yeux ou dans leur voisinage, la faculté visuelle s'est amoindrie peu à peu. Actuellement, la malade peut à peine distinguer encore, de l'œil gauche, les mouvements de la main, mais, de l'œil droit, elle peut encore distinguer confusément les doigts et les plus grands objets à quelques pas de distance; par contre, elle reconnaît encore presque complètement les différentes couleurs. Il lui semble donc qu'un nuage blanc-grisâtre uniforme est répandu sur tous les objets compris dans le champ visuel. Les yeux sont éblouis par une forte lumière solaire ou artificielle, et les objets paraissent encore plus confus,

(*) Voy.: *Ueber Staar und Staaroperationen*, p. 103, pl. VIII., fig. 34; *Vortrag an der kaiserlichen Academie der Wissenschaften zu Wien am 16. Nov. 1854; Beiträge zur Pathologie des Auges*, Wien 1855, p. 50 et 53, pl. XIX. et XX.; *Ueber Glaucom und seine Heilung durch Iridictomie* (Zeitschr. der k. k. Gesellsch. der Aerzte 1858, Nr. 30 et 31 et Wien. Medic. Wochenschr. Nr. 9, 26. Febr. 1859); *Ueber die Einstellung des diopt. Apparates*, etc., p. 42.

comme brouillés. C'est par un temps nuageux et sombre que la faculté visuelle est relativement la meilleure.

Avec la diminution de la vue — peut-être, en partie, par suite du désœuvrement et de la gêne qui y étaient liés — coïncida une diminution dans le sommeil: fréquemment, pendant la nuit, il survint un sentiment d'agitation, d'inquiétude et de chaleur générale, lié à des congestions céphaliques et à du vertige. La malade se trouvait fréquemment obligée de quitter le lit, pour aller respirer l'air frais à la fenêtre.

Dans leur conformation extérieure, les yeux ne laissent apercevoir aucun phénomène morbide; seulement les pupilles sont un peu paresseuses, et l'expression des yeux trahit la diminution de la faculté visuelle.

L'examen ophthalmoscopique trouve les milieux parfaitement transparents, et le fond d'œil généralement normal; par contre, des altérations notables très-prononcées, surtout dans l'œil gauche, s'observent au niveau du nerf optique et dans son plus proche voisinage.

La section du nerf optique (fig. 52, œil *gauche*) est complètement colorée en bleu-grisâtre; elle est plus claire au milieu, où s'y ajoute une nuance jaune, et plus foncée à la périphérie; dans ses parties périphériques, surtout celles qui regardent la tache jaune, le nerf est taché de bleu-vert foncé, et il se détache nettement du reste du fond de l'œil par un bord précis. Il a une forme arrondie et des diamètres normaux; mais nulle part, pas même à la circonférence, on ne voit la trace d'un anneau de tissu cellulaire. Au niveau du stroma choroïdien, le nerf est entouré complètement d'un cercle blanc-jaunâtre; en dedans, ce cercle est nettement délimité par la couleur foncée de la section nerveuse, mais, dans la plus grande partie de sa circonférence externe, il paraît moins bien limité, et là sa couleur se confond peu à peu avec celle du reste du fond de l'œil. Ce cercle réfléchit fortement la lumière, et a sa plus grande largeur — c'est-à-dire $^1/_4$ du diamètre normal du nerf optique — au côté inféro-externe du nerf optique: il est bordé, en dehors, de légères stries pigmentaires brunes-rougeâtres.

Comme cela ressort des différentes dispositions dioptriques de l'œil observateur pendant l'examen et du déplacement parallactique notable des vaisseaux qu'on voit sur la papille, dans les mouvements de l'œil en bas, le nerf optique est fortement excavé suivant *tous* ses diamètres, d'où il résulte que sa surface paraît placée beaucoup plus profondément que le plan choroïdien, et que les parois de l'excavation s'élèvent à pic pour se réunir par un bord tranchant à la surface interne de la rétine.

En dedans de la papille, on ne peut voir que les plus fortes ramifications des vaisseaux centraux; elles sont manifestement plus claires qu'à l'ordinaire et uniformément colorées en rouge, sans contours, présentant ainsi l'aspect de stries rubanées; au niveau de l'excavation du nerf optique, elles sont placées plus profondément et comme couvertes d'un léger nuage. Mais l'altération la plus remarquable que les vaisseaux présentent se traduit par ce fait, qu'en dedans de la papille leur trajet ne paraît pas concorder parfaitement avec celui qu'ils ont en dehors.

Emergeant normalement du fond du milieu du nerf optique, ils se dirigent périphériquement, plus serrés que d'habitude vers l'hémisphère interne, et se terminent au bord du nerf optique, dans un point différent de celui où commencent leurs prolongements rétiniens; de cette manière ils paraissent, en dedans de la papille, comme poussés sur le côté; mais on dirait qu'ils sont coupés au bord du nerf optique et, en ce point même, leurs extrémités terminales sont écartées de la moitié au double de leur diamètre. En dehors de la papille, où les plus petits vaisseaux rétiniens sont aussi visibles, on ne peut reconnaître dans tout le système vasculaire central aucune différence d'avec l'état normal, et ce n'est qu'au bord de

la papille, là où ils forment un coude pour plonger dans l'excavation que les vaisseaux prennent une couleur plus foncée, sans milieu plus clair, et qu'ils paraissent se terminer par un renflement nodiforme. S'efforce-t-on cependant, en adaptant convenablement son propre œil, et en regardant latéralement, de suivre leur parcours vers le fond de l'excavation, on acquiert ainsi la conviction que les vaisseaux n'ont pas changé de diamètre, de couleur et de contours, mais qu'ils quittent le plan rétinien pour descendre le long des parois de l'excavation, dans le fond de laquelle on les voit se continuer avec leurs prolongements, doués, eux aussi, d'une netteté, d'une couleur et de contours normaux.

Pendant le premier temps de l'observation, on voyait constamment des pulsations [1]) de toutes les artères rétiniennes, aussi bien en dedans qu'immédiatement en dehors de la papille, comme aussi dans une grande partie du fond de l'œil; et ici les pulsations sont particulièrement remarquables dans les petites artères. Ce phénomène se traduit par une dilatation forte, très-rapide, isochrone, en rapport avec le calibre de toutes les artères et qui est un peu postérieure à la diastole *radiale*; dans les plus grandes dilatations, les vaisseaux s'arrêtaient quelques instants, en présentant de légères vibrations apparentes et un tremblottement de leurs limites latérales (c'est-à-dire des colonnes sanguines rouges). Après quoi survenait une diminution successive, isochrone et uniforme du diamètre de toutes les artères. Immédiatement après, c'est-à-dire sans pause intermédiaire, se reproduisait avec rapidité la dilatation suivante. Après un certain nombre de mois, ces pulsations disparurent complètement, et on ne pouvait les faire reparaître qu'artificiellement en exerçant une pression sur la partie externe de l'œil.

Pl. XI. — Fig. 53 et 54.

GROSSISSEMENT 7.

Excavation glaucomateuse du nerf optique.

K. K., servante, âgée de 39 ans, non-vaccinée, a eu la rougeole à 7 ans, la petite vérole à 8, et l'urticaire à différentes reprises. Depuis sa troisième année, elle souffrit dans la région frontale de maux de tête qui se présentaient ordinairement tous les huit ou quinze jours, duraient toute la journée, mais disparaissaient pendant le sommeil de la nuit. Ces douleurs se faisaient sentir aussi de la manière habituelle, pendant que durait le mal d'yeux qui sera décrit plus loin. Depuis l'âge de 6 ans, à la suite d'une chute dans un escalier, la malade a une hernie inguinale droite, qui, depuis 5 ans, à la suite d'une nouvelle chute violente, fait une saillie très-forte. Ses règles s'établirent seulement à l'âge de 22 ans, mais elles sont restées jusqu'à présent tout à fait normales. A 27 ans, K. eut le typhus et passa huit mois à l'hôpital; huit mois après sa guérison, elle vint de nouveau à l'hospice pour une hydropisie générale et y resta quatre mois. Deux mois après, elle eut la gale, et enfin deux ans plus tard, elle fut sérieusement atteinte du choléra.

[1]) Voy.: *Ueber die sichtlichen Blutbewegungen im menschl. Auge* (Zeitschr. d. Wien. med. Fac., 15. Janv. 1854); *Ueber Glaucom* etc. (Zeitschr. d. k. k. Gesellsch. d. Aerzte zu Wien Nr. 30 et 31, 1858 et Wien. med. Wochenschr., Nr. 9, 1859).

Ses yeux avaient toujours été bons et sa vue résistante de près comme de loin, lorsque, il y a deux ans, pendant la soirée, la malade remarqua tout à coup avec l'œil gauche un cercle qui entourait la flamme et qui présentait les couleurs de l'arc-en-ciel; ce cercle n'entourait pas immédiatement la flamme, mais se trouvait à une certaine distance. Depuis ce temps, ce phénomène se renouvela souvent, mais toujours le soir et à la lumière artificielle; il ne survenait pas dans la journée, et, en outre, la vue était bonne et précise.

Pendant un an environ s'étaient montrés ces cercles colorés, lorsque peu à peu cet œil gauche — seulement aussi le soir et à la lumière artificielle — se couvrit d'un nuage blanchâtre qui voilait uniformément tous les objets, et dont l'épaisseur ne restait pas tous les jours la même. Le nuage était-il plus épais, ou bien la malade avait-elle fortement appliqué ses yeux, qu'aussitôt cet œil gauche éprouvait un sentiment de pression et de pesanteur, et ressentait des élancements qui rayonnaient dans différentes directions. Ces symptômes augmentèrent progressivement et constamment d'intensité les mois suivants, tandis que l'œil droit restait parfaitement sain.

Il y a 8 semaines, la malade avait travaillé tout le jour dans un fort courant d'air et baissée pour lessiver du linge dans l'eau froide, lorsque, vers le soir, elle sentit, tout à coup, une douleur gravative dans les deux yeux. En quittant sa position penchée et en redressant la tête, elle remarqua qu'elle y voyait mal des deux yeux et qu'un nuage blanc couvrait uniformément tous les objets. Le lendemain, ce nuage était plus faible, mais il devint de nouveau plus épais les jours suivants et cela aussi bien le jour qu'à la lumière artificielle. Peu à peu il augmenta, actuellement la malade ne peut plus lire que le n° 16 à 8 pouces. Avec l'œil gauche, elle ne reconnaît plus que les plus gros objets, comme, par exemple, la main, et encore d'une manière confuse; par contre, elle ne peut plus compter les doigts et se conduire seule dans la rue. Pendant ces huit semaines il ne survint pas d'autres phénomènes et elle ne ressentit plus de douleur.

La tension est normale dans l'œil droit, elle a un peu diminué dans l'œil gauche.

Des deux côtés, la conjonctive bulbaire est normale, sauf qu'on y aperçoit quelques vaisseaux allongés de couleur foncée et situés profondément. Les cornées seraient transparentes, si ce n'était du côté gauche une petite opacité qui existe depuis la jeunesse; la chambre antérieure est, des deux côtés, plus petite, moins profonde; les pupilles — surtout la gauche — sont larges et immobiles; pourtant les iris n'ont pas notablement changé de couleur.

L'examen ophthalmoscopique de l'œil droit montre les milieux transparents, et une disposition dioptrique pour les rayons parallèles; à gauche (également V. ∞) on voit de légères opacités et facettes sur la cornée, un point pigmentaire brun-jaunâtre vers la partie interne du champ pupillaire sur la capsule antérieure, mais, du reste, les milieux sont transparents, et le fond des deux yeux, et surtout celui de l'œil droit, présente des altérations suivantes.

En adaptant exactement l'œil examinateur pour le *plan des vaisseaux rétiniens*, le fond de l'œil (fig. 53, œil *droit*) se montre d'un jaune-rouge normal et grenu dans la plus grande partie de son étendue, mais, dans le plus proche voisinage du nerf optique, il est coloré en jaune-clair. Cette place claire, qui entoure le nerf optique comme un anneau, est nettement limitée en dedans par le contour externe du nerf optique; à sa circonférence externe, elle a une forme irrégulière, mal délimitée, excepté en deux endroits, vers la *macula* et vers la partie inféro-interne, où des bords pigmentaires choroïdiens extrêmement faibles forment les lignes de démarcation.

Cette place claire, *l'auréole du nerf optique glaucomateux* est d'un jaune-clair tout près du nerf optique, uniformément colorée, c'est-à-dire non grenue et bien éclairée; mais, vers la périphérie elle devient de plus en plus jaune-rougeâtre, prend une couleur plus accentuée, et des granulations plus nettes et plus serrées s'y répandent uniformément; elle y est aussi moins éclairée. En dehors de ce cercle, près de son bord externe, vers la *macula*, se trouvent deux petites taches ovales, mal délimitées, finement granulées et de couleur jaunâtre.

Le nerf optique lui-même paraît nettement limité et, par places, son contour est foncé; il est un peu irrégulièrement ovale et ses diamètres sont normaux. Il est très-profondément excavé dans toute sa surface, plus foncé dans ses parties périphériques, coloré en gris-verdâtre dans ses parties moyennes, et ça et là parsemé de différentes taches extrêmement fines à contours mal déterminés; on ne voit pas même de trace de l'anneau du tissu cellulaire.

Le nerf optique a, en outre, un aspect des plus caractéristiques; en effet, il présente en apparence une saillie cystiforme; il est clair et transparent comme le verre, et si on exécute de légers mouvements avec l'ophthalmoscope, il paraît irrégulièrement et alternativement éclairé et coloré, comme s'il se faisait à sa surface des mouvements ondulatoires.

Dans la région du nerf optique on remarque en outre (après avoir, comme il a été dit plus haut, disposé son œil pour le plan des vaisseaux rétiniens) dans la profondeur, c'est-à-dire au fond de l'excavation, un peu en dedans et en bas de la partie centrale, une tache ovale faiblement rougeâtre avec des contours mal dessinés; de la partie supérieure et inférieure de cette tache partent deux stries rubanées de même couleur, qui arrivent jusqu'à la périphérie du nerf optique; on voit encore une strie un peu plus sombre, mais beaucoup plus fine, qui se dirige vers le bord externe du nerf optique.

Les vaisseaux rétiniens présentent partout une distribution et un mode de ramification normaux, leur trajet, leur diamètre, leur couleur et leurs contours sont aussi normaux, excepté sur le bord du nerf optique; là, ces vaisseaux deviennent manifestement plus foncés, perdent leur milieu clair, se replient en coude ou en petit arc sur le bord du nerf optique, à l'entrée de l'excavation, et paraissent se terminer tout d'un coup, les uns par un bord arrondi, les autres par un renflement nodiforme ou par une extrémité légèrement pointue.

Si maintenant on accomode bien son œil, à l'inverse de ce qui a été fait jusqu'à présent, pour une *plus grande* distance, c'est-à-dire pour le *fond de l'excavation du nerf optique*, et qu'on regarde (en conservant cette disposition et sans changer l'accommodation) le fond de l'œil, celui-ci offre alors un changement d'aspect remarquable.

Le fond de l'œil (fig. 54, côté *droit*) est à présent, en général, coloré en jaune rouge plus foncé et uniforme, sans laisser voir aucune granulation; le cercle jaunâtre paraît moins éclairé, entouré de contours indistincts et sans bord pigmentaire; tous les vaisseaux rétiniens ont une couleur plus foncée, ne sont pas distincts, n'ont point de limite nette ni de milieu clair, d'où leur aspect rubané sans contours. D'une couleur grise-verdâtre moins prononcée qu'auparavant, le nerf optique est un peu moins éclairé et à sa périphérie il est nettement limité par une ligne foncée (le bord angulaire qui limite le fond de l'excavation); dans l'étendue du nerf, le système vasculaire central présente une position, une distribution et une couleur normales; il est nettement indiqué et limité en majeure partie par une ligne sombre. Les troncs et rameaux de ce système se portent vers les vaisseaux qui sont situés dans le plan rétinien et qui arrivent jusqu'au bord du nerf optique, et c'est avec eux que, changeant de couleur et sous des angles beaucoup moins aigus, ils paraissent se réunir, soit en

partie, soit complètement (c'est-à-dire suivant toute leur largeur), soit enfin par le moyen de parties intermédiaires placées obliquement.

Enfin si, faisant varier successivement l'adaptation de l'œil, et examinant de côté, on poursuit le trajet des différents vaisseaux depuis la rétine jusque sur les parois de l'excavation, on se convaincra que, sans être interrompus, sans changer de calibre ou de couleur, et seulement par suite d'un changement de direction en rapport avec l'excavation, ils passent de la rétine au fond de l'excavation, pour sortir ensuite de l'œil, à travers la *lame criblée*, de la manière ordinaire. On se convaincra aussi de cette manière, (comme, du reste, en observant le déplacement parallactique considérable des différentes parties de l'image les unes sur les autres), que l'excavation existante est très-prononcée, qu'elle présente des parois abruptes et un peu bombées en dehors, un fond concave, des diamètres plus grands dans les parties moyennes qu'à l'entrée et au fond, et qu'elle ressemble, pour la forme, à un segment de sphère.

Pl. XI. — Fig. 55.

GROSSISSEMENT 7.

Excavation glaucomateuse du nerf optique.

M. H., servante, âgée de 28 ans, ne paraît avoir été jamais sérieusement malade; cependant, de 3 à 9 ans, elle eut une *fièvre intermittente* (quarte) qui revenait à chaque printemps et durait de 6 et même jusqu'à 9 mois.

Les règles ne s'établirent qu'à l'âge de 24 ans; et depuis cette époque jusqu'à présent elles ne sont venues que tous les 2, 3 ou même 5 mois, et encore en petite quantité et formées d'un sang pâle.

Dès sa jeunesse, la malade était myope, mais elle avait toujours bien vu et ne fut donc pas peu surprise, quand, il y a 7 ans, à l'occasion d'une éclipse de soleil, s'étant bouché l'œil droit, pour regarder le soleil avec le gauche à travers un verre fumé, elle s'aperçut alors qu'avec cet œil — le gauche — elle ne pouvait voir que très-peu et seulement les objets placés en bas et de côté. Cette mauvaise vue de l'œil gauche empira peu à peu, mais constamment pendant les deux années suivantes, sans que pourtant d'autres phénomènes morbides se fussent développés. Il y a 5 ans, un jour qu'elle faisait la cuisine et la lessive, elle eut très-chaud, et, trempée de sueur, elle alla dans la cour, par un air très-frais, pour puiser de l'eau; lorsqu'elle sentit un frisson et remarqua que la sueur disparaissait rapidement. Dans la nuit suivante elle eut un mal de tête qui augmenta pendant trois jours et ne diminua que la quatrième nuit; puis dans l'espace de quelques heures, elle devint complètement aveugle, des deux yeux au point de ne pouvoir plus distinguer ni le jour, ni la nuit. Cette cécité a duré 24 heures et sans qu'il fut survenu aucun autre phénomène morbide, en quelques heures la vue se rétablit en partie d'un côté. Elle est restée même au degré qu'elle est actuellement, et cela sans changer depuis 5 ans.

Mais depuis cette époque, une douleur lancinante s'est déclarée dans les deux yeux, et, pendant ces cinq années, elle est revenue régulièrement tous les jours, habituellement après minuit, au plus tard de 6 à 7 heures du matin, et pour durer une heure entière.

Dans leur aspect extérieur, les yeux ne présentent aucun phénomène morbide important; seulement les pupilles sont un peu dilatées et très-lentes à réagir aux changements de lumière, cependant elles se laissent dilater *ad maximum* par l'atropine. Les globes oculaires sont plus durs qu'à l'état normal, le droit plus que le gauche. Quand l'œil gauche veut fixer, il se dirige excentriquement en bas et en dedans. On ne trouve dans cet œil qu'une partie de la rétine qui soit encore sensible, partie située en dedans et en bas de la *macula*; la *macula* elle-même ne perçoit aucune lumière. Avec cette partie sensible, les doigts tenus à quelques pouces de distance ne peuvent plus être aperçus qu'avec de sombres contours, car un nuage gris épais est répandu sur toute la partie restante du champ visuel. L'œil droit présente également un rétrécissement manifeste du champ visuel, il est recouvert aussi uniformément d'un épais nuage de couleur grise, et la rétine n'est plus sensible que dans une portion située en dehors et au dessus de la *macula*. Cette partie est suffisante pour permettre à la malade de lire, à la lumière du jour, le n° 20, à 8 pouces de distance.

A l'examen ophthalmoscopique, les milieux se montrent transparents, et les deux yeux disposés pour les rayons incidents divergents — la disposition de l'œil droit est V. — 12, celle de l'œil gauche = V. — 15. Dans le fond de l'œil se trouvent, de chaque côté, des altérations analogues, mais plus prononcées à gauche.

Le fond de l'œil *gauche* (fig. 55) offre, en général, dans l'étendue de l'expansion choroïdienne, le grenu et la couleur jaune-rouge normaux. Autour du nerf optique, au contraire, „l'auréole glaucomateuse du nerf“ ressort avec une netteté remarquable par sa couleur claire et son vif éclat. Ce cercle a, en général, mais surtout en haut et en dedans, une faible largeur; dans sa partie interne, c'est-à-dire dans la direction du nerf optique, il est bien limité d'un blanc-jaune clair, sans granulations apparentes; mais vers la périphérie il devient de plus en plus jaune-rouge, faiblement granulé et se confond ainsi peu à peu sans délimitation évidente avec le fond de l'œil normal. En bas et en dedans, dans ses parties périphériques, se trouve de faibles stries de pigment choroïdien.

Le nerf optique a une forme arrondie, un diamètre un peu plus petit que d'habitude; à sa périphérie on ne peut, en aucun point, reconnaître l'anneau du tissu cellulaire et toute sa surface est fortement excavée. Il est séparé de son auréole jaunâtre par une ligne nette, dans sa partie moyenne il est d'un blanc-verdâtre, mais à la périphérie, surtout en dehors, il présente des taches et une coloration de plus en plus vert-foncée.

Pendant les mouvements légers de l'ophthalmoscope, il montre une coloration et un éclairage irréguliers et variables; il procure donc l'impression que donnerait toute sa surface bombée à la manière d'une vessie et toute son extrémité intrà-oculaire formée d'une substance fort transparente et réfléchissant fortement la lumière.

Dans la profondeur on voit (en adaptant son œil pour le plan de la rétine) des vaisseaux rubanés légèrement rougeâtres, un peu effacés (sans contours et comme couverts d'un nuage grisâtre), et en outre, en haut et en dedans, un vaisseau épais, fortement tordu, en bas et en dedans, un vaisseau plus mince qui se ramifie; ces vaisseaux, vu leur position, leur trajet et leurs ramifications ne paraissent point être en rapport avec le développement du système vasculaire central, dans l'étendue de l'extrémité terminale du nerf optique, et en ce qui concerne leur diamètre et leur trajet, ils ne paraissent point non plus appartenir aux vaisseaux rétiniens qui se rendent au bord du nerf optique, avec lesquels ils ne sont, en aucun point, en communication directe.

Les vaisseaux rétiniens se répandent normalement dans le fond de l'œil, et les veines seulement ont un trajet un peu plus tortueux; ces vaisseaux arrivent ainsi régulièrement dans le plan rétinien au bord du nerf optique et là, plus foncés en couleur, sans contours et avec un diamètre en apparence plus grand, ils se recourbent

soit en arc dans l'excavation, ou, comme coupés obliquement, ils paraissent se terminer tout d'un coup. Le déplacement parallactique qui s'opère entre les vaisseaux rétiniens arrivant au bord du nerf optique d'une part, et ceux qu'on voit dans le fond de l'excavation d'autre part, est très-remarquable pendant les mouvements latéraux de l'œil; la différence notable qu'il faut produire dans l'adaptation de l'œil examinateur, pour distinguer successivement les vaisseaux rétiniens du bord de l'excavation et ceux du fond de cette dernière, prouve également que cette excavation est très-profonde.

Si en modifiant, comme il convient, l'adaptation de l'œil examinateur, on parcourt avec attention, dans tous les sens, la paroi interne de l'excavation, et si, du fond de l'excavation, on remonte successivement jusqu'au plan rétinien interne placé normalement, c'est à-dire jusqu'au bord de l'excavation et jusqu'au niveau du cercle glaucomateux, l'aspect des vaisseaux en dedans du nerf optique cesse peu à peu de paraître étrange.

Le plus gros vaisseau, fortement sinueux, pénètre davantage vers le milieu du nerf: on y peut reconnaître la veine principale qui fournit une branche supérieure et une inférieure; sa partie moyenne qui se porte en haut et en dedans sous forme de pointe arrondie, n'est pas autre chose que le tronc principal commun, qui pénètre à travers la *lame criblée*. Dans la partie interne viennent peu à peu se placer des troncs artériels principaux encore invisibles jusqu'alors, et les petits vaisseaux de la partie interne de l'excavation pénètrent dans le milieu et dans la partie inféro-externe du nerf optique. La disproportion apparente qui existe entre les vaisseaux rétiniens et les plus gros vaisseaux du nerf optique s'explique maintenant, car on voit ces derniers se ramifier en montant le long des parois latérales de l'excavation; on acquiert ainsi la conviction que tous les vaisseaux rétiniens, sauf la déviation qu'ils éprouvent à cause de l'excavation, se continuent normalement avec les vaisseaux centraux du nerf optique; en aucun point ils n'éprouvent ni dilatation, ni interruption anormales et n'affectent pas des rapports irréguliers.

D'un autre côté, cet examen ophthalmoscopique prouve aussi que dans les différents points les parois de l'excavation ne s'élèvent pas de la même manière. La paroi externe forme un angle obtus avec le fond de l'excavation; oblique par rapport à la position normale de l'axe du nerf optique, elle s'élève sur le fond d'arrière en avant et de dedans en dehors jusqu'au bord de l'excavation (au niveau du plan rétinien). Il en résulte aussi que la partie marginale inférieure du fond de l'excavation, qui décrit un arc plus petit que celui de l'entrée de l'excavation, est nettement visible à l'intérieur de cette dernière.

La paroi inféro-interne de l'excavation, au contraire, fait, avec le fond de l'excavation, un angle aigu; elle s'élève jusqu'au bord de l'excavation dans une direction oblique (comme la paroi externe) c'est-à-dire d'arrière en avant et de dedans en dehors, et elle est ainsi fortement excavée en dedans (vers l'axe du nerf optique. La partie marginale inféro-interne du fond de l'excavation ne peut donc pas être aperçue à l'intérieur de cette dernière, en regardant exactement son ouverture; elle est cachée en dedans derrière le bord correspondant de l'entrée de l'excavation.

Enfin la paroi supéro-interne de l'excavation s'élève du fond au bord de celle-ci dans une direction oblique de dedans en dehors et de haut en bas, et est ainsi fortement bombée (concave vers l'axe du nerf optique) en dehors. La ligne de démarcation qui la sépare du fond est reculée en dedans et en haut derrière le bord de l'entrée de l'excavation, et n'est donc pas non plus visible.

Dans son ensemble, l'excavation qui possède une profondeur notable et une forme presque cylindrique, est donc placée obliquement relativement au plan d'ouverture et en même temps son grand axe est dirigé obliquement d'arrière en avant et de dedans en dehors.

Pl. XI. — Fig. 56.

GROSSISSEMENT 7.

Excavation glaucomateuse du nerf optique.

J. B., femme de menusier, âgée de 63 ans, de petite taille corpulente, depuis sa jeunesse jusqu'à sa 18me année, eut, au cou et au bord des paupières des affections glandulaires tantôt intenses tantôt faibles, ainsi que de fréquentes ophthalmies pustulantes; quand les règles arrivèrent, dans sa 18me année ces symptômes morbides disparurent.

Elle a eu six enfants; deux sont encore vivants, quatre sont morts dans leur première enfance.

A 44 ans, elle eut une pneumonie par refroidissement. A 48 ans ses règles cessèrent; à partir de cette époque, pendant des années, survinrent des congestions, du délire, des difficultés dans la digestion, de la constipation; ces phénomènes disparurent enfin peu à peu, excepté la constipation qui, en se prolongeant, produisit toujours des maux de tête.

Malgré quelques opacités cornéennes — restes des ophthalmies pustuleuses de l'enfance — cette femme n'eut pourtant jamais à se plaindre de ses yeux, puisque la vue suffisait à ses occupations, même pour des coutures fines sur blanc. Dans sa 60me année, ayant eu très-chaud et s'étant refroidie brusquement, elle eut un violent mal de tête du côté droit, avec phénomènes fébriles, pendant lesquels elle passa dans son lit plusieurs jours sans dormir et avec sensibilité à la lumière. On ne demanda pas l'assistance du médecin. Lorsque les phénomènes perdirent de leur intensité, et que la malade quitta le lit, elle remarqua qu'elle était aveugle de l'œil droit. Les remèdes qu'elle employa sans l'avis du médecin, demeurèrent sans effet au point de vue de la faculté visuelle; les autres phénomènes morbides disparurent pourtant entièrement dans l'espace de plusieurs mois.

Actuellement, trois ans plus tard, le mauvais état de la vue, qui survint progressivement sur l'œil gauche, obligea la malade à prendre l'avis du médecin. Avec son œil gauche, le meilleur et faiblement myope (V. — 65), elle lit encore le no 8 à 6 pouces de distance, au moyen du verre convexe 11. L'œil droit, complètement aveugle, n'offre rien de bien anormal dans ses parties extérieures; cependant en y regardant de plus près, la chambre antérieure paraît un peu diminuée, la pupille est large, immobile, et seulement un peu contractile, lorsqu'on ouvre l'autre œil; mais l'atropine la dilate ad maximum et l'on voit la périphérie du cristallin troublée par des stries corticales cataracteuses. La pression intra-oculaire est un peu augmentée sur cet œil. Au moyen de l'ophthalmoscope, on trouve le corps vitré transparent, l'œil disposé pour les rayons divergents (V. — 50) et l'image suivante du fond de l'œil.

La couleur du fond de l'œil (fig. 56, œil *droit*) est normalement jaune-rouge, dans l'étendue de l'expansion choroïdienne; le grenu est également normal, excepté au voisinage immédiat du nerf optique, où ce dernier est, dans toute sa circonférence, entouré d'un cercle clair très-étroit — l'auréole glaucomateuse du nerf optique.

Immédiatement en dehors du nerf optique, cette auréole, dans une très-faible largeur (à peine la largeur d'une ligne) est d'un blanc-jaune clair et non granulé;

vers la périphérie cependant, il est de plus en plus granulé et d'un jaune-rouge de plus en plus foncé; de cette manière il passe rapidement et progressivement à la couleur normale du fond de l'œil. Cette couleur marginale claire, diminuant rapidement en allant du nerf optique vers la périphérie, fait naître (par l'effet du contraste) l'impression suivante: on dirait que l'extrémité intrà-oculaire du nerf optique est placée immédiatement au devant d'une flamme, de telle manière que la flamme elle-même soit entièrement recouverte par le nerf optique, et que les rayons lumineux, au contraire, derrière la périphérie du nerf optique jaillissent en rayonnant sur les côtés. Cela ressemble à une éclipse solaire centrale, où une couronne brillante de rayons lumineux entoure le disque de la lune.

Le nerf optique, de grandeur normale, mais de forme irrégulièrement ovale, peu éclairé et d'une couleur plus foncée à la périphérie, est, tout autour, nettement délimité, en majeure partie, comme par une ligne foncée presque noirâtre, il a un aspect ampullaire, et est profondément excavé dans toute son étendue. Il est blanc-jaunâtre au milieu, vers la périphérie il devient de plus en plus bleu-verdâtre, et il présente des taches bleu-verdâtres foncées, irrégulièrement allongées, qui sont pour la plupart placées concentriquement suivant leur axe longitudinal. Il n'y a pas trace d'anneau de tissu cellulaire.

Dans la moitié interne du nerf optique, on voit les troncs principaux artériels et veineux qui se distribuent en haut et en bas, dans la position anormale qu'ils occupent à l'égard du trajet des vaisseaux rétiniens auquel ils ne répondent pas et qui sont comme poussés de côté, ils se montrent avec l'aspect de stries rubanées faiblement rougeâtres, en outre, les artères se distinguent nettement des veines par leur couleur plus claire. Dans la partie inféro-externe du nerf optique se trouve un petit rameau veineux indiqué par une ligne faiblement rougeâtre.

Le système vasculaire de la rétine, en ce qui concerne son étendue, sa distribution, ses couleurs, ses contours et ses diamètres, se montre partout normal; tous les vaisseaux marchent dans le même plan, jusqu'au bord du nerf optique, ou, devenant plus foncés (en perdant leurs milieux clairs), ils ressortent, dans toute leur largeur, sur le bord d'entrée de l'excavation, et se replient alors sous un angle plus ou moins obtus vers le fond de cette dernière. Les portions de vaisseaux qui font saillie sur le bord semblent dilatés en forme de massue ou terminés brusquement comme s'ils étaient coupés.

En adaptant parfaitement son œil, d'une manière successive, pour le plan rétinien, et pour le fond de l'excavation; et de plus en observant dans les deux yeux le déplacement parallactique considérable des vaisseaux pendant les mouvements de l'œil examiné, non-seulement on se convaincra facilement que, comme il a été déjà dit, le nerf optique n'est pas dilaté en ampoule, mais qu'il est, au contraire, très-manifestement excavé: on constate aussi que c'est de là seulement que dépend le trajet anormal apparent des vaisseaux de la papille; d'où il résulte qu'en réalité les vaisseaux du nerf optique se ramifient dans une direction tout à fait normale, et qu'ils se continuent avec les vaisseaux rétiniens précisément par une courbure qui correspond à l'excavation.

L'œil *gauche* présente de faibles traces d'excavation glaucomateuse en voie de développement, et reconnaissable seulement à un examen très-attentif.

Pl. XII. — Fig. 57.

GROSSISSEMENT 7.

Excavation glaucomateuse du nerf optique.

H. S., employé, âgé de 58 ans, a toujours été bien portant dans sa jeunesse; pourtant sa vie sédentaire lui donne, depuis plus de 30 ans déjà, des selles paresseuses et des troubles digestifs, et depuis 15 ans, de légères hémorrhoïdes.

Le malade a toujours bien vu de près comme de loin; pendant des années il a travaillé tout le jour, bien souvent aussi jusqu'à une heure avancée de la nuit, à des écritures, sans avoir jamais à se plaindre de ses yeux, sans même jamais éprouver de fatigue sérieuse. Il y a 12 ans qu'il commença à porter des verres convexes 30, pour les remplacer, il y a 8 ans, par des verres 26: depuis 4 ans il porte + 20.

Il y a 7 ans, après une très-violente émotion, il éprouva un fort mal de tête qui revint depuis presque toutes les semaines, mais surtout après les émotions, les agitations morales ou des fatigues physiques, et qui durait 6 ou 8 heures pour disparaître habituellement pendant la nuit. Les premières années, cette douleur avait sa plus grande intensité sur le sommet de la tête, et maintenant, après 5 ans, elle se fait sentir encore plus fort dans la région frontale, d'où elle descend jusqu'au dessous du sourcil droit: depuis cette époque, le malade s'aperçoit aussi d'une diminution successive de la faculté visuelle de l'œil droit. Ce dernier rougit habituellement un peu pendant la douleur, et devient aussi un peu sensible au jour et à la pression : ces phénomènes disparaissent pourtant toujours, lorsque la douleur a cessé. Après chaque mal de tête, le malade croit avoir remarqué que sa vue, si peu que ce soit, a faibli, et maintenant, malgré l'emploi de nombreux moyens, il est, depuis 1 an $^1/_2$, aveugle de cet œil (le droit) qui ne possède plus que la perception de la lumière quantitative.

Avec l'œil gauche, légèrement presbyte, mais du reste parfaitement sain, le n° 1 est lu actuellement de 7 à 12 pouces de distance au moyen du verre convexe 20; son point *remotum* = V. — 90.

L'œil droit ne présente pas non plus à l'extérieur de phénomènes morbides, si ce n'est que la pupille est un peu plus grande que celle du côté gauche et qu'elle est un peu moins mobile; au moyen de l'atropine elle se dilate pourtant *ad maximum*. A l'examen ophthalmoscopique, les milieux se montrent parfaitement transparents, mais à la lumière du jour ils réfléchissent davantage la lumière et présentent un trouble légèrement verdâtre. Il n'est pas démontré que la pression intrà-oculaire soit plus forte que celle de l'autre côté ou que la pression normale. La disposition dioptrique de cet œil (le point *remotum*) est = V. ∞.

Le fond de l'œil (fig. 57, œil *droit*) dans ses parties périphériques est normalement granulé et coloré en jaune-rouge; pourtant, vers le nerf optique, il possède dans une grande étendue, une coloration extrêmement claire. Cette auréole claire, entourant circulairement la papille, n'a pas partout la même largeur; elle varie de la moitié à la totalité du diamètre du nerf optique, et c'est vers la *macula* qu'elle est le plus large. Sa périphérie, en regard du centre, est nettement délimitée par le bord du nerf optique; sa périphérie externe n'a pas de démarcation nette. A sa surface, qui est, en grande partie, presque uniformément jaunâtre, elle présente partout un granulé extrêmement fin, très-faiblement rougeâtre, et une tache allongée diffuse

qui a précisément la même couleur; à la périphérie externe, le granulé augmente, la coloration devient également plus intense, et elle se confond insensiblement avec la couleur normale du fond de l'œil.

Le nerf optique a une forme arrondie, une grandeur normale, mais un léger aspect ampullaire; il est nettement délimité; il se montre au centre d'une couleur blanc-jaunâtre, vers la périphérie il est de plus en plus gris-jaune verdâtre, et nulle part il ne laisse distinguer l'anneau du tissu cellulaire.

Près du bord interne du nerf optique (du côté du nez), dans ses parties périphériques, cheminant profondément derrière le plan rétinien, écartés du centre et resserrés dans un petit espace, on voit apparaître les principaux troncs du système vasculaire central; ils sont rubanés, peu distincts, les artères sont d'un jaune-rouge faible, et les veines légèrement rougeâtres. Elles ne concordent pas dans leur trajet avec les vaisseaux rétiniens qui se rendent au bord du nerf optique.

La surface du nerf optique se présente comme concave, refoulée derrière le plan choroïdien, le nerf optique comme profondément excavé dans toute son étendue. Le déplacement parallactique de la rétine sur les vaisseaux du nerf optique, pendant les mouvements de l'œil, est très-considérable.

Les vaisseaux rétiniens sont partout normaux en ce qui concerne leur étendue, leurs ramifications, leur couleur, leur diamètre et leur trajet. Au bord du nerf optique, ils perdent leur milieu clair, et dans ce même point, ils paraissent d'une couleur plus foncée, et semblent se terminer tout d'un coup, tandis qu'en réalité, ils descendent seulement du plan rétinien dans le fond de l'excavation, en formant un coude. Si, pour s'accommoder à la distance des différentes parties de la surface interne de l'excavation, on change l'adaptation de son œil, et qu'on poursuive ensuite les vaisseaux des parois de l'excavation jusque sur le bord de cette dernière, on peut constater que ces vaisseaux ont, même dans l'intérieur de l'excavation, une lumière et une couleur normales, et qu'ils se continuent immédiatement et d'une manière tout à fait normale avec les vaisseaux rétiniens. Aussi les troncs principaux placés d'abord excentriquement paraissent-ils alors refoulés vers le centre du nerf optique, et l'on peut nettement suivre leur passage à travers la lame criblée, qui est maintenant devenue visible.

Pl. XII. — Fig. 58.

GROSSISSEMENT 7.

Excavation glaucomateuse du nerf optique, et atrophie de l'épithélium pigmenté de la choroïde. (*)

J. D., commerçant, âgé de 66 ans, vigoureux et d'une grande stature, passablement bien nourri, a toujours joui d'une bonne santé depuis son enfance, et fut corpulent jusqu'il y a 4 ans. Après un typhus survenu à cette époque, et pour lequel il resta couché pendant 2 mois, il a retrouvé sa bonne santé antérieure, mais non son ancien embonpoint.

*) Voy.: *Beiträge zur Pathologie des Auges;* Wien 1855, p. 53, pl. XX.

Il y a deux ans, à ce qu'il raconte, il fut atteint d'une maladie fébrile, dont le symptôme prédominant doit avoir été une constipation opiniâtre qui dura 10 jours, et à la suite de laquelle, malgré l'emploi du remède voulu, les masses pierreuses excrémentitielles sortirent avec douleur et difficulté.

En même temps il éprouva aussi des difficultés d'uriner, qui nécessitèrent souvent l'emploi de la sonde, et il souffrit de pertes séminales nocturnes, suivies de violentes douleurs.

Grâce aux soins qu'il reçut, ces souffrances disparurent en grande partie; pourtant depuis cette époque ses digestions restèrent troublées, et souvent il ressentit dans la région frontale un mal de tête qu'on ne pouvait calmer que par des compresses froides.

Contre ces dernières douleurs le malade avait, pendant 6 mois, employé des bains de siége, lorsque survint dans ses deux yeux une légère inflammation conjonctivale. Forcé alors par un sentiment de démangeaison dans l'angle palpébral, de fermer l'œil gauche, il découvrit qu'avec l'œil droit il ne pouvait plus qu'à peine distinguer de près les plus grands objets. Cette faible faculté visuelle diminua encore constamment les semaines suivantes, et actuellement elle a complètement disparu.

Aujourd'hui les deux yeux sont encore atteints d'une légère inflammation de la conjonctive. L'œil gauche ne présente du reste pas d'autres phénomènes morbides, il est myope (V. — 26), sa faculté visuelle n'a pas sensiblement diminué. Avec cet œil, le n° 1 est lu de 8 à 10 pieds de distance. Sur l'œil droit les vaisseaux ciliaires antérieurs sont plus fortement développés; la cornée est transparente, la chambre antérieure de grandeur normale, l'iris coloré comme celui de l'autre œil; la pupille est fortement dilatée, parfaitement ronde, mais immobile, sa couleur est matte, grisâtre: la consistance du globe est normale.

L'examen avec l'ophthalmoscope indique que l'œil est adapté pour les rayons divergents (V. — 38) et que les milieux sont parfaitement transparents; l'intérieur de l'œil est cependant moins éclairé que d'habitude, et le fond de l'œil présente le tableau suivant:

Le nerf optique (fig. 58, œil *droit*) paraît verdâtre dans toute son étendue, manifestement plus clair dans sa partie moyenne et prenant plutôt un ton blanc-jaunâtre; mais à la périphérie, surtout du côté de la *macula*, il présente une coloration et des taches qui sont de plus en plus verdâtres et foncées; il n'y a non plus aucun indice de l'anneau du tissu cellulaire. Transparent comme il est, et clair — surtout en son milieu — il simule un aspect ampullaire, et se distingue de l'auréole blanc-jaunâtre qui l'entoure circulairement, de la manière la plus nette, par une ligne très-bien indiquée.

Les vaisseaux centraux et leurs ramifications en dedans du nerf optique paraissent presque complètement repoussés de leur place, et quelques-uns d'entre eux seulement (à la périphérie interne et inférieure) peuvent encore être reconnus avec des contours mal dessinés à leur couleur jaune-rougeâtre. Les vaisseaux centraux, dans l'étendue du reste de la rétine, se montrent partout normaux en ce qui concerne leur étendue, leurs ramifications, leur couleur et leur diamètre: et nulle part ils ne laissent apercevoir d'altérations pathologiques; au contraire, au bord du nerf optique, ils prennent immédiatement une couleur foncée, perdent leur milieu clair, et se courbant rapidement en arrière, ils s'infléchissent vers le fond de l'excavation: puis après un trajet extrêmement court ils disparaissent comme s'ils étaient coupés.

Par contre, en poursuivant exactement les vaisseaux rétiniens pendant leur trajet dans la profondeur du nerf optique, après y avoir adapté l'œil observateur, on se convaincra que: dans toute l'étendue de sa surface, le nerf optique est profondément excavé; que les vaisseaux centraux dans le nerf optique ont une situation,

une ramification et une couleur normales, un diamètre également normal et un trajet qui correspond à la courbure de l'excavation, enfin qu'ils sont en communication directe avec leurs prolongements rétiniens (avec les vaisseaux de la rétine); de même que les troncs principaux sortent de l'œil comme d'habitude, exclusivement par le centre de la *lame criblée* faiblement indiqué ici.

Les déplacements parallactiques du nerf optique et des vaisseaux rétiniens, provoqués par les mouvements latéraux de l'œil examiné, sont très considérables.

L'auréole qui entoure la papille a, immédiatement auprès du nerf optique, une couleur blanc-jaunâtre, et est, en ce point même, vivement éclairée; cependant, en haut et en dehors, sa couleur se confond peu à peu et sans démarcation tranchée avec la couleur rougeâtre du reste du fond de l'œil. A sa surface, elle est recouverte dans certains points de petits amas pigmentaires rouge-brun, et en bas, à la périphérie, mais surtout en dehors, du côté de la *macula*, elle est bordée de stries et de groupes pigmentaires brun-foncé ressemblant à ceux du staphylôme postérieur.

Le reste du fond de l'œil, presque complètement dépouillé de sa couleur normale et du pigment épithélial de la choroïde, montre la trame vasculaire grossière de la membrane vasculaire, dont les intervalles sont remplis d'une façon remarquable et curieuse par du pigment gris-rouge-brun. Les vaisseaux choroïdiens ont ainsi l'aspect de stries inégalement larges, se divisant plusieurs fois, et communiquant les unes avec les autres; ils s'entrecroisent fréquemment, et sont plus ou moins sinueux; dans les parties périphériques du fond de l'œil ils sont d'un rouge un peu plus clair, mais au niveau de la *macula* et dans son voisinage, ils sont d'un rouge foncé, et présentent partout un fin granulé rougeâtre qui, à mesure que la couleur se fonce, devient plus net et plus serré.

Pl. XII. — Fig. 59.

GROSSISSEMENT 8.

Excavation glaucomateuse du nerf optique et staphylôme postérieur.

L. B., femme d'employé, âgée de 46 ans, a toujours été bien portante dans son enfance. Dès l'âge de 12 ans, survinrent de fréquentes congestions vers la tête, des saignements de nez, une excitation générale, un sommeil agité et en même temps des douleurs répétées dans le cou; ces phénomènes disparurent presque complètement avec la 16me année, à l'établissement des règles qui parurent toujours régulièrement jusqu'à il y a 4 ans, attendu que la malade n'eut pas d'enfants.

Dès sa 31me année, elle éprouva des oppressions fréquentes et de nouvelles congestions céphaliques plus fortes; à 33 ans, apparurent, trois ou quatre fois par an, des flux hémorrhoïdaux modérés.

Il y a 4 ans, pendant l'époque des règles, l'écoulement s'arrêta tout à coup à la suite d'une grande frayeur. Il en résulta un violent mal de tête avec malaises, et la malade vit des lueurs et des étincelles de couleurs variées. La vue était, en outre, confuse; les objets paraissaient voilés, comme si des larmes eussent été accumulées dans les fentes palpébrales; les yeux ne rougissaient cependant pas, et aucune

douleur ni aucune sensation morbide ne s'y faisait sentir. Au bout de deux jours, ces symptômes diminuèrent dans les yeux et ils disparurent enfin complètement, mais pourtant les règles ne revinrent pas. Depuis cette époque, les congestions céphaliques devinrent plus fortes et plus fréquentes et souvent elles furent accompagnées de spasmes et d'accès convulsifs.

L. B. avait, dès sa jeunesse, une forte myopie, mais sa vue avait toujours été bonne et continue; jamais elle n'avait porté de lunettes. Une augmentation de la myopie, à l'âge de 15 ans, n'avait pas été reconnue; par contre, il y a un an et demi, en mettant par hasard la main devant l'œil droit, elle remarqua qu'avec l'œil gauche elle n'apercevait plus que les plus grands objets et encore indistinctement.

Malgé les remèdes employés, ce trouble de la vue augmenta dans la suite lentement, mais d'une manière constante, si bien qu'actuellement ce n'est plus qu'à la périphérie du champ visuel, en bas et en dehors, qu'il existe encore une bonne perception lumineuse et une perception confuse des gros objets: les doigts ne peuvent plus être comptés.

En ce qui concerne leur longueur, leur position et leur aspect, les deux yeux indiquent un très-haut degré de myopie. Sur l'œil droit, on n'aperçoit aucun phénomène morbide, et (avec V. — 7) la malade peut lire le n° 1 de 4 à 7 $^1/_2$ pouces de distance.

Sur l'œil gauche (aveugle), au contraire, la conjonctive est terne et parcourue par une vascularisation anormale (dite abdominale); la cornée est claire, la chambre antérieure un peu étroite; l'iris a une couleur brun-sale foncée; la pupille est un peu plus large, pas tout à fait ronde, immobile pendant les changements de lumière, et pourtant elle se dilate par l'atropine. Les milieux ont une apparence fumée, trouble; la pression intrà-oculaire est un peu augmentée.

Examinés avec l'opthalmoscope, les milieux se montrent parfaitement transparents, la partie interne de l'œil est un peu moins éclairée que d'habitude et l'œil disposé pour des rayons fortement divergents (V. — 5 $^1/_2$). Le fond de l'œil (fig. 59, œil *gauche*) paraît un peu plus foncé dans la plus grande partie de son étendue; pourtant il est uniformément jaune-rouge et d'un granulé foncé et grossier; le nerf optique est profondément excavé et entouré tout autour d'un cône très-grand, nettement marqué.

Le cône a une forme irrégulière, allongée; c'est au dessus et au dessous du nerf optique qu'il est le plus étroit, il a sa plus grande largeur en dedans, où il se termine par une pointe mousse; au côté externe du nerf il est, au contraire, très-étendu, et il s'étend de là en forme de triangle émoussé à plus de $^3/_4$ de diamètre du nert optique, vers la macula.

En dedans, où il paraît nettement limité par le bord du nerf optique, ce cône est très-clair tout autour et (comme dans l'auréole glaucomateuse) uniformément coloré en jaune; dans le reste de son étendue, au contraire, il est blanc-jaunâtre, et couvert de taches pigmentaires faiblement rougeâtres, irrégulières, extrêmement ténues; du côté externe, vers le reste, jaune-rougeâtre, du fond de l'œil, il est nettement délimité dans la plus grande partie de son étendue par des agrégats de pigment choroïdien de grandeur inégale, de couleur rouge-brune foncée, noirâtre dans certains points. A sa surface, non seulement les principaux vaisseaux rétiniens qui le traversent tranchent avec une remarquable netteté, mais encore, dans sa partie externe la plus étendue, on peut voir un plus grand nombre de vaisseaux rétiniens extrêmement fins, nettement dessinés; de même, différents vaisseaux choroïdiens placés plus profondément, d'une couleur jaune-rougeâtre faible, sont reconnaissables à leurs contours indécis.

Le nerf optique a une forme légèrement ovale, dans le sens de son grand axe vertical; une grandeur normale et un aspect ampullaire peu prononcé; dans sa

partie centrale il est uniformément d'un blanc-jaunâtre clair; dans ses parties périphériques il est de plus en plus jaune-verdâtre; nettement délimité dans toute sa circonférence, il ne montre nulle part trace de l'anneau du tissu cellulaire. Il semble fortement diaphane dans toute son étendue, et dans les mouvements du miroir la couleur et l'éclairage paraissent changer, comme miroiter. Si on observe le fond des vaisseaux centraux, ils semblent un peu moins nets, comme couverts d'un voile, d'une couleur rougeâtre, sans contours précis et d'un aspect rubané; à leur origine et dans le reste de leur trajet, ils paraissent ne s'éloigner que fort peu de leur position ordinaire, et leur mode de ramification paraît normal; mais au bord du nerf optique, on dirait qu'ils ne concordent pas avec les extrémités des vaisseaux rétiniens, qu'ils ne s'unissent pas directement avec eux, ce qui fait qu'il y a dans leur trajet l'apparence d'une interruption.

Les vaisseaux rétiniens montrent une étendue, une distribution, une couleur et un volume normaux; ils marchent invariablement dans le plan de la rétine, franchissent le cône pour arriver au bord du nerf optique, où précisément ils sont plus foncés sans milieu clair, et où, formant un coude ou une courbure plus grande, ils s'infléchissent dans le fond du nerf optique, et paraissent se terminer en partie par un renflement, en partie comme s'ils étaient coupés.

Pendant les mouvements latéraux de l'œil examiné, les vaisseaux du nerf optique exécutent, vis-à-vis des vaisseaux rétiniens, des mouvements parallactiques très-considérables.

Si, en adaptant, comme il convient, son accommodation, et en se plaçant de côté, on regarde dans l'excavation, on voit sur les parois de cette dernière les traits-d'union qui relient les vaisseaux rétiniens à ceux du nerf optique, et on peut poursuivre les différents vaisseaux, depuis la rétine jusqu'au fond de l'excavation, dans leur trajet moulé sur l'excavation du nerf; dans le fond ils se portent un peu plus vers le centre et quittent l'œil, en traversant le porus du nerf optique. Leur largeur et leur couleur restent toujours normales.

Le fond de l'œil *droit* ne montre rien de morbide; seulement le nerf optique est entouré d'un cône semblable à celui de l'œil gauche.

Pl. XI. — Fig. 60.

GROSSISSEMENT 7.

Excavation congénitale et glaucomateuse du nerf optique.

M. St., journalier, âgé de 55 ans, a eu dans sa jeunesse des saignements de nez répétés, et à 28 ans, une fièvre intermittente qui dura longtemps. A 14 ans, il reçut un coup, et, il y a cinq ans, une poutre lui tomba sur la tête; il en résulta des blessures qui n'étaient pas sans importance, mais qui pourtant guérirent rapidement et sans suites fâcheuses immédiates.

Dans l'enfance, les cheveux étaient d'un blond filasse, mais à 22 ans, ils étaient devenus brun-foncés.

M. St. dit avoir toujours bien vu, de près comme de loin, et n'avoir jamais eu à se plaindre de ses yeux.

Il y a sept mois, il éprouva sans cause connue, surtout dans la région frontale, un violent mal de tête qui dura huit jours, avec des éblouissements dans les deux yeux. Ces smyptômes eurent bientôt disparu pour ne plus revenir jusqu'à ce jour; pourtant, à partir de ce moment, il éprouva une diminution constante et si rapide dans la faculté visuelle qu'actuellement, avec l'œil gauche, il ne peut plus distinguer le jour de la nuit, et, qu'avec l'œil droit, il ne peut reconnaître que les doigts à la lumière solaire.

Les yeux ne montrent, dans leurs parties extérieures, aucune particularité morbide. La chambre antérieure et la pupille ont, de chaque côté, leur grandeur normale, et les iris, qui se contractent lentement, sont d'une couleur bleue; la pression intràoculaire est augmentée, surtout du côté droit.

Au moyen de l'ophthalmoscope, on trouve les milieux parfaitement transparents; la disposition dioptrique de l'œil droit = V. + 90; celle de l'œil gauche = V. + 75, et l'on constate au fond de l'œil, dans l'étendue et dans le voisinage du nerf optique, les altérations suivantes, un peu plus développées du côté gauche.

Le fond de l'œil *gauche* (fig. 60) est en majeure partie normalement granulé et jaune-rouge; et pourtant, autour du nerf optique se voit une auréole qui l'entoure complètement, est d'une couleur claire, vivement éclairée, et dépourvu du granulé normal. En dedans et au dessous du nerf optique, cette auréole n'a qu'une faible largeur; au dessus et surtout en dehors de la circonférence du nerf optique, elle possède une plus grande étendue, ainsi qu'une faible pigmentation.

En dedans, elle est nettement limitée par le nerf optique; à sa périphérie externe elle n'a de délimitation nette que vers la *macula*. C'est immédiatement auprès du nerf optique que cette auréole est le plus claire, et là même elle paraît blanc-jaunâtre; vers la périphérie, elle devient de plus en plus jaune-rougeâtre, et en dedans et en bas, cette coloration se confond rapidement et sans limite distincte avec la coloration normale du fond de l'œil. A la partie supérieure, et un peu en dedans de la circonférence du nerf optique, il y a à la surface de l'auréole des agrégats pigmentaires d'un rouge-brun foncé; à la circonférence externe du nerf optique sont accumulées des masses et des bordures semblables, et non-seulement sur le bord de l'auréole, mais aussi à une petite distance de cette dernière sur le fond de l'œil, d'un jaune-rouge normal.

La papille, irrégulière, de forme légèrement ovale, et par son grand axe un peu oblique de bas en haut et de dedans en dehors, a des diamètres de grandeur normale mais, nulle part non plus, elle ne montre trace de l'anneau du tissu cellulaire. Dans ses parties périphériques, elle est peu éclairée et d'une couleur gris-rouge-verdâtre; dans le milieu, au contraire, elle est vivement éclairée, d'un blanc-jaunâtre mélangé d'une faible coloration bleu-grisâtre. Cette partie circulaire, foncée et périphérique du nerf optique est plus étroite en dehors, plus large en dedans, c'est à-dire vers le nez; elle a ici $^1/_8$, là $^1/_4$ de la largeur du diamètre du nerf optique: vers le bord du nerf optique elle est plus foncée, et là même elle se confond peu à peu avec le bord net et foncé du nerf optique; vers le centre, elle est un peu plus claire, et vers la partie blanche et moyenne du nerf optique, elle est moins nettement délimitée (sans contour sombre); mais pourtant elle est rendue distincte par la différence de couleur et d'éclairage. La surface de cette partie annulaire du nerf optique est notablement reculée en arrière du plan rétinien, le nerf optique présente ici, comme dans les cas précédemment (fig. 52 à 59) décrits, une excavation avec des parois ascendantes concaves. La partie moyenne claire et ovale du nerf est, en général, dans toute son étendue, d'une couleur assez uniforme; cependant, eu égard à la présence des mailles de la *lame criblée*, elle est munie de petites

taches allongées, mal délimitées et d'une faible couleur bleu-grisâtre. La surface de cette partie moyenne claire, avec sa courbure fortement concave, est encore plus reculée en arrière du plan rétinien que la partie annulaire; ici encore le nerf optique est plus profondément excavé, et en forme de segment de sphère.

Le nerf optique possède donc, à sa surface, une double excavation : premièrement une excavation *totale* qui arrive jusqu'à sa limite externe, et est là nettement limitée par une ligne foncée; elle est relativement peu profonde, et en même temps, représente le vestibule plus large et plus superficiel de l'autre excavation; et deuxièmement, une excavation *partielle* qui comprend la partie moyenne du nerf optique, y pénètre encore plus profondément, et se continue avec le fond de l'autre excavation par un bord assez nettement délimité.

Les vaisseaux rétiniens ont une étendue, des ramifications, un volume, une couleur et des contours normaux; ils marchent normalement dans la direction du plan rétinien et franchissent ainsi le cercle jaunâtre du nerf optique pour arriver jusqu'à son bord. Mais là ils perdent leur milieu clair, pour devenir plus foncés, paraissent se renfler en partie en forme de nœuds et se recourbent sur ce bord, en formant de grandes ou de petites courbures vers le fond de l'excavation totale; en outre, ils proéminent beaucoup dans toute leur épaisseur à l'entrée de l'excavation, et paraissent se terminer brusquement comme s'ils étaient coupés ou coudés.

Leurs prolongements dans l'excavation *superficielle* (totale) sont, pour la plupart, nettement reconnaissables et recouverts seulement d'un faible nuage gris-verdâtre, vis-à-vis l'extrémité des vaisseaux rétiniens beaucoup moins déplacés; leur trajet ne répond ni par sa direction ni par ses sinuosités à celui des vaisseaux rétiniens; plus loin, leur couleur est manifestement plus claire, ils sont moins nets et leurs contours beaucoup moins foncés. Ils se rendent ainsi au bord intérieur (au second) de l'excavation, sur lequel ils se recourbent également et, en outre, ils deviennent plus foncés, et paraissent se renfler en forme de nœuds, perdre complètement leur milieu clair et se montrer de nouveau comme coupés dans leur trajet. De là leurs prolongements peuvent être poursuivis dans tout leur parcours au niveau du milieu clair du nerf optique, c'est-à-dire de la deuxième excavation, la *plus profonde*. Ces mêmes vaisseaux y prennent encore une direction et y décrivent une courbure qui s'éloignent du trajet normal et de leur parcours antérieur (dans l'intérieur de la première excavation); en outre, leur couleur est faiblement rougeâtre; ils sont sans contours, par conséquent rubanés, effacés, indistincts et comme recouverts d'un nuage grisâtre; enfin réunis aux troncs principaux, ils sortent de l'œil au milieu du fond de la deuxième excavation en traversant la *lame criblée*.

Les mouvements parallactiques, très-considérables du reste, qui se passent entre les vaisseaux placés dans trois plans vasculaires différents, se montre très-intéressants et très-instructifs, lorsque, en adaptant sa disposition dioptrique pour l'une ou l'autre de ces surfaces, on exécute soi-même avec la tête des mouvements latéraux, ou qu'on les fait faire à l'œil examiné.

En poursuivant les différents vaisseaux depuis la rétine jusqu'à leur sortie de l'œil par la *fossette du nerf optique*, grâce à des changements correspondants de l'accommodation, on le trouve partout, abstraction faite de leur courbure sur les bords des deux excavations, un aspect normal, et en aucun point ils ne montrent d'anomalie de diamètre, ni de changement notable dans la couleur.

Pl. XIII. — Fig. 61.

GROSSISSEMENT 8.

Irritation de la rétine.(*)

S. P., âgé de 18 ans, de petite mais solide stature, au teint florissant, bien nourri, avait eu à se plaindre, dans son enfance, de malaises de différente nature, en particulier d'un point de côté qui se déclarait immédiatement à la suite d'une marche rapide, d'un saut, de mouvements violents du corps et qui s'accompagnait d'essouflement, d'oppression, de toux, etc. Ces symptômes disparaissaient pourtant toujours d'eux-mêmes en peu de temps, et ils abandonnèrent complètement le malade, dans sa 7me année, après l'emploi de différents remèdes. A partir de là jusqu'à ces derniers temps, il resta toujours en bonne santé.

Myope dès l'enfance, mais y voyant du reste bien et d'une manière persistante, il avait, depuis des années, travaillé comme graveur sur bois, et cela dix heures par jour pendant l'été, six heures par jour pendant l'hiver; de même, il avait très-fréquemment, à la lumière artificielle, exécuté les travaux les plus fins, sans éprouver le moindre sentiment de tension ou de fatigue; cependant, depuis six semaines, ses yeux l'ont fait de plus en plus souffrir.

A son avis, il faut en chercher la cause dans un refroidissement qu'il aurait éprouvé en retournant chez lui à une heure avancée, par un temps orageux et pluvieux. Rentré à son domicile, il se sentit transi de froid, et dans la nuit même, il fut encore atteint d'un catarrhe bronchique qui dura huit jours, et dont, pendant le jour, il n'était que peu incommodé, mais qui s'exaspérait pendant la nuit. Deux jours après que ce catarrhe eut disparu de lui-même, le mal d'yeux se développa.

Le malade, qui auparavant pouvait s'occuper des journées entières des travaux même les plus délicats, sans nullement songer à ses yeux, sentit qu'après une heure et demie ou deux heures de travail, ils étaient affaiblis, fatigués, incommodés; il avait besoin de lever les yeux et de les laisser reposer pendant quelques instants. De cette manière, toute sensation désagréable disparaissait, et le travail pouvait être continué comme d'habitude; cependant, une heure ou deux après, la même fatigue revenait, pour disparaître de nouveau après quelques minutes de repos. Ainsi se succédaient la fatigue et le rétablissement de la vue, avec cette différence que plus le temps du travail s'avançait, plus la fatigue venait vite et plus elle durait longtemps, et que, par conséquent, les intervalles pendant lesquels le malade pouvait travailler sans inconvénient devenaient de plus en plus courts. — Le travail étant complètement abandonné, le malade considéra ses yeux comme parfaitement sains.

Pendant la nuit, mais surtout pendant le repos plus prolongé du dimanche, les yeux paraissaient se fortifier considérablement; puis après, la fatigue des yeux survenait d'une manière relativement rare pendant le travail des premières heures et surtout des premiers jours de la semaine. Cependant à la fin du jour et surtout à la fin de la semaine, les phénomènes morbides s'accroissaient; ce n'était plus alors assez de lever les yeux du travail pour quelques instants, mais il fallait tenir les paupières fermées pendant un peu de temps. Peu à peu survint aussi de la sensibilité tout autour du globe, le rétablissement de la vue après le repos accordé ne fut plus si complet, et il devint alors difficile de reprendre le travail.

(*) Voy: *Beiträge zur Pathologie des Auges*, p. 26, pl. X; et *Vortrag in der Versamml. des Doktoren-Kollegiums zu Wien* (Zeitschrift f. prakt. Heilk., n° 12, 1856).

Comme le malade continua néanmoins à travailler, le mal d'yeux augmenta rapidement à un tel point, qu'au bout de trois semaines, les phénomènes morbides survenaient après un quart d'heure d'application; mais cette fois avec un sentiment de pesanteur dans les paupières, qui forçait le malade de fermer les yeux pendant un temps plus long.

Si malgré cela, il s'efforçait de continuer son travail, il éprouvait une sensation de tension plus forte dans la périphérie du globe, avec douleur dans l'intérieur de l'organe, sensation de chaleur et photophobie; et le malade sentait la nécessité, pour trouver du soulagement, de poser la main sur ses yeux. Il obtenait surtout du calme, lorsque, les paupières fermées, il pressait avec un doigt l'angle interne de l'œil. Il aimait à se reposer des heures entières dans cette position en tenant les yeux fermés.

Mais alors, quand le malade cherchait encore à se forcer au travail, il en résultait des douleurs dans les tempes, le front, des congestions vers la tête, aux yeux, avec sensation de sécheresse dans ces derniers (la sécrétion des larmes n'avait, du reste, jamais été altérée), et si les plus grands objets pouvaient encore être aperçus comme d'habitude, les plus petits ne pouvaient être vus avec précision et netteté que pendant un moment.

Le repos et les compresses froides sur la tête et les yeux apaisèrent aussi ces symptômes avec assez de rapidité, si bien que, tant que le malade évitait de travailler, tout malaise l'abandonnait. Mais enfin, comme, même après un repos de plusieurs jours, et à la suite de la plus insignifiante occupation, ces phénomènes augmentaient encore, le malade, après un délai de six semaines, rechercha les secours de la médecine.

En examinant les parties extérieures de l'œil, on ne peut apercevoir, à part une légère hypérémie de la conjonctive tarsienne, aucun symptôme morbide appréciable. A un jour modéré, les pupilles ont de 4 à 5 $^1/_2$ millim. de diamètre, elles se contractent rapidement, et se dilatent notablement lorsque la lumière perd de son intensité.

Avec l'œil droit (V. — 9 $^1/_2$), le malade lit le n° 1 de 2 $^1/_2$ à 10 pouces de distance et le n° 20 encore à une distance de 6 pieds 6 pouces.

L'œil gauche (V. — 9) se montre seulement un peu plus myope, et l'acuité visuelle est la même.

Du n° 1 le malade ne peut lire de suite que deux ou trois lignes, après quoi se déclarent aussitôt les symptômes énumérés ci-dessus, la tension et la fatigue; quelques minutes après, deux ou trois nouvelles lignes peuvent encore être lues sans interruption. Un caractère plus gros est lu avec plus de suite. Le malade prétend que dans les premiers moments où ses yeux commencent à fixer, il ne remarque aucun changement et que la vue est aussi nette et aussi distincte qu'avant la maladie.

Depuis des années, la myopie ne doit pas avoir augmenté.

Au moyen de l'atropine, les pupilles acquièrent une dilatation de 8 millim. de diamètre, avec des troubles visuels relativement peu marqués.

L'examen à l'ophthalmoscope démontre que les milieux sont normaux, et, des deux côtés, le fond de l'œil diffère au même degré et comme il suit de l'état normal.

Le fond de l'œil (fig. 61, œil *droit*) est de couleur normale dans la plus grande partie de son étendue, surtout à la périphérie, de même que dans la région de la *macula*; mais tout autour de la papille, particulièrement en haut, en dedans et en bas, il présente une réflexion plus forte (miroitement) des rayons lumineux et une couleur jaune-rouge inaccoutumée, par suite du mélange d'un ton légèrement gris-bleuâtre et verdâtre, qui paraît à son maximum tout près de la papille, et disparaît peu à peu vers la périphérie.

Les parties du fond de l'œil colorées en jaune-rouge normal, possèdent, en outre, l'aspect granulé habituel; le pourtour de la papille, au contraire, où siège la différence de coloration indiquée, est traversé et recouvert de stries très-légères, faiblement rouges, de longueur inégale, placées dans les couches superficielles de la rétine.

La papille elle-même, dans la partie qui regarde la *macula*, a des limites et une couleur normales, et elle est munie d'un anneau de tissu cellulaire nettement indiqué; mais, dans les autres points, elle paraît rougeâtre, et on ne peut reconnaître que confusément ses contours et l'anneau du tissu cellulaire. Tout près du point de sortie des vaisseaux, cette couleur anormale ressemble à l'imbibition rouge du corps vitré dans les yeux de cadavre, et vers la périphérie elle se confond peu à peu avec la couleur du reste du fond de l'œil; elle remplit les intervalles vasculaires, pourtant elle n'arrive pas partout immédiatement jusqu'aux vaisseaux, c'est-à-dire jusqu'aux colonnes rouges sanguines, de telle sorte que les plus forts d'entre eux, surtout les veines, sont entourés dans la domaine de la papille comme d'une bordure blanche.

En outre, cette rougeur du nerf optique paraît très-faible, striée au centre, et communique au fond de l'œil, de concert avec les stries rougeâtres ci-dessus mentionnées, un aspect rayonné. Cet aspect commence au point de sortie des vaisseaux rétiniens, correspond à l'épanouissement des fibres du nerf optique, et c'est surtout en haut, en dedans et en bas, dans les parties périphériques du nerf optique et dans son plus proche voisinage, qu'il est le plus marqué; à une certaine distance du nerf optique, il se confond peu à peu avec le reste du fond de l'œil.

Le système vasculaire central, dans tout le fond de l'œil, a une étendue et une distribution normales, et n'offre rien de particulier en ce qui concerne le diamètre, la couleur, les contours et le trajet des vaisseaux.

La rétine est parfaitement transparente, sauf la partie de cette membrane qui entoure le nerf optique, laquelle est légèrement striée.

Toute application des yeux fut interdite au malade; il se mit 8 sangsues derrière les oreilles, et elles produisirent un soulagement immédiat et durable dans la tête et dans les yeux. On ordonna pour boisson l'élixir acide de Haller.

Deux jours après, on apercevait déjà dans le fond de l'œil une diminution notable dans les changements morbides, et les jours suivants elle fit de tels progrès que, dans le cours de trois semaines, la rétine et la papille ne paraissaient plus différer en rien de l'état physiologique. Six semaines plus tard, on permit au jeune homme de reprendre ses occupations. Aujourd'hui — six mois après que le traitement a cessé — il n'a pas encore eu le moindre avertissement d'une rechute.

Pl. XIII. — Fig. 62 et 63.

GROSSISSEMENT 7.

Inflammation de la rétine.(*)

T. M., paysanne, avait été chétive dans son enfance, et, de 6 à 11 ans, elle avait souffert de différentes éruptions cutanées chroniques, et de tumeurs ganglionnaires.

(*) Voy.: *Ueber „Retinitis“* (Wien. med. Wochenschr., 25. Nov. 1854); *Beiträge zur Pathologie des Auges*, p. 30, pl. XI., et Oester. Zeitschr. für prakt. Heilkunde, n° 12, 1856.

De 15 à 17 ans, elle fut exactement réglée; après cette époque survint, avec les phénomènes de la chlorose, une interruption complète du flux menstruel; celui-ci se rétablit pourtant de nouveau un an après.

Après un premier accouchement très-difficile, à l'âge de 21 ans, accouchement suivi de métrorrhagies pendant 15 jours, les deux yeux furent atteints, sans cause bien connue, d'un léger trouble visuel qui disparut peu à peu dans l'espace de quatre mois, et la malade, le considérant comme un effet de sa grande perte de sang, n'y prêta pas plus d'attention.

La naissance du second enfant eut lieu sans le moindre inconvénient. Pourtant, après la troisième couche, en septembre 1852, lorsque la malade, le quatrième jour après l'accouchement, essaya de se lever, survinrent de violentes douleurs qui, rayonnant du sommet de la tête vers le front, se suspendaient parfois pendant quelques jours seulement et durèrent un an. A ces douleurs se joignirent dans les premiers temps, du vertige, des bourdonnements d'oreille, des tiraillements non-seulement dans la figure, mais dans tout le corps, phénomènes qui pourtant se dissipèrent en quelques semaines avec le secours de la médecine.

Six semaines après ce dernier accouchement, la malade observa dans les deux yeux une nouvelle diminution progressive de la faculté visuelle qui se manifestait par une altération de la vue pendant quelques instants, mais à laquelle succéda bientôt un léger obscurcissement permanent de tout le champ visuel. Cet obscurcissement augmentait quand la malade appliquait ses yeux, mais surtout quand elle baissait longtemps la tête pour travailler, et enfin, l'œil gauche s'affaiblit à un degré considérable.

Dans la 23me semaine après la délivrance, l'enfant fut sevré, et les règles se rétablirent de nouveau; mais elles restèrent longtemps pauvres et irrégulières.

Pendant l'été suivant, aucun changement notable ne survint dans l'état des yeux. Néanmoins, pendant l'automne suivant, les douleurs de tête augmentèrent beaucoup, et, à cause de leur violence la malade dut, en décembre, garder le lit: alors sa faculté visuelle diminua aussi à droite, malgré les secours de la médecine, et à gauche elle s'éteignit presque complètement. A partir de cette époque, les douleurs de tête disparurent presque entièrement, et la malade ne remarqua pas d'autres changements dans ses yeux.

Pendant toute la durée de ses souffrances, elle n'avait observé aucune rougeur des yeux; elle n'y avait ressenti aucune douleur et ce ne fut que bien rarement qu'elle aperçut des mouches volantes.

T. M. compte actuellement 27 ans, elle est de taille moyenne, bien nourrie, a bonne mine: abstraction faite de sa maladie d'yeux, elle se sent parfaitement bien. Le mal de tête a complètement disparu, les époques sont régulières et suffisantes; l'appétit, la digestion, le sommeil sont bons, et les selles seulement sont un peu paresseuses.

L'œil droit a une structure normale (V. ∞), et dans ses parties extérieures il n'offre aucune manifestation morbide.

La cornée, de courbure normale, est parfaitement transparente, la chambre antérieure d'une grandeur correspondante; l'iris, d'un gris-clair, ne montre aucune anomalie de structure; la pupille est modérément large, ronde, noire et suffisamment contractile. Il semble à la malade que le champ visuel de cet œil est recouvert, de toutes parts et uniformément, comme par un nuage faiblement grisâtre, transparent. Le n° 3 est lu de 4 à 6 pouces de distance, le n° 20 est encore lu à 10 pieds.

Les parties extérieures de l'œil gauche, aussi de structure normale (V. ∞), et les parties environnantes ne laissent pas reconnaître non plus d'altération matérielle. La cornée, la chambre antérieure et l'iris sont comme dans l'autre œil; la pupille, normalement noire, montre, à un éclairage modéré, le même diamètre que du côté

droit; elle ne dilate pourtant d'une manière considérable lorsqu'on ferme l'œil droit, et elle demeure alors immobile à tout changement de lumière. Avec cet œil, la malade peut bien encore distinguer les gradations de la lumière et les couleurs les plus claires, mais elle n'aperçoit même plus les contours des plus grands objets. La lumière modérée du jour ne lui est pas désagréable, pourtant elle évite un jour clair et une forte lumière artificielle.

L'examen ophthalmoscopique de l'œil *droit*, la pupille étant dilatée ad maximum par l'atropine, ne montre nulle part d'altérations morbides dans les milieux transparents; seulement l'intérieur de l'œil paraît moins éclairé, et le fond de l'œil en général réfléchit peu de lumière, si bien que, dans l'examen avec le miroir à éclairage fort, il a un aspect tel qu'on croirait n'avoir employé que le faible miroir d'Helmholtz.

Le fond de l'œil *droit* (fig. 62) est plus foncé qu'à l'état normal et d'un ton rouge plus élevé, surtout autour du nerf optique. Cette couleur saillante, à un examen exact, paraît comme située dans le plan rétinien et déterminée surtout par une légère striation rougeâtre avec laquelle semble concorder une augmentation d'épaisseur de la rétine, surtout au dessus et autour de la limite du nerf optique. Dans toute son étendue, les vaisseaux centraux sont comme couverts par un léger nuage rougeâtre.

La striation sus-mentionnée est superficiellement placée dans la rétine et elle est surtout nettement reconnaissable en haut, en bas et en dedans, entre les principaux troncs vasculaires; elle commence avec une extrême finesse tout près du point de sortie des vaisseaux centraux, marche dans une direction radiée, conformément à l'épanouissement du nerf optique, paraît surtout épaisse et foncée en haut et autour de la limite du nerf optique, et, devenant plus claire et plus isolée, elle se perd successivement à une distance de 1 ou 1 $^1/_2$ diamètre optique du bord de la papille, dans la rougeur tranchée plus uniforme, qui paraît s'étendre avant tout dans les couches plus profondes du nerf optique et de la rétine, et qui ne se confond que peu à peu vers la périphérie avec la couleur jaune-rouge normale du fond de l'œil.

Cette rougeur de la rétine recouvre à son entrée le nerf optique, de telle sorte que, principalement à la partie supérieure, inférieure et interne de sa périphérie, elle ne permet que de reconnaître comme un disque rougeâtre, plus lumineux, plus clair et plus brillant au point de sortie des vaisseaux; il n'est bien limité qu'à sa périphérie externe, vers la *macula*, et on peut reconnaître ici l'anneau du tissu cellulaire.

Le système des vaisseaux centraux montre une étendue et une distribution tout à fait normales. Les artères dans leur trajet, leur diamètre et leur couleur ne sont pas non plus essentiellement modifiées; les veines sont pourtant un peu plus foncées et principalement au bord du nerf optique et dans son plus proche voisinage.

L'augmentation d'épaisseur des veines est uniforme et d'environ $^1/_3$ à $^1/_6$ de leur diamètre; cette augmentation s'élève notablement au dessus du rapport physiologique entre la différence de volume des artères et des veines.

En outre, le trajet des veines ne se montre pas seulement plus sinueux à la superficie, mais encore dans l'épaisseur de la rétine; les veines sont non seulement plus grosses, mais aussi plus longues.

Dans les points où les vaisseaux veineux sont plus superficiels, ils paraissent relativement plus clairs et plus nettement contournés; cependant les contours semblent encore un peu plus larges, et le milieu clair un peu moins brillant qu'à l'état normal. A mesure pourtant que, dans les points qui suivent immédiatement, ils s'enfoncent de plus en plus dans les couches plus profondes de la rétine, ils se montrent d'un rouge sanguin notablement plus foncé, perdent leur milieu plus clair, leurs contours plus foncés, et paraissent rubanés. Cette couleur rouge sanguine foncée

ressort au maximum dans les endroits les plus profonds, et diminue à mesure que les vaisseaux reviennent de nouveau dans les couches superficielles de la rétine, ce qui fait que les contours foncés et les milieux clairs réapparaissent de nouveau.

La région de la *macula* et son plus proche voisinage présentent d'imperceptibles modifications; elles sont, seulement à un très-faible degré, moins éclairées et plus foncées qu'à l'état physiologique.

L'examen ophthalmoscopique de l'œil *gauche*, la pupille étant également dilatée par l'atropine, montre les milieux parfaitement transparents; mais d'ailleurs, l'intérieur de l'œil est si peu éclairé, si foncé qu'en employant le miroir faible, ce n'est qu'avec une disposition dioptrique parfaite et après un examen prolongé qu'on peut, et même encore avec peine, saisir et poursuivre avec une netteté suffisante les différents détails du fond de l'œil.

Celui-ci (fig. 63, œil *gauche*), dans toute son étendue, se montre d'une couleur jaune-rouge plus foncée qu'à l'état normal et d'un rouge sang plus prononcé. L'intensité du *coloris* y diminue peu à peu en allant vers la périphérie; mais il se modifie aussi dans les parties moyennes du nerf optique, où il prend rapidement, entre les points de sortie des vaisseaux, un ton jaune-rougeâtre clair.

L'*éclairage* du fond de l'œil, au contraire, très-faible à la périphérie, augmente peu à peu en avançant vers le point de sortie des vaisseaux; en outre, les parties constituantes du fond de l'œil dans le voisinage et au niveau du nerf optique, paraissent de plus en plus diaphanes, leur surface miroite un peu comme le verre, mais c'est entre les vaisseaux qui sortent de l'œil qu'elle est le plus fortement éclairée et qu'elle réfléchit le plus la lumière.

Dans ses parties périphériques, le fond de l'œil est indistinct, avec un grenu serré et foncé, tandis que dans ses parties centrales (vers le milieu du nerf optique) et dans les couches les plus profondes, il est plutôt uniformément foncé; au contraire, dans les couches les plus superficielles de la rétine et du nerf optique, il paraît rougeâtre et nettement strié. Cette striation est extrêmement fine, elle s'étend dans le sens de l'épanouissement du nerf optique, suivant une direction radiée, et paraît être la cause principale du miroitement du nerf optique et de son voisinage. Cette striation commence sans délimitation nette au point de sortie des vaisseaux centraux, elle devient plus nette, plus foncée, plus serrée; et c'est au devant et dans le voisinage externe du nerf optique qu'elle est le plus prononcée; avant tout, elle suit le trajet des vaisseaux principaux, en devenant peu à peu plus pâle et moins nette; on peut la suivre dans le fond de l'œil à une distance qui représente deux ou trois fois la largeur du nerf optique.

Cette couleur du fond de l'œil, partie striée, partie uniformément plus foncée, est répandue dans les couches superficielles et les plus profondes de l'extrémité intra-oculaire du nerf optique et dans toute l'épaisseur de la rétine, ce qui fait que les parties périphériques du nerf optique, mais avant tout la rétine, présentent une augmentation d'épaisseur considérable.

Grâce à cette couleur foncée, les vaisseaux centraux, dans la plus grande partie du fond de l'œil, sont recouverts d'un nuage rougeâtre, en partie très-léger, en partie plus ou moins épais; de telle sorte qu'après un faible parcours, ils paraissent moins nets, et même, par places, se soustraient complètement au regard; mais d'un autre côté, ils recouvrent complètement la plus grande partie de la choroïde et les parties profondes du nerf optique, de sorte que ce dernier ne laisse, en aucun point, apercevoir son contour, et que sa position dans le fond de l'œil ne peut être reconnue que par l'image des vaisseaux et la coloration plus claire de leur point d'émergence.

Le système des vaisseaux centraux a une étendue et une distribution normales. A son origine, dans les parties moyennes du fond de l'œil, on ne peut voir que les troncs et les rameaux plus volumineux, surtout pour le système artériel; ce n'est que dans certains points que les plus petits vaisseaux apparaissent aussi, mais souvent en partie seulement. Dans les parties périphériques du fond de l'œil, au contraire, non-seulement les vaisseaux les plus volumineux ressortent avec netteté, mais aussi les plus petites branches y deviennent également visibles.

Le trajet des artères est partout plus direct, leur diamètre manifestement rapetissé, leur couleur très-claire. Là où les contours sont nettement dessinés, les artères peuvent aussi être poursuivies avec facilité, mais à mesure que leurs contours deviennent moins nets, elles se soustraient plus ou moins et enfin tout à fait au regard; en outre, elles paraissent également s'enfoncer dans la teinte rougeâtre du fond de l'œil, pour reparaître sur un autre point avec un contour beaucoup moins net ou simplement sous forme de stries d'un rouge-vif, claires et même brillantes.

Les vaisseaux veineux, en général, mais surtout au dessus du bord du nerf optique et de son voisinage externe, ont un trajet extrêmement sinueux, interrompu en apparence; leur diamètre est augmenté d'un $^1/_4$ à $^1/_3$, de sorte que la différence normale de volume entre les artères et les veines est manifestement augmentée — de moitié environ — leur couleur est beaucoup plus foncée, et cela est également vrai des contours plus larges, tant qu'ils sont visibles, ainsi que du milieu clair. Les sinuosités des veines se font non-seulement dans le plan de la rétine, mais aussi perpendiculairement à ce plan, et, dans certains points, elles sont si évidentes, que le vaisseau décrit une spirale complète. Les veines sont donc augmentées non-seulement en diamètre, mais aussi en longueur. Dans les endroits où les veines marchent dans la direction du plan rétinien, elles paraissent avoir un contour précis avec un milieu clair; en réalité dans leur trajet le plus superficiel, le contour est net et le milieu clair, mais jamais au même degré que dans l'œil sain; un peu plus profondément, les contours deviennent moins distincts et le milieu moins clair, plutôt rouge-mat; dans un plan beaucoup plus profond, les vaisseaux, sans autre différence dans la couleur du milieu et des bords et s'enfonçant dans un nuage rouge, se soustraient plus ou moins et même complètement à la vue. Si, quittant sa situation superficielle, une veine se recourbe dans une couche plus profonde, pour, de là, marcher plus ou moins obliquement dans le plan de la rétine, elle perd rapidement, suivant le degré de la courbure, son milieu plus clair et devient plus foncée, rubanée, d'une couleur uniforme et en apparence plus large. Marche-t-elle alors de nouveau, à une *profondeur modérée*, dans la *direction du plan rétinien* en prenant une nouvelle courbure, elle devient ainsi de nouveau plus claire et en apparence plus étroite, pour continuer ensuite son trajet avec des contours foncés et un milieu clair en rapport avec sa situation superficielle, ou avec une couleur beaucoup moins nette et uniforme, en rapport avec une situation plus profonde. Au contraire, monte-t-elle d'abord, à une *profondeur notable*, par une nouvelle courbure, dans la *direction du plan rétinien*, elle devient avec une inflexion moins accusée plus claire et se soustrait successivement au regard; tandis que, si la courbure est brusque, la portion de vaisseau rubanée et foncée se soustrait rapidement à la vue, comme si elle était coupée.

Si un vaisseau va des couches plus profondes dans les plus superficielles, les phénomènes sus-mentionnés relatifs à la direction, la courbure et la position se présentent toujours, mais pourtant dans un ordre inverse.

Poursuit-on les différents vaisseaux dans leurs sinuosités, aussi longtemps qu'on peut le voir, avec attention, on remarque que par places ils sont plus ou moins clairs ou foncés, que leurs limites et leurs contours sont plus ou moins nets ou in-

distincts, ou enfin que, dans toute leur largeur, la couleur est la même, et qu'ils sont plus ou moins voilés ou complètement interrompus. En aucun point pourtant il n'y a de diminution ou d'augmentation dans leur diamètre si ce n'est proportionnellement à leur mode de ramification: par conséquent, nulle part il n'y a contraction, resserrement ou dilatation variqueuse, etc.; il en résulte donc que, malgré les contours les plus différents, les vaisseaux poursuivent leur trajet avec une largeur invariable et qu'ils ne subissent qu'une réduction relative à leur degré de division.

Considère-t-on enfin, en général, les différences de niveau de la surface interne du nerf optique et de la rétine en particulier, le soulèvement qui se manifeste dans la légère striation rougeâtre, l'espèce de miroitement du côté de la rétine et du nerf optique; enfin le trajet des vaisseaux, le degré de leurs sinuosités et la position respective de leurs parties les plus proéminentes; on verra que cette surface interne (de la rétine et du nerf optique), à partir de la périphérie du fond de l'œil jusque vers le centre, se soulève de sa position normale, et cela peu à peu d'abord, mais plus loin avec évidemment plus de rapidité; que le soulèvement est à son maximum au devant et autour du bord du nerf optique, et qu'alors, en dedans du nerf optique, il descend dans la profondeur vers le point de sortie des vaisseaux en décrivant une courbure légère (infundibuliforme) pour laisser le plan rétinien reprendre, en ce point, son niveau normal.

La région de la *macula* et son voisinage le plus proche ne présentent que des altérations peu importantes. La couleur y est même plutôt uniforme, et seulement un peu plus foncée; l'intensité lumineuse un peu plus faible et le granulé peut-être moins apparent.

Pl. XIII. — Fig. 64.

GROSSISSEMENT 7.

Inflammation de la rétine

[dans le diabète sucré.] (*)

Le jardinier W. W., actuellement âgé de 22 ans, d'une constitution frêle et de moyenne taille, dit toujours avoir été fort et bien portant dans son enfance et dans sa jeunesse; mais il y a quatre ans que, par suite d'un refroidissement, il fut atteint d'une maladie qui pendant longtemps se traduisit par des phénomènes fébriles modérés, le gonflement du pied droit, la diminution des forces, la perte de sa bonne mine, et le retint fréquemment au lit; c'est pendant le cours de cette maladie qu'apparurent les symptômes de diabète qui existent encore aujourd'hui; ils s'accompagnaient d'un grand appétit de sécheresse de gorge, de soif inextinguible, de mauvaises digestions, de vomissements fréquents après les repas et d'un sentiment de grande prostration et d'abattement. Depuis peu de temps le malade est, en outre, atteint d'une toux fréquente, avec forte expectoration et sentiment d'oppression et de pesanteur sur la poitrine. Ce malade n'a jamais eu la syphilis.

(*) Voy: *Ueber Staar u. Staaroperationen*, p. 103, pl. VII, fig. 33; et *Beiträge zur Pathologie des Auges*, p. 33, pl. XII.

La faculté visuelle des deux yeux a toujours été bonne, et ce n'est que depuis 5 semaines, sans cause occasionnelle connue, qu'il survint un trouble de la vue se révélant par l'apparition momentanée d'étincelles brillantes devant les yeux et par un faible nuage dans la partie externe du champ visuel de l'œil gauche.

Ce nuage augmenta peu à peu en intensité et en étendue, et enfin il recouvrit la plus grande partie du champ visuel de l'œil gauche; envahissant ensuite la moitié interne du champ visuel de l'œil droit, il y prit également une étendue considérable.

Faute de soins médicaux et hygiène, cette affection fit des progrès constants, sauf, il y a 15 jours, à l'œil gauche seulement, une courte interruption, car la faculté visuelle de cet œil s'améliora pour quelques jours au point que le malade put lire les caractères ordinaires, ce dont, immédiatement auparavant, comme plus tard, il était incapable.

Actuellement le malade est maigre, d'un teint blafard, mais il paraît surtout très-affecté et très-affaibli. Sur les parties extérieures de l'œil on ne peut voir aucune manifestation morbide. Les pupilles sont normalement grandes, mobiles et noires.

Si le malade regarde, avec l'œil droit, sur une surface verticale, éloignée de 12 pouces, le milieu environ de son champ visuel lui paraît obscurci par un nuage grisâtre discoïde, qui augmente toujours d'épaisseur de la périphérie au centre. Cette région foncée presque circulaire, mesure 5 pouces de diamètres à la distance indiquée, et elle augmente dans la vue de loin; elle est un peu déplacée vers le haut du champ visuel, de telle manière que le point de fixation se trouve encore, à coup sûr, en dedans de ce disque, mais qu'il ne s'éloigne de son bord inférieur que d'environ un quart de son diamètre.

En dehors de ce trouble discoïde, tout le champ visuel lui paraît clair, chaque objet net et bien limité; dans ce champ visuel périphérique, il peut reconnaître les lettres du n° 14, mais il n'est pas en état de lire ce numéro ni même un beaucoup plus grand, car (suivant sa propre expression) les lettres sont bien aperçues avec une parfaite netteté, mais il lui manque, en outre, pour lire, le coup d'œil d'ensemble et le sens exact.

En dedans de la partie trouble, la faculté visuelle est altérée à différents degrés, et, en réalité, à la périphérie, les objets des plus grandes dimensions sont encore perçus comme dans un nuage; pourtant, dans la partie centrale qui possède aussi une forme circulaire, il n'y a perception d'aucune différence de forme ou de couleur.

Le trouble qui existe dans le champ visuel consiste donc en deux disques qui se recouvrent en partie; un plus grand, plus clair, plus transparent, grisâtre, et un autre plus petit, foncé, opaque, gris-noirâtre. Le dernier est, à l'intérieur, dans une position excentrique, directement vers le bas, a un degré tel que le point de vision, qui tombe en dedans de ce cercle est distant de son bord inférieur de $^1/_4$ de diamètre (du plus petit disque).

Le disque foncé mesure à la distance ci-dessus de 12 pouces, $2^1/_2$ pouces de diamètre, il grandit proportionnellement au plus grand dans la vue à distance, et paraît, en outre, devenir un peu plus clair.

Examiné à l'ophthalmoscope, la pupille étant dilatée autant que possible, l'œil *droit* se montre disposé dioptriquement pour les rayons parallèles (V. ∞), les milieux paraissent parfaitement transparents, et les parties périphériques du fond de l'œil ne laissent apercevoir aucune altération importante; au contraire, le point d'entrée du nerf optique et toute la partie environnante se trouve tellement altérée dans toute l'étendue représentée sur la figure 64, surtout dans sa coloration, que la papille, au point de vue de sa couleur et de ses limites, n'est plus reconnaissable, et que le point où elle se trouve ne peut être déterminé que par la figure caractéristique des vaisseaux centraux.

Le changement de teinte du fond de l'œil se présente, vers la périphérie, comme une rougeur matte-foncée à travers laquelle le grenu normal du fond de l'œil peut être aperçu indistinctement et composé, à ce qu'il semble, de granulations plus grossières, plus foncées. Vers le centre, au contraire, la rougeur matte-foncée devient moins transparente, plus épaisse, d'un gris-jaune-rougeâtre, avec striation légèrement rougeâtre, et le fond de l'œil, réfléchissant de plus en plus la lumière, est, par conséquent, plus clair, même en partie brillant, et un peu miroitant. La stration mentionnée ci-dessus commence indistincte, effacée, au point de sortie des vaisseaux centraux, elle est légèrement rougeâtre et s'étend, en devenant plus nette et plus serrée, dans tous les sens, en irradiant comme l'expansion des fibres du nerf optique. C'est au devant du nerf optique et dans toute sa circonférence qu'elle ressort avec plus de netteté; elle pâlit peu à peu, devient moins nette et moins serrée, et se soustrait finalement tout à fait au regard; c'est en dedans, c'est-à-dire du côté du nez, qu'elle est le plus large, et on peut la poursuivre jusque dans la région de la macula.

Cette couleur et ce trouble anormaux du fond de l'œil sont situés dans la partie intrà-oculaire du nerf optique et de la rétine, et paraissent répandus sur toutes leurs parties constituantes. Les vaisseaux centraux et les altérations, dont il sera question plus loin, sont ainsi enveloppées dans un nuage rougeâtre plus ou moins épais, mais avant tout, comme il a été déjà dit, le contour du nerf est complètement recouvert de tous côtés. En même temps, il existe aussi une augmentation considérable dans l'épaisseur des parties périphériques du nerf optique et de la rétine, par suite de laquelle la surface de la rétine fait de plus en plus saillie, de la périphérie vers le centre, et est surtout bombée autour du point d'entrée du nerf optique; mais ensuite, vers le point d'entrée des vaisseaux, elle s'infléchit de nouveau légèrement en arrière jusqu'à la surface interne normale du nerf optique.

Dans l'étendue de cette partie dont la couleur est anomale, il y a un grand nombre de taches irrégulières, généralement allongées, rouge-sanguin, de grandeur différente et presque uniformément réparties. Ces taches montrent à leur surface, et surtout sur leurs bords, une très-légère striation qui répond à l'épanouissement des fibres du nerf optique; de cette manière, leurs limites ont un aspect dentelé caractéristique; elles sont placées dans les couches rétiniennes un peu plus profondes, et par leur direction longitudinale, leur trajet plutôt rectiligne, par leurs sinuosités, comme par leur disposition générale, elles correspondent, en partie, à l'épanouissement des fibres du nerf optique, en partie au trajet des vaisseaux, surtout des veines.

Outre ces extravasations, on trouve encore dans le fond de l'œil, à quelque distance du point d'entrée des vaisseaux, des taches claires, ovales et rondes, de grandeur différente, entourées, en partie, d'agrégats pigmentaires qui paraissent formées d'un tissu spécial un peu transparent et cependant assez épais, traversant la rétine dans toute son épaisseur. Elles ont une surface légèrement inégale, faiblement bombée, réfléchissent fortement la lumière, et sont en partie jaune-clair, en partie couleur orangée.

Les taches plus claires ont une couleur plus uniforme; les taches orangées, au contraire, montrent à leur surface un très-léger grenu — leurs bords, dans les points où elles ne sont point entourées de pigments semblent arrondis et mal dessinés, et paraissent s'enfoncer dans les couches plus profondes de la rétine.

Le système des vaisseaux centraux, parfaitement normal vers le cercle équatorial, montre aussi, dans l'étendue de la coloration anomale, une étendue et une distribution normales; pourtant on n'y voit que les troncs principaux et les plus gros rameaux, et si quelques veines montrent un trajet sinueux, toutes ont augmenté de calibre.

Auprès de leur point de sortie, les veines sont indistinctes, voilées, rubanées, uniformément colorées; par une courbure légère elles gagnent peu à peu les

couches superficielles du nerf optique et de la rétine, deviennent ainsi plus distinctes, prennent des contours plus ou moins précis et un milieu plus clair; puis s'enfonçant en arrière dans les couches plus profondes de la rétine par une courbure tantôt légère, tantôt rapide, elles reviennent de nouveau, après un trajet plus ou moins long, dans les couches plus superficielles, et, de cette manière, elles reprennent tôt ou tard leur trajet normal. Dans les points où elles sont placées obliquement (dans une direction angulaire), par rapport au plan rétinien, elles présentent une coloration foncée, uniforme comme ferait un ruban; marchent-elles, au contraire, dans la direction du plan rétinien, elles ont toujours, suivant leur position plus ou moins superficielle, des contours plus foncés qui sont également plus ou moins distincts et un milieu plus clair. Plus profondément, elles sont recouvertes d'un nuage gris-rougeâtre ou bien paraissent uniformément plus claires et effacées, ou bien elles échappent complètement au regard.

Les artères d'un diamètre à peu près normal, plus claires, mais nettement délimitées, gagnent la surface de la rétine en décrivant à leur point d'émergence une courbure plus forte; en ce point même, pourvues de contours nets, elles paraissent plus larges, beaucoup plus claires, et même plus éclatantes au milieu; elles parcourent dans ce plan un long trajet, en décrivant de légères sinuosités, et pénètrent alors dans les couches les plus profondes de la rétine, ou, perdant leur liséré, on ne les reconnait plus que par leur milieu plus brillant, sous forme de lignes claires, ou bien elles se soustraient plus ou moins, et même complètement au regard, pour se porter plus tard, encore une fois, à la surface de la rétine et reprendre leur aspect antérieur.

Dans ce trajet, tous les vaisseaux conservent invariablement leurs diamètres respectifs, et ils ne diminuent que dans la proportion normale, au fur et à mesure qu'ils se ramifient.

La région de la *macula* n'est le siége d'aucun phénomène remarquable.

L'œil *gauche* (V. ∞) présente les mêmes symptômes objectifs et subjectifs, mais à un degré un peu moindre, et le malade peut encore avec facilité s'orienter dans la rue, et même faire encore quelques travaux de jardinage.

Pl. XIV. — Fig. 65.

GROSSISSEMENT 8.

Inflammation de la rétine

[avec nombreuses apoplexies] (*).

M. W., maître d'hôtel, âgé de 53 ans, d'une haute taille, corpulent, le ventre très-proéminent, la figure rouge et le nez bourgeonné; à part quelques maladies éruptives dans l'enfance (et dont il ne peut, du reste, indiquer les noms), il avait toujours

(*) Voy.: *Staar und Staaroperationen*, p. 103, pl. VII, fig. 32 et 33.

jours été bien portant. Depuis 9 ans, il est atteint d'hémorrhoïdes et quelquefois perd beaucoup de sang par l'anus.

Il a toujours bien vu de près et de loin.

Depuis 15 ans, presque chaque soir, il prend du vin et se met en fort joyeuse humeur; mais depuis 3 ans, ce n'est que le matin qu'il est complètement à jeun. Depuis plusieurs mois, il remarque sur ses deux yeux une diminution progressive de la faculté visuelle, une incertitude dans le regard, une certaine confusion des objets fixés, sans pourtant avoir apporté jusqu'à présent grande attention à ces phénomènes morbides.

Dans ces dernières semaines le mauvais état de la vue a fait des progrès rapides, si bien que, depuis huit jours, le malade ne perçoit plus de l'œil gauche que la lumière quantitative, et de l'œil droit que les plus gros objets, les doigts par exemple.

L'examen du malade fait conclure à un *delirium tremens* prononcé. Il n'a jamais eu de maladie syphilitique; du moins il n'existe aucun symptôme qui puisse le faire penser. Les yeux sont peu injectés, un peu larmoyants; ils ont un aspect vitreux et un regard fixe; d'ailleurs, ils ne paraissent point maladifs, il n'y a ni douleur ni photophobie. Les pupilles, de grandeur normale, se contractent avec lenteur.

Avec l'ophthalmoscope, on trouve les milieux de l'œil *gauche* parfaitement transparents, disposés dioptriquement pour les rayons faiblement convergents (V. + 80); l'intérieur de l'œil est peu éclairé, et le fond en est, en général, si foncé, qu'en employant le miroir faible (celui d'Helmholtz), on ne voit, de tous côtés, au premier coup d'œil, qu'un tatouage confus rouge-foncé, et qu'il faut disposer très-exactement son œil pour la rétine et prolonger l'examen pour être à même de saisir avec précision les différentes altérations.

Le fond de l'œil (fig. 65, œil *gauche*) se montre, en outre, d'une couleur assez foncée, rouge-jaunâtre dans toute son étendue; dans ses parties moyennes, surtout au niveau du point de sortie des vaisseaux centraux, il est plus fortement éclairé, montre dans une grande étendue, des stries rougeâtres, claires, extrêmement fines et une infinité de taches rouge-sanguin petites et grandes qui les recouvrent.

La légère striation sus-mentionnée correspond parfaitement par sa position et sa direction, à l'épanouissement des fibres nerveuses optiques dans la rétine; c'est tout autour du nerf optique qu'elle est le plus développée et le plus serrée, mais on peut, du reste, la suivre aussi dans d'autres parties du fond de l'œil, où elle offre une netteté variable.

Le pointillé rouge-sanguin indiqué siège dans des plans différents qui, en différents points, s'écartent assez notablement les uns des autres; il est formé d'une infinité de points extrêmement petits et de stries qui disparaissent, ainsi que de raies et de taches de forme différente, petites ou grandes et allongées; ces dernières montrent à leur surface, et surtout sur leurs bords, une très-légère striation correspondant à l'épanouissement du nerf optique; dans leur ensemble elles présentent une disposition radiée; elles sont plus prononcées dans le voisinage des gros vaisseaux, surtout des veines, et dans le sens de leur longueur elles concordent, en partie, avec l'épanouissement du nerf optique, en partie avec le trajet des vaisseaux.

Le système des vaisseaux centraux possède une étendue et une distribution normales, pourtant on n'en peut poursuivre que les troncs principaux et encore un certain nombre de ces derniers souvent par parties seulement.

Le trajet des artères est fortement rectiligne, leur épaisseur extrêmement petite, leur couleur claire. Dans différents points, elles montrent un contour foncé manifeste, dans d'autres, au contraire, on ne peut les reconnaître qu'à leur milieu clair; qui représente une strie étroite brillante.

Les veines ont une couleur évidemment plus sombre dans certains points, rouge-sanguin foncé; elles offrent des dimensions plus considérables, aussi bien en longueur qu'en largeur; leur trajet est donc très-tortueux et offre des sinuosités nombreuses qui sont surtout placées verticalement par rapport au plan rétinien. En ce qui concerne les colorations partielles des veines, leurs contours, les points où elles ne sont pas distinctes, leurs disparitions et leurs réapparitions, ces particularités concordent d'une manière très-précise avec tout ce qui est rapporté à ce sujet dans l'histoire de la maladie (fig. 62 à 64, pl. XIII). Dans certains points, les veines se présentent à la vue par des portions si petites et d'une manière si peu caractéristique, qu'elles peuvent être prises pour des extravasations sanguines, et qu'il est même souvent difficile de les en différencier.

La couleur plus foncée du fond de l'œil, de même que les extravasations, paraissent limitées au tissu de la rétine et de l'extrémité intrà-oculaire du nerf optique; de concert avec les différences notables de niveau des vaisseaux, elles font croire à une augmentation d'épaisseur considérable de la rétine elle-même, épaisseur qui est surtout prononcée au devant et tout autour de la périphérie du nerf optique. La surface du fond de l'œil (du nerf optique et de la rétine) se soulève rapidement au point de sortie des vaisseaux vers le bord du nerf optique, dessine là une légère convexité, puis s'incline de nouveau, mais lentement et progressivement vers la périphérie de la surface interne de la rétine qui est presque dans le plan normal. Le tissu de la rétine n'est, en outre, que faiblement transparent, ce qui rend invisibles les parties vasculaires placées plus profondément, lesquelles sont couvertes comme d'un nuage rougeâtre; mais la papille, par suite de ce trouble et de cette rougeur, soustrait complètement au regard sa couleur et ses limites, de sorte qu'on ne reconnaît son emplacement qu'à la disposition de ses vaisseaux.

L'œil *droit*, adapté dioptriquement pour les rayons parallèles (V. ∞) montre des milieux parfaitement transparents, et son fond présente des particularit és toutes semblables, mais un peu moins développées.

Pl. XIV. — Fig. 66.

GROSSISSEMENT 7.

Altération de la rétine.

[dans la maladie de Bright.]

J. M., bouvier, âgé de 19 ans, sujet faible, à mine cachectique, à cheveux blonds, prétend que, jusqu'à sa 15me année, il a toujours été parfaitement bien portant, et qu'il a toujours bien vu de près et de loin. A 15 ans, en gardant son bétail pendant les rigueurs de l'hiver, il eut les pieds gelés; dès lors ils gonflèrent tellement qu'il lui devint impossible de marcher.

Cette état dura tout l'hiver; il s'améliora pourtant rapidement au printemps, de sorte que J. M. se sentit bien pendant tout l'été et l'automne jusqu'à l'hiver suivant. Lorsque le froid arriva, le gonflement des pieds recommença, et il s'y développa ensuite des ampoules bleuâtres avec sentiment de chaleur et même de brûlure; à l'ouverture spontanée de ces ampoules, de l'eau s'écoula et il en résulta des ulcères

qui durèrent tout l'hiver. Au printemps suivant les ulcères guérirent, et les pieds recouvrèrent peu à peu leur volume normal et leur mobilité première; pourtant dès le commencement de l'été, le gonflement reparut, et, peu de temps après, il s'y joignit une inflammation érysipélateuse.

Toutes ces manifestations morbides disparurent jusqu'à l'automne, mais elles revinrent encore dans l'hiver, pour disparaître de nouveau au printemps, de sorte que, depuis trois ans maintenant, chaque été et chaque hiver, le malade souffre de ce gonflement qui se combine, l'hiver avec des ulcères et l'été avec un érysipèle; mais, au printemps et à l'automne, il reste bien portant.

A ces lésions se joignit encore, à plusieurs reprises, dans ces deux dernières années, un gonflement œdémateux des parties extérieures du cou et qui en occupait toute la périphérie.

Il y a 3 mois, en levant une lourde enclume, le malade s'est donné une hernie inguinale, pour laquelle il fut forcé d'aller à l'hôpital et d'y rester 5 semaines. 15 jours après son séjour à l'hôpital, il remarqua une diminution progressive de sa faculté visuelle et, quelques jours plus tard, l'apparition de mouches volantes et d'étincelles, particulièrement pendant les mouvements rapides des yeux et de la tête. Trois semaines après se développa, tout autour du cou, un gonflement œdémateux considérable, qui envahit rapidement la face et la tête, et qui se compliqua d'une détérioration notable de la vue.

Cette réduction de la faculté visuelle continua peu à peu, mais d'une manière continue, malgré la diminution de tous les autres phénomènes indiqués et même après la sortie de l'hôpital. Quinze jours plus tard, J. M. dut, pour une anasarque généralisée, rentrer de nouveau dans un hospice, où l'on démontra la présence d'une grande quantité d'albumine dans l'urine. Quand l'hydropisie eut, en grande partie, disparu, mais alors aussi que la faculté visuelle était diminuée à ce point que le malade ne pouvait plus se conduire seul avec sécurité, on le remit aux soins de l'ophthalmologiste.

Le malade lit actuellement avec l'œil droit (V. ∞), péniblement le n° 11 à 8 pouces, et avec l'œil gauche (V. — 36) le n° 15 à 8 pouces de distance.

Sur l'œil droit, on trouve un rétrécissement du champ visuel, et l'objet fixé étant distant d'un pied, la limite externe est à 7 pouces, la limite inféro-interne à 9 pouces; dans les autres directions le rétrécissement est peu important; dans l'œil gauche l'étendue du champ visuel paraît presque normale.

Dans les parties extérieures de l'œil, on n'aperçoit aucun phénomène morbide; les pupilles sont de grandeur moyenne, mais leurs contractions sont lentes, peu étendues; cependant l'atropine les dilate ad maximum.

A l'ophthalmoscope, les milieux se montrent, des deux côtés, complètement transparents et les yeux sont, à l'intérieur, éclairés d'une manière normale.

Le fond de l'œil *droit* (fig. 66) est, en général, normalement coloré et granulé; cependant, dans la région de la *macula* et dans son plus proche voisinage, la couleur est plutôt d'un jaune-brun-rougeâtre. Au même endroit et dans une plus grande étendue, on voit une infinité de taches de grandeur différente, extrêmement claires, presque brillantes, par places d'une couleur blanc-jaunâtre, et qui paraissent les unes superficielles, les autres plus profondément placées dans le tissu de la rétine.

Les plus grandes d'entre elles, dont le nombre est limité, se trouvent immédiatement autour de la macula, mais surtout vers sa partie interne; elles sont allongées, mal délimitées et affectent autour de la macula une disposition radiée, de telle sorte qu'elles paraissent l'entourer comme d'une couronne.

Près de ces plus grandes taches, et plus loin se présentent les plus petites, en partie disséminées isolées, en partie réunies dans différents points, en groupes plus

ou moins considérables. Ceux-ci occupent principalement cette place du fond de l'œil qui est entourée des vaisseaux rétiniens circonscrivant la macula dans un arc étendu.

Ces plus petites taches ont, les unes, une forme irrégulière, les autres, une forme arrondie; elles ressemblent à de petits points, et si les unes sont nettes et claires, les autres sont si mal délimitées et d'une couleur si peu claire qu'elles paraissent à peine indiquées.

La plus grande de toutes ces taches claires avoisine la circonférence interne du nerf optique, à une petite distance de sa limite; la forme en est ovale et, à sa partie moyenne, elle est munie d'une tache pigmentaire.

De semblables agrégats pigmentaires, plus foncés cependant et d'un diamètre plus petit, se trouvent répandus en petit nombre parmi les taches claires, autour de la macula et à sa partie externe.

Dans sa plus grande étendue, la rétine paraît d'une couleur grisâtre extrêmement faible (cependant on n'en a la preuve certaine qu'en adaptant très-exactement son œil); sa surface réfléchit un peu plus la lumière que dans l'état normal, mais, au reste, elle offre encore un haut degré de transparence.

Le système vasculaire central, eu égard à son étendue, sa distribution, son trajet, sa couleur, ses contours et le diamètre de chacun de ses vaisseaux, ne présente aucune différence, par rapport à un œil sain.

Le nerf optique est arrondi, de grandeur normale, limité à sa circonférence externe par de légères bordures pigmentaires d'un brun-rougeâtre, et de tous côtés on peut reconnaître l'anneau du tissu cellulaire; il a, dans ses parties périphériques, une couleur légèrement rougeâtre et sa surface se confond avec le plan de la rétine.

Dans l'œil *gauche* la rétinite est nettement dessinée. La rétine paraît trouble autour du nerf optique, le nerf optique, effacé; les veines ont un diamètre plus grand, elles sont fortement tortueuses et en partie masquées. Autour du nerf optique, et à une distance égale à son diamètre, se trouvent des plaques blanches isolées, et dans la région de la macula des taches claires semblables à celles de l'œil droit; pourtant ces dernières n'affectent point de forme et de disposition caractéristique et ne se laissent point poursuivre aussi loin dans le fond de l'œil.

Pl. XIV. — Fig. 67.

GROSSISSEMENT 7.

Inflammation de la rétine. (*)

L. Z., garçon boucher, a toujours été fort et bien portant pendant son enfance; à 14 ans il eut le typhus, et un an plus tard la petite vérole, sans aucune conséquence fâcheuse.

A partir de sa 20me année, il souffrit souvent de coliques, déterminées par l'influence de la température à laquelle il avait été exposé en transportant des bestiaux

(*) Voy.: *Beiträge zur Pathologie des Auges;* p. 39, pl. XIV.

sur le Danube, de même que par une nourriture peu convenable et surtout par la consommation d'une grande quantité de fruits.

Dans l'arrière-saison de 1853, le malade tomba dans l'eau jusqu'aux hanches, et il se refroidit faute d'avoir pu changer de linge; le jour même survint une fièvre violente avec frisson, par suite de laquelle se développa une inflammation du bas-ventre qui retint le malade six semaines au lit. Depuis cette époque les coliques diminuèrent; par contre, il lui vint un mal de tête qui dura, presque sans relâche, jusqu'à présent. L'invasion de cette douleur, qui s'étend de la nuque sur toute la tête jusque dans les dents, est régulièrement précédée d'une sensation de battements dans la région stomacale. Ce mal était accompagné, depuis 6 mois, de constipation; l'emploi d'émollients a suffi pourtant pour l'éloigner momentanément et pour amener, en même temps, une amélioration essentielle dans la céphalalgie.

L. Z. avait eu, dès l'enfance, une vue perçante et continue, mais au début du mal de tête, et surtout quand ce dernier atteignit sa plus grande acuité, il souffrit de scotômes lumineux. Il y a cinq semaines, il remarqua, par hasard, qu'il voyait plus mal de l'œil droit que de l'œil gauche, et qu'avec le premier il voyait les objets comme couverts d'un nuage.

Ce nuage augmenta notablement après de grandes fatigues, des écarts de régime, sous l'influence d'une température défavorable, mais surtout pendant les crises de mal de tête, et, il y a trois semaines, après un fort refroidissement et l'absorption de vin et de café noir, ce nuage devint très-épais, non-seulement dans l'œil droit, avec lequel il n'apercevait plus que les contours des gros objets, mais encore dans l'œil gauche avec lequel le malade ne pouvait plus apercevoir les personnes qu'à la distance de quelques pas.

Sous l'influence des sangsues, des résolutifs et d'un régime sévère, la faculté visuelle s'améliora dans l'espace de quinze jours, non-seulement celle de l'œil droit, mais surtout celle de l'œil gauche, si bien qu'avec ce dernier le malade pouvait, de nouveau, distinguer les chiffres d'une montre. Ayant encore voyagé par une mauvaise température, il s'attira, avec un violent mal de tête, une nouvelle diminution de la faculté visuelle à droite, ce qui le détermina, après avoir essayé en vain, pendant plusieurs jours, des moyens vulgaires, à recourir encore aux soins du médecin.

Le malade, âgé de 22 ans, de forte et superbe stature, bien nourri, a un teint qui prouve bien qu'il est souvent au grand air et qu'il n'est point habitué à se priver dans le boire et le manger. A ce qu'il rapporte, il n'a jamais eu la syphilis; les symptômes qui démontreraient cette maladie n'existent pas (*).

L'examen des parties extérieures des yeux ne permet de constater aucun phénomène morbide. Les pupilles sont rondes, d'un diamètre ordinaire, normalement contractiles et noir foncé.

Sur l'œil gauche, le malade se plaint d'un léger nuage uniforme, et ce n'est qu'avec peine qu'il lit le n° 2 de 4 à 10 pouces; mais il lit encore le n° 20 à 8 pieds.

Le champ visuel de l'œil droit est divisé en deux moitiés: l'une plus claire à gauche, l'autre plus foncée à droite; leur limite commune, qui est presque exactement rectiligne, est verticale, et un peu à gauche de la partie centrale du champ visuel, de sorte que la droite, plus foncée, occupe la plus grande partie du champ visuel et qu'elle renferme en même temps le point de fixation.

Dans la partie gauche plus claire du champ visuel, tous les objets semblent au malade seulement comme enveloppés d'un léger nuage gris-clair, et il peut y lire encore le n° 14 de 4 à 14 pouces, et le 20 à 4 pieds de distance; dans la partie droite, au

(*) L'examen des urines, surtout au point de vue d'une complication Brigthique, ne fut pas faite à l'occasion de la présentation du malade (1854).

contraire, tout est comme couvert d'une fumée noirâtre foncée qui, vers la partie gauche du champ visuel, près de la limite, est plus claire et se confond peu à peu avec le nuage gris-clair.

Si la ligne visuelle de cet œil (droit) vient à se fixer sur une lettre du n° 14, la lettre qui fait face directement, et surtout les lettres qui se trouvent immédiatement à gauche peuvent être reconnues tout d'abord; mais en fixant plus longtemps, la lettre de face disparaît tout aussitôt, tandis que celles qui sont plus loin ne disparaissent pas.

Dans la partie plus foncée de la moitié droite du champ visuel, le n° 20 même n'est pas lu, mais il est pourtant encore reconnu. Dans la vision de loin, la fumée doit même y devenir un peu plus claire, et permettre aux objets de ressortir avec plus de netteté.

L'examen ophthalmoscopique, la pupille étant dilatée, indique, dans l'œil *droit*, des milieux transparents, ainsi qu'une adaptation dioptrique pour les rayons parallèles (V. ∞). Le fond de l'œil (fig. 67) est, en grande partie, normalement coloré en jaune-rougeâtre; pourtant il paraît moins réfléchir la lumière, et d'un aspect plus mat qu'à l'état normal: un voile extrêmement mince le recouvre presque dans toute son étendue. En différents points, au niveau surtout des seconde et troisième ramifications des vaisseaux centraux, ce voile se transforme en un nuage gris, épais, qui, placé superficiellement, c'est-à-dire dans le plan de la rétine, obscurcit plus ou moins, en certains endroits, la couleur normale du fond de l'œil, qui même recouvre complètement ces points, et soustrait tout à fait au regard les plus fines ramifications vasculaires.

La papille, d'une forme légèrement ovale, et d'un diamètre normal, est fortement colorée en rouge, et seule une observation exacte permet de la distinguer du reste du fond de l'œil à sa couleur plus-claire et plutôt rouge-sang, sans que pour cela, on puisse reconnaître l'anneau du tissu cellulaire. Elle présente, au niveau de l'épanouissement des fibres du nerf optique, une légère striation rougeâtre, striation qui s'étend surtout en haut, en bas et en dedans sur le bord papillaire qu'elle rend à peu près méconnaissable, et qui se confond peu à peu avec le reste du fond de l'œil.

Le système vasculaire de la rétine présente une différence frappante entre le diamètre des artères et celui des veines, et offre, en général, l'aspect déjà représenté fig. 62 à 64, pl .XIII. Les veines dont on ne peut suivre que les plus forts rameaux, ne présentent nulle part d'augmentation ni de diminution dans leur diamètre; cependant, comme cela a déjà été remarqué, elles sont parfois recouvertes d'un nuage gris qui d'abord en obscurcit les contours, et ensuite la partie moyenne, si bien qu'en certains points elles échappent à l'observation, pour reparaître dans d'autres points avec plus de netteté. Les artères présentent des phénomènes semblables à ceux des veines, et après un court trajet, elles échappent presque complètement au regard, mais vers les parties périphériques du fond de l'œil, elles ressortent de nouveau avec plus ou moins de netteté.

Les altérations les plus frappantes du fond de l'œil se trouvent dans la région de la macula. Le trouble est ici très-faible; par contre, les taches et les stries claires paraissent un peu plus profondes, douées d'une forme particulière et forment une mosaïque qui s'éloigne en rayonnant du milieu de la tache jaune; dans leur intervalle une partie du fond de l'œil montre une couleur plus sombre, presque rouge-brun, et possède des agrégats pigmentaires épais, presque noirâtres.

Ces taches et ces stries, pour la plupart d'une couleur claire jaunâtre, deviennent plutôt d'un jaune-rouge à la périphérie, et elles disparaissent enfin, en prenant la couleur du fond de l'œil. Dans quelques-unes d'entre elles, le trajet des plus forts vaisseaux choroïdiens se laisse manifestement reconnaître.

Outre ces taches claires plus grandes, on trouve encore au fond de l'œil, dans leur voisinage, une infinité de taches et de points plus petits, irréguliers ou arrondis, jaunâtres ou d'un jaune-rougeâtre clair, et mal délimités. Ces taches et ces points ressortent avec plus ou moins de netteté; ils se trouvent en partie isolés, en partie réunis en groupes dans la périphérie du fond de l'œil; deviennent ensuite de plus en plus confus, et dans le nuage grisâtre étendu sur le fond de l'œil, ils disparaissent enfin complètement au regard.

Enfin, entre la macula et la papille, on remarque une tache isolée, légèrement bleu-verdâtre, qui porte sur son angle obtus un grand point de pigment foncé. Cette tache triangulaire est plus claire au milieu, plus foncée à la périphérie, elle est nettement limitée, et à sa surface se fait une forte réflexion de la lumière, un miroitement pareil à celui qui viendrait de la surface d'un morceau de verre.

Le fond de l'œil *gauche* (V. ∞) laisse apercevoir des particularités semblables; mais beaucoup moins développées, et surtout on n'y voit pas, comme dans l'œil droit, de tache bleu-verdâtre.

Pl. XIV. — Fig. 68.

GROSSISSEMENT 7.

Inflammation de la rétine.

J. B., âgée de 53 ans, n'eut pas de maladie sérieuse depuis l'enfance, jusqu'à la 40me année, et de 11 à 40 ans elle eut des périodes régulières; cependant dès la jeunesse, selles rares, quelquefois tous les 8 jours, et, comme conséquence, maux de tête fréquents et presque réguliers quelques jours avant les règles.

Elle a eu quatre enfants, dont trois sont vivants et jouissent de la meilleure santé.

Depuis la jeunesse, les deux yeux sont également myopes; elle a toujours bien vu et d'une façon continue de près, mais elle n'a jamais porté de verres pour voir de loin; elle n'a jamais eu mal aux yeux, et n'a jamais observé d'augmentation dans sa myopie.

Peu de temps avant la cessation de ses règles, pendant sa 40me année, survinrent des congestions vers la tête, qui reparurent toujours plus fréquentes les mois suivants, et maintenant, depuis 12 ans, malgré les moyens les plus variés qu'on leur oppose, elles se répètent presque tous les jours à différentes reprises. En outre, une ou deux fois la semaine, elles atteignent un tel degré d'intensité que, non-seulement la malade éprouve un sentiment de vertige et de forte chaleur à la tête, mais que la figure rougit, il survient une soif ardente, et une sueur, qui, commençant par la tête se répand aussitôt par tout le corps.

Il y a un an, ces congestions s'accompagnèrent d'un sentiment d'affaisement général, d'inertie, mais surtout de douleur et de pression précordiale; alors les transports sanguins vers la tête augmentèrent encore de fréquence et d'intensité et le sommeil et l'appétit diminuèrent notablement.

Pour améliorer ces syptômes morbides, on conseilla des bains tièdes, et au début, la malade parut les supporter parfaitement. Pourtant, lorsque, au bout de quinze jours, elle eut pris le sixième bain, elle devint tout à coup aveugle de l'œil gauche.

A la suite de l'usage réitéré de sangsues sur la tempe et derrière l'oreille du côté gauche, on obtint en peu de temps et par deux fois, du côté gauche, une vision assez satisfaisante; pourtant, au bout d'un mois, et sans autre cause, la cécité se déclara à l'œil droit, d'une manière tout aussi subite.

Les sangsues ne produisirent pour l'œil droit aucun résultat favorable immédiat, mais à la suite d'un traitement médical de quelques semaines, la vue se rétablit médiocrement; bientôt pourtant il survint une cécité presque complète de l'œil gauche.

Dans le cours du mois suivant, malgré des récidives répétées, un assez haut degré de vision revint dans les deux yeux en même temps que se fit une amélioration notable dans l'état général. Par contre, il y a un mois qu'avec le retour de tous les autres phénomènes morbides, coincida un nouvel affaiblissement de la vue qui continua invariablement jusqu'aujourd'hui; il s'accompagna d'un sentiment de plénitude, de pesanteur, de somnolence dans les yeux, et d'une grande sensibilité à la lumière solaire ou à la lumière artificielle (mais non à la clarté ordinaire du jour); enfin la malade vit des mouches et des phénomènes de photopsie sous forme d'une pluie jaune-clair, et cela surtout la nuit.

J. B. est de taille moyenne, a beaucoup d'embonpoint; son extérieur ne permet pas de conclure à une maladie sérieuse, et malgré une observation et un examen des plus attentifs, on n'est pas en état, sauf les phénomènes mentionnés, de démontrer chez elle aucune autre affection locale ou générale, ni quelque autre phénomène morbide. L'urine ne contient ni albumine ni sucre en quantité anormale.

Actuellement, avec l'œil droit (V. — 58), elle lit le n° 17 à 8 pouces, et avec le gauche (V. — 64), le n° 16 à 8 pouces de distance.

Les parties extérieures des yeux paraissent parfaitement normales; la chambre antérieure a, des deux côtés, la grandeur normale, les pupilles sont modérément dilatées et réagissent rapidement et largement aux variations de la lumière.

A l'examen ophthalmoscopique, les milieux se montrent parfaitement transparents, par contre, l'intérieur de l'œil s'éclaire manifestement moins qu'à l'état normal, et en général, le fond de l'œil est d'une couleur jaune-rouge notablement plus foncée.

Cette dernière paraît surtout déterminée par une forte rougeur qui occupe toute l'étendue et toute l'épaisseur de la rétine, et elle s'étend vers le centre (fig. 68, œil *gauche*), en franchissant, sans s'affaiblir, l'anneau du tissu cellulaire jusque vers la périphérie du nerf optique, dont le bord est ainsi parfaitement recouvert.

Vers la partie moyenne du nerf, elle devient peu à peu plus claire, ce qui fait que celui-ci paraît beaucoup plus éclairé, surtout entre les points d'émergence des vaisseaux centraux.

A cette couleur jaune-rouge foncée du fond de l'œil, s'ajoute une striation radiée extrêmement fine qui part du milieu du nerf optique et peut être suivie dans toutes les directions, mais surtout entre les vaisseaux principaux dirigés en haut et en bas jusqu'à une distance de 2 ou 3 fois le diamètre optique; par sa position et sa direction, elle répond parfaitement à l'épanouissement du nerf optique.

C'est dans la région de la *macula* et tout autour d'elle que sont les altérations les plus frappantes du fond de l'œil. Ce dernier présente, en cet endroit, dans une étendue horizontale de $= 2^3/_4$ diamètres optiques et de 2 diamètres dans le sens vertical, grand nombre de taches et de stries claires, et paraît dans leur intervalle, d'une couleur brun-rouge foncée.

Cette région est, en général, irrégulièrement pyriforme et sans limite précise. Les taches claires sont généralement inégales, irrégulières, plus ou moins allongées, en partie striées, rubanées, et affectant pour la plupart une disposition radiée; elles renferment la macula dans leur milieu, et de plus, le centre de cette dernière est placé au

milieu de la région fortement pigmentée, entre les taches les plus grandes et les plus claires dont les angles obtus convergent.

Une partie de ces taches claires, et surtout les plus grandes, celles qui sont situées en haut et celles qui sont en bas et en dehors, ont une couleur jaune-blanc très-claire, elles paraissent presque produire de la lumière tant leur surface brille et miroite; les autres taches ont plutôt une couleur jaune-foncé ou une teinte tirant sur le jaune-rougeâtre, qui, peu à peu, se confond avec la coloration du reste du fond de l'œil et présente pendant cette transition un aspect grenu extrêmement fin.

Les taches les plus claires sont celles qui sont limitées de la manière la plus nette et la plus précise, et pourtant leurs contours ne paraissent pas uniformes, linéaires, mais ponctués; les autres taches ont des limites plus ou moins confuses, effacées, et paraissent, en partie, comme situées dans la partie la plus obscure du fond de l'œil; on dirait qu'elles s'y enfoncent et qu'elles se continuent encore plus loin sous elle.

La couleur brun-rouge du fond de l'œil, entre les taches claires, est surtout foncée vers le centre et devient peu à peu plus claire à la périphérie; le fond de l'œil se montre partout nettement grenu ponctué; ce qui fait que les grains de pigment paraissent plus foncés et plus grands que là où domine la couleur jaune-rouge.

Le système vasculaire présente une étendue et une distribution normales. Cependant les artères, dont on ne voit que les troncs principaux, ont un trajet remarquablement rectiligne, une faible épaisseur et une couleur très-claire; les veines, au contraire, dont les branches et les rameaux plus petits sont aussi visibles en certains points, possèdent partout un diamètre uniformément plus grand qu'à l'état physiologique, mais qui correspond pourtant à leur proportion réciproque; ils présentent aussi un trajet extrêmement tortueux et une couleur évidemment plus foncée.

Tous les vaisseaux superficiels et bien visibles en certains points, passent, en d'autres, dans les couches plus profondes de la rétine, et, de cette manière, comme s'ils plongeaient dans un nuage rouge, ils deviennent plus ou moins indistincts, et échappent au regard dans une étendue plus ou moins considérable; ils présentent alors, d'une manière très-caractéristique, tous les phénomènes donnés en détail dans la description des fig. 62 à 64. Vers l'équateur, tous les vaisseaux redeviennent plus nets, et on peut aussi les poursuivre dans leurs plus petites ramifications; en ce même point, le fond de l'œil devient aussi d'une couleur plus claire et prend un aspect plus normal.

Le tissu de la rétine, malgré sa rougeur, présente pourtant encore un assez haut degré de transparence, mais, par contre, son épaisseur paraît avoir considérablement augmenté dans sa plus grande étendue, surtout autour de l'entrée du nerf optique et le long du trajet des vaisseaux centraux. Par suite, la surface de la rétine, de même que celle du nerf optique, s'élève rapidement dans le voisinage immédiat du point du sortie des vaisseaux du nerf optique, a son maximum de saillie au devant et autour de la périphérie du nerf optique, et alors, gagnant la périphérie, elle retourne peu à peu en arrière par une pente inégale et avec un aspect ondulé vers le plan qui correspond normalement à la face interne de la rétine.

Le fond de l'œil *droit* présente une image semblable, avec des particularités un peu moins marquées.

Pl. XV. — Fig. 69.

GROSSISSEMENT 6.

Inflammation de la rétine et des vaisseaux rétiniens. (*)

(Voyez l'histoire de la maladie de A. O., fig. 102, pl. XXIII.)

Pl. XV. — Fig. 70.

GROSSISSEMENT 8.

Inflammation de la rétine.

[Embolie de l'artère centrale de la rétine?] (**)

J. S., charpentier, âgé de 32 ans, fort et de belle apparence, avait toujours été bien portant depuis sa jeunesse jusqu'à il y a peu de temps, à l'exception d'une maladie qu'il fit y a 4 ans. A cette époque, des douleurs rhumatismales apparurent, au printemps, sans cause occasionnelle connue, dans les extrémités inférieures où survint un gonflement œdémateux; ces phénomènes durèrent tout l'été avec une intensité variable et enfin, à l'automne, ils disparurent complètement d'eux-mêmes.

J. S. n'avais jamais eu à se plaindre de ses yeux, dont il avait toujours également bien vu, de près et de loin.

Il y a 4 semaines, pendant le travail, l'œil gauche fut, tout à coup, sans cause connue, frappé d'une cécité qui se dissipa pourtant avec rapidité, quelques minutes après, et ne laissa subsister aucun trouble de la vue.

Il y a 5 jours, à 9 heures du matin il se déclara, tout-à-fait de la même manière, une cécité subite de l'œil gauche, et comme jusqu'à présent elle n'a point rétrogradé, J. S. dut se soumettre a un examen médical. Au moment où se produisit la cécité, il semblait au malade qu'un nuage noirâtre épais arrivait rapidement du dehors se placer devant son œil; il n'observa pas d'autres phénomènes, n'éprouva pas de sensations pénibles dans l'œil lui-même, et jusqu'à présent il n'est survenu rien de pareil.

Dans l'œil gauche, comme dans l'œil droit, les parties extérieures des yeux ne présentent aucun phénomène morbide; seulement l'œil gauche se montre un peu moins tendu sous le doigt explorateur. Dans les deux yeux, les pupilles sont normalement grandes, noires et contractiles; les deux yeux présentent une structure normale, et au repos de l'accommodation ils sont adaptés pour les rayons parallèles. Avec l'œil droit, le n° 1 est lu de $4^2/_3$ à 18 pouces; pour l'œil gauche, toute perception lumineuse a disparu.

(*) Voy.: *Beiträge zur Pathologie des Auges*, p. 43, pl. XV et XVI.
(**) Voy.: *Bericht des k. k. Allgem. Krankenhauses zu Wien vom Jahre 1867*, p. 269; et Dr. L. Mauthner, *Lehrbuch der Ophthalmoscopie*, Wien 1868, p. 342.

En ce qui concerne la santé générale, un examen exact et minutieux indique une insuffisance de la valvule mitrale, ainsi qu'un léger rétrécissement de l'orifice auriculo-ventriculaire gauche; les autres organes sont comme à l'état normal.

L'examen de l'œil *gauche* [frappé de cécité] avec le miroir faible, montre les milieux parfaitements transparents, l'intérieur de l'œil normalement éclairé et le fond de l'organe (v. fig. 70) normalement éclairé et grenu dans la plus grande partie de son étendue; il est, par contre, d'une couleur rougeâtre dans sa partie moyenne, et recouvert d'un nuage légèrement grisâtre.

Ce trouble grisâtre, à travers lequel le fond jaune-rouge et granulé de l'œil peut encore être aperçu par transparence est, en général, situé dans la rétine; il présente un aspect nuageux dont l'épaisseur suivant les différents points est alternativement plus ou moins considérable. C'est dans l'étendue de la papille et dans son entourage que ce trouble est le plus évident, surtout vers la partie externe et dans la région de la macula, ainsi qu'au niveau des principaux troncs vasculaires centraux, dirigés en bas et en dehors; vers la périphérie, il se perd peu à peu sans délimitation distincte.

Le système vasculaire central a une étendue et une ramification normales, mais ces vaisseaux et même ceux qui s'étendent jusqu'à la macula, présentent un diamètre plus faible avec un trajet un peu plus rectiligne; d'ailleurs le rapport physiologique entre les artères et les veines, entre les plus grands et les plus petits vaisseaux, n'est pas altéré.

Dans l'étendue du nuage grisâtre, les plus gros vaisseaux, qui sont plus ou moins indistincts au point de vue de leur épaisseur et de leur situation à différentes profondeurs dans la rétine, peuvent cependant être poursuivis dans tous les sens avec leurs contours et leur milieu clair; mais les plus petites ramifications vasculaires ne sont pas visibles. Dans leur trajet périphérique au delà du nuage, les vaisseaux présentent une netteté et une couleur normales.

Les altérations les plus essentielles du côté du système vasculaire, s'observent dans deux des plus petits rameaux vasculaires; un rameau artériel et un rameau veineux, qui, émanant des troncs principaux dans le nerf optique, pénètrent en dedans et en haut, avec de légères courbures, dans la région de la macula: elles s'observent encore dans deux rameaux qui, émanant du plus fort rameau veineux supérieur, se dirigent vers la macula.

Le trajet de ces vaisseaux paraît, en général, normal; pourtant leur diamètre est relativement beaucoup plus fort, et on peut les poursuivre très-près de la macula, mais en outre le vaisseau artériel qui prend naissance, immédiatement au dessus de l'excavation du nerf optique, du tronc accessoire artériel ascendant, marche jusque dans la région de la macula et là se divise en deux ramuscules.

Dans les conditions physiologiques, les vaisseaux de cette espèce et de cette région ne tranchent pas si visiblement par rapport aux autres vaisseaux du fond de l'œil, ils sont même, au contraire, le plus souvent si minces, que ce n'est qu'avec peine qu'on peut les poursuivre au voisinage de la macula, qu'ils n'atteignent jamais. La région de la macula ne présente rien de particulier; à son niveau cependant, là où la petite artère se divise, on voit une petite tache rouge, arrondie, semblable à une extravasation qui paraît placée à une petite distance derrière les vaisseaux.

L'extrémité intrà-oculaire du nerf optique présente, en son milieu, une petite excavation (congénitale) arrondie, mais qui n'est très-nettement délimitée qu'en haut et en dehors; la partie périphérique de la papille qui entoure l'excavation, est fortement rougeâtre, et sa surface concorde normalement avec le plan de la rétine. Cependant, dans toute son étendue, le nerf optique est tellement voilé par le nuage grisâtre mentionné ci-dessus, que l'on n'aperçoit qu'indistinctement sa limite périphérique et nullement l'anneau du tissu cellulaire.

Les phénomènes morbides mentionnés ne montrèrent dans les jours qui suivirent immédiatement, et pendant lesquels l'œil fut soumis, à plusieurs reprises, à l'examen ophthalmoscopique, aucun changement essentiel; mais lorsque, 2 1/2 mois plus tard, le malade se présenta de nouveau, l'image du fond de l'œil gauche était complètement changée.

Pendant ce temps, une atrophie complète du nerf optique et de la rétine s'était développée. Le trouble grisâtre avait complètement disparu, et la transparence de la rétine était de nouveau rétablie; cependant elle présentait à sa surface un miroitement considérable. Le nerf optique paraissait très-pâle, faiblement gris-blanchâtre et réfléchissait fortement la lumière, avec une légère excavation cupuliforme dans toute son étendue. Les vaisseaux centraux avaient partout un trajet direct, presque rectiligne, et surtout le diamètre des artères était très-petit, elles étaient aussi bordées, en partie, des deux côtés, d'un liséré blanchâtre étroit (voy. description des fig. 50 et 51, tab. X). Les plus petits vaisseaux, qui auparavant présentaient un diamètre relativement fort et qui pouvaient être poursuivis jusque dans la région de la macula, avaient maintenant un diamètre moindre en rapport avec l'atrophie des autres vaisseaux, et à une certaine distance de la macula, ils échappaient déjà au regard. La tache rouge arrondie qui se trouvait dans la région de la macula avait disparu; mais il y avait à sa place une tache brun-rouge foncée et irrégulière, entourée d'un nombre considérable de points blanchâtres dont quelques-uns étaient très-brillants.

Dans l'œil *droit*, on ne put comme auparavant découvrir rien de morbide, et le malade voit aussi bien avec cet œil qu'avant la maladie de l'œil gauche; il prétend néanmoins qu'il y a quelques jours, il a aussi cessé de voir avec l'œil droit pendant quelques minutes.

Pl. XV. — Fig. 71.

GROSSISSEMENT 7.

Inflammation de la rétine (*).

K. St., âgée de 20 ans, ouvrière, n'a eu, en fait de maladie, jusqu'à il y a peu de temps, que la rougeole (dans sa 8me année). Sa menstruation qui commença à 16 ans, est depuis lors normale. Petite et maigre auparavant, elle commença, à 18 ans, à grandir et à engraisser rapidement, et actuellement elle est grande, forte, bien nourrie et d'une mine florissante.

Elle a toujours bien vu avec les deux yeux, de près et de loin, et elle s'est occupée 8 à 9 heures par jour de couture ou d'autres travaux fins, sans fatigue des yeux.

Au mois de mars de cette année, elle eut de violentes émotions qui parurent n'avoir pas laisser de suites fâcheuses pour l'état général. Cependant, plusieurs mois après, son extérieur s'altéra sans cause connue, et son teint devint jaunâtre; il survint de l'oppression, des difficultés de respirer, des battements de cœur, surtout en marchant et en montant les escaliers, phénomènes qui continuèrent sans interruption, quoique avec des variations d'intensité, jusqu'à la fin de septembre; mais alors ils diminuèrent rapidement d'eux-mêmes et disparurent enfin complètement.

Voy.: *Bericht des k. k. allgemeinen Krankenhauses zu Wien vom Jahre 1866*, p. 816; und Dr. Ludwig Mauthner, *Lehrbuch der Ophthalmoscopie*, Wien 1866, p. 361.

Quand cessèrent ces phénomènes, il se développa dans les deux yeux une conjonctivite modérée, et lorsque elle cessa, 5 ou 6 mois après, c'est-à-dire vers le 15 ou 16 octobre, la malade remarqua qu'elle voyait mal. Il lui semblait qu'un léger nuage gris couvrait tous les objets; elle ne pouvait plus y voir assez pour coudre, et elle voyait encore plus confusément avec l'œil gauche qu'avec l'œil droit; au premier abord les objets lui paraissaient d'abord clairs; mais, au bout de quelques secondes, ils commençaient à disparaître, lui semblaient plus petits et difficiles à reconnaître; tous ces objets paraissaient d'abord avoir une couleur tirant sur le jaune, puis un ton verdâtre, et ce n'est qu'après un plus long examen qu'ils se montraient avec leur couleur naturelle, sans être pourtant tout à fait clairs. Il n'y a jamais eu ni douleur ni photophobie.

La malade se soumit, pour la première fois, le 19 octobre 1865, à l'examen du médecin. Les deux yeux paraissent normaux à l'extérieur. Les pupilles, de grandeur normale, se contractent rapidement et activement pendant les changements de lumière. Le n° 1 est alors lu par chaque œil séparément, mais seulement à la distance de 8 pouces.

Lorsque, le 24 du même mois, par conséquent, 5 jours plus tard, la malade fut examinée de nouveau, on constata, outre une dilatation de la pupille gauche, une diminution considérable de la vue. La malade ne lisait, de chaque œil, que le n° 7 à 4 pouces de distance.

La vue ne se soutenait alors que peu de temps: aussi les objets paraissaient, au premier abord, à peine reconnaissables au milieu du champ visuel, et ce n'est qu'après avoir fixé quelques instants qu'ils devenaient un peu plus clairs, mais encore enveloppés d'un épais nuage et notablement agrandis du côté de l'œil gauche. Dans les deux yeux, la vision périphérique était presque normale, ce n'est qu'à un faible éclairage qu'on pouvait démontrer un rétrécissement du champ visuel en haut.

L'aspect des parties extérieures de l'œil est actuellement aussi parfaitement normal, sauf la dilatation de la pupille du côté gauche. Les deux yeux, au repos de l'accommodation, sont adaptés pour les rayons parallèles.

A l'examen opthalmoscopique, après la dilatation de la pupille par l'atropine, les milieux de l'œil se montrent parfaitement transparents, et l'intérieur des yeux un peu moins éclairé que d'habitude; mais, dans le fond de l'œil, on voit, de chaque côté, les mêmes altérations:

Le fond de l'œil parait exactement, dans toute l'étendue de la choroïde (voy. fig. 71, œil *gauche*), d'une couleur et d'un grenu assez normaux en ce qui concerne ses couches les plus profondes; cependant, de tous côtés, il est plus ou moins visiblement recouvert d'un nuage rougeâtre et un peu gris-verdâtre. Cette coloration particulière, extrêmement faible, est surtout localisée dans les couches superficielles du nerf optique et de la rétine; elle provient, comme on peut s'en convaincre, en accommodant avec beaucoup de soin (seulement dans l'examen avec le miroir faible), d'une rougeur extrêmement pâle, uniformément répandue sur tout le fond de l'œil, à laquelle s'ajoute une striation très-faible, radiée, rougeâtre, partant du milieu du nerf optique et correspondant à l'épanouissement de la rétine, ainsi qu'une striation gris-verdâtre. La striation *rougeâtre* parait surtout serrée dans les parties périphériques et autour du nerf optique, et elle se perd en devenant peu à peu plus pâle et indistincte, à une distance du bord papillaire égale, à 1 ou 1 ½ diamètre du nerf optique.

La striation *gris-verdâtre* commençe très-faible et peu accusée au sein de la striation rougeâtre; devenant peu à peu plus serrée et plus foncée, elle parait surtout nettement dessinée dans le reste du fond de l'œil, où on peut la suivre dans presque toute son étendue. Elle est, en outre, formée de très-fines stries isolées, courtes,

mal délimitées, égales à deux ou trois fois le diamètre des vaisseaux et qui, de leur côté, paraissaient formées de la réunion d'une série de points.

Le système vasculaire central, sauf une coloration un peu plus matte (plus foncée), ne montrait aucune différence par rapport à l'état normal, au point de vue de l'étendue, de la division, du trajet, de l'épaisseur et des contours des différents vaisseaux.

Le nerf optique, eu égard à sa striation et à sa coloration superficielle, paraissait, en général, plus confus et moins éclairé, et en même temps moins nettement indiqué dans ses limites, surtout à la périphérie, et cela principalement en dedans, du côté du nez; cependant on reconnaissait tout autour l'anneau du tissu cellulaire; dans ses parties plus profondes, surtout à la périphérie, il était uniformément coloré d'un faible rouge hématique.

La région de la *macula* paraissait un peu moins éclairée, avec un point brillant, jaune-clair, extrêmement petit (de là l'impossibilité de le rendre dans le dessin) au milieu; examinée à l'image renversée, elle montrait de faibles indices de particularités décrites pour l'image fig. 30, pl. V.

Tout d'abord, on prescrivit à la malade des préparations mercurielles, avec le régime diététique correspondant, et plus tard de l'iodure de potassium. Sous l'influence de ce traitement, tous les symptômes morbides diminuèrent progressivement, mais d'une manière constante, et l'acuité visuelle augmenta dans la même proportion pour les deux yeux.

Cinq mois plus tard, la malade pouvait de nouveau, avec chaque œil, lire le n° 1 à 8 pouces de distance, et on ne voyait plus rien de morbide dans le fond de l'œil; après deux autres mois, l'acuité visuelle et l'aptitude au travail qui existaient autrefois s'étaient rétablies.

Pl. XV. — Fig. 72.

GROSSISSEMENT 7.

Formation nouvelle de vaisseaux dans le corps vitré.

J. R., ouvrier tailleur, âgé de 27 ans, d'apparence frêle et maladive, déclare qu'il n'a jamais eu de maladie sérieuse, et que ce n'est que depuis 8 ans qu'il a parfois souffert de douleurs hémorrhoïdales, de constipation et de maux de tête consécutifs. Il avait toujours bien vu de loin et de près.

Il y a deux ans, sans cause connue et après un violent mal de tête de deux jours, le pouvoir visuel baissa tout d'un coup et d'une façon si marquée que le malade dut renoncer à son travail. Il n'y avait pas de douleur dans les yeux, et le trouble visuel consistait en ce que le champ visuel de chaque œil lui paraissait diversement coloré, et qu'il y percevait un tremblement et un miroitement continuels. Dix jours étaient à peine écoulés que le pouvoir visuel était de nouveau rétabli au point que le malade pouvait reprendre son travail; mais les maux de tête durèrent encore quinze jours après le trouble visuel.

Sept mois plus tard, le même trouble visuel reparut, et cela avec un mal de tête extrêmement violent, presque intolérable, et cette fois il persista pendant six mois. Il semblait au malade qu'un corps foncé se trouvait dans la partie externe du champ

visuel de l'œil droit; ce corps avait la forme d'une araignée qui paraissait vivre et remuer les pieds, et qui devenait de plus en plus grande.

Lorsque quelque temps après, la mauvaise vue et le mal de tête eurent disparu, le malade put de nouveau revenir à son travail et le faire aussi bien qu'auparavant, et cela pendant deux mois entiers. Après ce temps, il y a 8 mois, la mauvaise vue revint encore, mais cette fois sans mal de tête; le malade dut abandonner de nouveau son travail, mais alors il était encore en état de lire. Quatre mois après cependant, il ne voyait plus assez pour lire.

Il y a un mois, survint une nouvelle amélioration, mais elle ne dura que peu de temps. Actuellement, le malade peut à peine lire avec chaque œil le n° 20 (caractères hébraïques) à 6 pouces de distance.

Cette mauvaise pue a pour cause principale, dans les deux yeux, des taches foncées de grandeur égale, lesquelles, placées au centre, couvrent complètement tous les objets. Ces taches ont une forme allongée, sont un peu plus larges en haut, plus étroites en bas, et en mesurant le champ visuel, à dix pouces de distance, elles s'éloignent du point de fixation, en haut de 2 1/2 pouces, en bas de 3 pouces, en dehors de 1 1/2 pouces, en dedans de 2 pouces. Dans les deux yeux, elles sont entourées d'une zône moins foncée, s'éclaircissant à la périphérie, et dont la largeur ne peut pourtant pas être au juste déterminée. Par suite de ces taches centrales, le malade ne peut apercevoir que les objets placés dans la partie excentrique du champ visuel (avec l'axe visuel tourné de côté); alors, il lui est complètement indifférent d'employer, pour voir, telle ou telle partie du champ visuel. Les limites extérieures du champ visuel se montrent normales dans l'œil gauche; dans l'œil droit, au contraire, elles sont un peu reculées, en dehors, en haut et en dedans vers le centre.

Dans les parties extérieures de l'œil, on n'aperçoit rien de morbide; seulement la chambre antérieure paraît, des deux côtés, un peu moins profonde et les pupilles, très-étroites, se contractent plus faiblement aux changements de lumière. La pression intrà-oculaire est normale, la disposition dioptrique au repos de l'accommodation est à droite V. + 30, à gauche V. + 20.

Le malade se sent actuellement assez bien dans son état général. Il a seulement un sentiment de pesanteur dans la tête, mais si on touche la voûte crânienne, il éprouve une assez violente douleur. Tous les organes du corps semblent sains.

L'examen chimique des urines fait exclure une maladie des reins, car on n'y trouve qu'une forte augmentation des phosphates terreux : outre, une grande quantité de sels calcaires, y a des traces de carbonate d'ammoniaque en dissolution et beaucoup d'oxalate de chaux dans les sédiments.

La pupille étant dilatée ad maximum, on trouve, en examinant l'œil *gauche* avec l'ophthalmoscope (fig. 72), que l'intérieur est un peu moins éclairé que d'habitude; le système cristallinien est transparent, mais le corps vitré dans ses parties moyennes postérieures, particulièrement vers l'entrée du nerf optique, présente un trouble gris-rougeâtre : la consistance de ce milieu semble pourtant normale. Le trouble est, en général, si faible et si transparent que les vaisseaux centraux sous-jacents, la papille optique, la couleur jaune-rouge et l'aspect grenu du fond de l'œil peuvent encore être reconnus nettement, comme à travers un nuage gris-rougeâtre, et étudiés dans leurs particularités.

En outre, le trouble n'est pas uniformément répandu dans le fond de l'œil. C'est tout près de la rétine qu'il est le plus épais, il diminue vers le milieu du corps vitré et se perd enfin tout à fait sans limite tranchée; de plus, il présente dans ses couches plus profondes, particulièrement au devant du nerf optique et dans son entourage, un épaississement nuageux variable. Vers la phériphérie, il diminue

également d'une manière toujours progressive, et disparaît enfin sans limite marquée, de sorte qu'à une distance de 2 ou 3 diamètres optiques du bord du nerf, le fond de l'œil avec ses vaisseaux se laisse voir avec une netteté parfaite. Le fond de l'œil paraît, autant que ce trouble permet en juger, semble avoir conservé partout sa coloration et son aspect grenu normaux. S'il existe un trouble de la rétine, on ne peut le dire avec assurance, à cause du trouble du corps vitré qui le masque; cependant, d'après l'état de l'autre œil, cela est très-probable.

La *macula* se présente comme un petit point blanc-jaunâtre extrêmement clair, même brillant, entouré d'un cercle un peu plus foncé, mal délimité en dehors.

Le système vasculaire central offre une étendue, une distribution, un trajet, des diamètres et des contours normaux; seulement, au niveau du trouble du corps vitré et d'une façon proportionnelle à l'épaisseur et à la couleur de ce trouble, les vaisseaux sont voilés et décolorés, et, en ce point, les plus petites ramifications vasculaires ne sont plus visibles.

La papille optique, dans sa périphérie surtout, est voilée par le trouble du corps vitré; mais elle est reconnaissable à sa couleur plus claire, et ressemble à un disque mal délimité, sans anneau de tissu cellulaire, d'une couleur hématique-rougeâtre et uniforme dans ses parties profondes. De la partie centrale du nerf optique, entre les vaisseaux centraux, au point où ils apparaissent et aussi loin qu'on peut les suivre, de très-minces vaisseaux sortent isolément en différents points, directement d'avant en arrière, vers la surface du nerf optique, et se répandent au-delà.

Dans leurs parties les plus profondément placées, ils paraissent fortement voilés; cependant ils gagnent rapidement en netteté et leur couleur devient plus foncée, de telle sorte que bientôt ils prennent l'aspect de lignes nettement limitées, d'un rouge-foncé, en même temps qu'ils forment de faibles arcs et se recourbent en dehors et dans les parties postérieures du corps vitré.

L'extrémité antérieure de ces vaisseaux pénètre jusque dans la partie transparente du corps vitré, dont elle parcourt le tiers de derrière en avant, — comme on peut le prouver, d'une part, en appréciant la position de ces vaisseaux relativement aux vaisseaux du plan rétinien, et d'autre part par la distance qui les sépare du plan iridien, de même que par le mouvement parallactique considérable qu'on provoque de toutes parts, mais surtout entre les extrémités des vaisseaux du corps vitré et les vaisseaux rétiniens.

Les vaisseaux du corps vitré ont, en général, un trajet plus ou moins tortueux, mais qui diffère beaucoup de l'un à l'autre.

Un petit nombre d'entre eux marchent en s'écartant les uns des autres, à la périphérie, vers l'équateur du globe; en outre, ils se divisent simplement comme les vaisseaux rétiniens, diminuent de plus en plus de diamètre, et enfin se soustraient au regard par leurs extrémités libres qui sont très-fines.

Le plus grand nombre d'entre eux, au contraire, décrivent des sinuosités fermées, comme par exemple les deux vaisseaux dirigés en bas, lesquels se recourbent après un assez long trajet, retournent en arrière en décrivant une courbure analogue et à une petite distance de la portion du vaisseau ascendant, puis s'abouchant avec eux-mêmes, produisent des spires étroites et allongées, ou bien comme les vaisseaux dirigés en haut et en dehors et en bas et en dedans, qui décrivent des sinuosités plus courtes avec un fort nœud de vaisseaux à leur extrémité.

Ces derniers vaisseaux s'avancent en serpentant dans leur trajet vers la périphérie, et ce n'est que çà et là qu'ils font une simple spirale; parvenus à leur terme, ils décrivent, au contraire, un plus grand nombre de spires extrêmement petites, étroitement serrées l'une contre l'autre et qu'on peut pourtant suivre encore à l'image droite;

dès lors, peu éloignés de la portion de vaisseau ascendante, et avec des sinuosités semblables à celles de cette dernière, ils se portent de nouveau en arrière et finalement s'abouchent soit avec eux-mêmes, soit avec un vaisseau voisin qui forme un nouveau groupe vasculaire. Ainsi, à la partie inféro-interne de l'image se trouvent placés à côté l'un de l'autre deux vaisseaux qui engendrent deux groupes vasculaires parfaitement séparés et pourtant réunis, puisque la partie initiale de l'un franchit la partie terminale de l'autre.

Dans l'œil *droit* se voient les signes d'une rétinite modérée, avec une rétine diffuse et un trouble très-léger à la partie postérieure du corps vitré; cependant il n'existe aucun indice de vaisseaux nouvellement formés. La région de la *macula* a le même aspect que dans l'œil gauche.

Le malade fut soumis à un régime antiphlogistique sévère et, en dernier lieu, à un traitement mercuriel (frictions).

Pendant la première période du traitement médical, on observa encore une augmentation de la maladie; le trouble et la rougeur du fond de l'œil s'accrurent, les symptômes d'une rétinite se déclarèrent aussi nettement à gauche; les vaisseaux du corps vitré gagnèrent notablement en diamètre, et devinrent plus nets et avancèrent davantage, mais ce fut surtout le groupe vasculaire produit par les sinuosités ascendantes qui se modifia dans sa forme: car il se transforma en trois petits groupes tortueux, étroits, digitiformes, qui composaient une spirale étroite du vaisseau principal, analogue à celui du groupe primitif.

Dans la suite du traitement, tous les symptômes morbides rétrogradèrent lentement dans les deux yeux, en présentant différentes oscillations et de nombreuses recrudescences, et même les vaisseaux du corps vitré qui paraissaient vides se remplirent de nouveau. Les vaisseaux devinrent de plus en plus minces et pâles, et les groupes vasculaires si faibles à leurs extrémités périphériques, qu'ils se soustrayaient peu à peu au regard; les colonnes rouges des vaisseaux droits et les sinuosités vasculaires devinrent de plus en plus courtes, mais en même temps, les parties exsangues demeurèrent encore visibles pendant quelque temps, comme de minces cordons blanc-grisâtres, et enfin tous les vaisseaux du corps vitré disparurent sans laisser aucun indice de leur trajet primitif. Le trouble du corps vitré et les symptômes de la rétinite diminuèrent au même degré dans les deux yeux; les nerfs optiques se montrèrent de plus en plus distincts, et présentèrent, comme les vaisseaux centraux, un aspect de plus en plus physiologique. Seule la région de la macula conserva dans les deux yeux un aspect tout-à-fait inaltéré.

Après quatre mois, le corps vitré s'était presque complètement éclairci des deux côtés; à part une rougeur et un trouble diffus et légers, le fond de l'œil avait repris un aspect normal, et la faculté visuelle s'était tellement améliorée que le n° 5 (en hébreu) pouvait être lu avec facilité.

Pl. XVI. — Fig. 73.

GROSSISSEMENT 4.

Cordons cicatriciels de la rétine.

G. Z., ouvrier, âgé de 34 ans, avait été atteint dans son enfance d'affections glandulaires et dans sa 21me année de coxalgie rhumatismale. Jamais il n'avait eu la syphilis.

Il y a 5 ans, à la suite d'un refroidissement il fut pris d'une colique violente qui se fit sentir trois fois dans l'espace de 12 jours, et dès lors diarrhée pendant plusieurs semaines. Lorsque cette dernière fut guérie, survinrent des congestions à la tête qui se renouvelèrent fréquemment et pendant lesquelles le sommeil était agité et souvent interrompu par des rêves inquiétants; ensuite survenaient des frissons avec chaleur consécutive et forte transpiration des aisselles.

Depuis 3 ans, tous les soirs, de 8 à 9 heures, survenait un violent mal de tête, avec sensation d'aiguilles enfoncées dans la tête, et qui allait de la partie postérieure au vertex et vers le front. Le malade avait alors besoin de fermer les yeux, après quoi il s'établissait une abondante secrétion de larmes.

Il y a 11 mois, tous les symptômes morbides (tels que maux de tête, refroidissements, sueurs, etc.) disparurent tout d'un coup sans cause occasionnelle connue; à partir de là, l'état général de G. Z. fut parfait: pourtant, depuis cette époque, il remarqua dans l'œil gauche une diminution progressive et constante de la faculté visuelle, sans aucun autre phénomène morbide. Dès sa jeunesse, le malade était légèrement myope, cependant il avait toujours bien vu et avec suite, de près comme de loin.

Actuellement les yeux ne montrent, à l'examen extérieur, aucun phénomène morbide: les pupilles sont suffisamment grandes et contractiles. La structure de l'œil droit est légèrement myope (V. — 45); avec cet œil, le n° 1 est lu de 4 1/2 à 13 pouces. L'adaptation dioptrique de l'œil droit au repos est = V. + 32. Pour cet œil, il n'existe qu'une perception quantitative de la lumière; cependant une forte lumière artificielle et la lumière solaire directe l'impressionnent désagréablement.

Examiné à l'ophthalmoscope, l'œil *droit* semble parfaitement sain, l'œil *gauche*, au contraire, avec une complète transparence des milieux, se montre notablement moins éclairé à l'intérieur. Le fond de cet œil (fig. 73, œil *gauche*) paraît foncé, d'un rouge mat, avec un grenu grossier dans la plus grande partie de son étendue, mais, vers le point de sortie des vaisseaux centraux, il réfléchit plus la lumière, est aussi d'un jaune-rouge plus clair, et, à partir de là, en rapport avec l'épanouissement du nerf optique, il présente une striation rougeâtre extrêmement fine. On n'aperçoit pas la papille optique, et on ne reconnaît sa position qu'à l'origine des vaisseaux centraux et à la couleur plus claire de ce point.

Le système des vaisseaux centraux diffère un peu dans sa distribution de l'état normal, et on ne peut le suivre que dans les plus gros vaisseaux. Les artères ont un trajet qui n'est que légèrement tortueux, de petits diamètres et une couleur claire; les veines, au contraire, ont un trajet fortement tortueux, des diamètres en général très-agrandis et une coloration notablement plus foncée. Les unes et les autres, particulièrement les veines, deviennent dans certains point plus confuses, invisibles même, et offrent ainsi un trajet en apparence interrompu. C'est en général au système vasculaire, mais aussi au fond de l'œil, qu'appartiennent toutes les particularités représentées dans les figures 63 à 65 et décrites en détail dans l'exposé des maladies qui s'y rapportent.

En outre, on trouve encore dans le fond de l'œil deux figures extrêmement claires, d'un blanc-jaunâtre, et fortement chargées d'un pigment foncé sur quelques points. La plus petite des deux est située à quelque distance de l'entrée des vaisseaux centraux, en dedans et un peu en bas; la plus grande et la plus longue, qui parcourt la plus grande partie du fond de l'œil, se trouve entre le point de sortie des vaisseaux et la macula près de cette dernière, et est dirigée obliquement de haut en bas et de dedans en dehors. Ces deux figures se trouvent au devant de la couche épithéliale de la choroïde, et pourtant elles sont placées si profondément dans le fond de l'œil que les vaisseaux centraux passent intacts sur elles. Elles sont constituées par des stries légères, rubanées, un peu plus larges dans différents points: pour

la plus part, elles ont une limite nette et foncée, sont même parfois limitées par une légère strie pigmentaire, et ont, le plus souvent, la largeur d'un tronc artériel moyen.

Ces stries, dirigées en ligne droite, sont en rapport les unes avec les autres sous des angles déterminés et empiètent souvent l'une sur l'autre; elles décrivent de cette manière des figures à plusieurs branches, qui s'épanouissent dans un seul et même plan.

A l'extrémité de la branche interne de la plus petite figure, et à l'extrémité de la branche inféro-externe et de la branche supéro-externe de la plus grande figure, se trouvent des agrégats pigmentaires de forme particulière, d'une couleur rouge-brun foncé, presque noirâtre; vers le centre elles sont plus épaisses, plus foncées et limitées par des lignes nettes, tandis que, vers la périphérie, elles sont plus claires et plus minces et passent sans limite distincte à la couleur du fond de l'œil.

Pl. XVI. — Fig. 74.

GROSSISSEMENT 5.

Cordons cicatriciels de la rétine.

S. P., âgé de 24 ans, confiseur, fut, dans son enfance, assez souvent malade, et dut, à cette époque, aussi avoir passé par quelques affections éruptives, sur lesquelles il ne peut cependant rien donner de précis. Dans la suite, il jouit d'une bonne santé, et actuellement aussi son état général est satisfaisant.

Sa vue a toujours été bonne.

Son mal d'yeux se développa lentement et sans cause connue. Il y a deux ans, il remarqua pour la première fois, à la synagogue, en lisant dans un livre de prières, qu'il ne voyait plus avec l'œil droit aussi bien qu'auparavant. A partir de là, et sans qu'on remarquât sur les yeux aucun phénomène morbide, cette mauvaise vue augmenta au point qu'actuellement, du côté droit, à 8 pouces de distance, quelques lettres du n° 20 peuvent à peine être reconnues. Le trouble de la vue est uniformément répandu sur tout le champ visuel.

Avec l'œil gauche, qui est légèrement myope (V. — 80), le n° 1 est lu de 4 à 14 1/2 pouces de distance. L'œil droit, malade, est, au repos de l'accommodation, disposé pour les rayons convergents (V. + 60).

L'examen extérieur des yeux ne montre rien de morbide; les pupilles ont une grandeur et une mobilité normales.

A l'examen ophthalmoscopique, l'œil *droit*, dont la vue est mauvaise, présente un cristallin et un corps vitré parfaitement transparents. Le fond de l'œil est normalement éclairé, et le nerf optique (v. fig. 74) a une forme arrondie, des dimensions régulières et une surface normale; il est nettement délimité et entouré d'un anneau de tissu cellulaire. Le tronc nerveux présente, en son milieu, une couleur blanc-jaunâtre; et dans ses parties périphériques, et profondément, une couleur rougeâtre uniforme, tandis qu'à la superficie il offre une rougeur très-légère et une striation radiée.

Le système des vaisseaux centraux est normal, eu égard à l'étendue, la distribution, l'épaisseur, la couleur et le trajet des différents vaisseaux.

Le reste du fond de l'œil possède la coloration et le grenu jaune-rougeâtre habituels. On y voit une figure particulière, très-éclairée, blanc-jaunâtre, laquelle, placée derrière les vaisseaux rétiniens, s'étend dans un seul et même plan au devant de la couche épithéliale de la choroïde. Cette figure est formée de légères stries rubanées qui ont pour la plupart la largeur d'un tronc artériel moyen et qui marchent en se renflant par places sous forme de nœuds, ou en se changeant en rubans plus larges, qui courent en ligne droite, soit dans une direction sinueuse. Elles marchent isolément ou se ramifient et s'unissent avec d'autres stries, et cela en plusieurs endroits, sous des angles déterminés (comme dans le cas précédemment décrit, fig. 73).

En majeure partie, ces stries ne contrastent avec le fond jaune-rouge de l'œil que par la différence de couleur, qui est toutefois très-nette et bien tranchée; au contraire, dans d'autres endroits, elles paraissent limitées par un contour net foncé, voire même par un faible liséré pigmentaire. Le plus grand nombre d'entre elles se dirigent vers l'entrée du nerf optique; mais la plus longue entoure cette région à une grande distance et en décrivant une vaste courbure dans la moitié supérieure du fond de l'œil.

L'œil *gauche* se montre parfaitement sain à l'examen ophthalmoscopique.

Pl. XVI. — Fig. 75.

GROSSISSEMENT 7.

Atrophie du nerf optique et de la rétine.

[Epaississement des parois vasculaires.]

A. S., paysanne, âgée de 28 ans, eut pendant sa neuvième année une longue fièvre intermittente; dès sa 18me année, elle souffrit, pendant 3 ans, d'ulcères aux doigts. Elle n'eut jamais de phénomènes de chlorose, quoique ses règles qui maintenant sont encore faibles, bien que régulières dans leur marche, ne se soient établies qu'à l'âge de 22 ans. Depuis son enfance, elle avait à la paupière supérieure droite une petite tumeur caverneuse, qui grossit un peu dans ces dernières années; la vue fut cependant toujours bonne des deux yeux, aussi bien de près que de loin.

A l'âge de 28 ans, en février 1865, elle eut un soir, tout à coup, mal à la tête, après s'être échauffée dans l'après-midi du même jour, à frotter fortement et longtemps le parquet, et s'être exposée ensuite à un refroidissement rapide. Le jour suivant, il y avait des bourdonnements d'oreille, de la dureté de l'ouïe, de la raideur et de la douleur dans le cou, de l'enchifrènement avec excoriation et gonflement de l'aile droite du nez, enfin du gonflement des paupières et une saillie des deux yeux. Au deuxième jour, l'œil gauche avait déjà repris son aspect normal; à l'œil droit, au contraire, le gonflement était deux fois plus considérable, et, en même temps, il y avait douleur dans la moitié droite de la tête et insensibilité de la largeur d'un doigt au dessus de la partie interne du bord orbitaire supérieur droit: ce dernier symptôme persista deux mois. Au 5me jour de la maladie, la malade remarqua un matin, à son réveil, qu'il n'existait plus pour l'œil droit aucune percep-

tion lumineuse; le même jour, une sensation de froid, comme produite par un courant d'air, se déclara également dans la moitié droite du front et à l'œil droit, et continua sans interruption pendant plusieurs jours.

Dans les mois suivants, tous les symptômes morbides s'évanouirent peu à peu, sauf le trouble fonctionnel et une légère saillie de l'œil droit. Actuellement, 5 mois plus tard, l'œil droit louche encore en bas et en dehors, et il se montre un peu saillant hors de l'orbite dans la même direction, sans que pourtant on puisse reconnaître, soit un gonflement notable des différentes parties de cet œil ou des parties environnantes soit la présence d'une tumeur dans l'orbite. De tous côtés, excepté en dedans, cet œil est parfaitement mobile, mais il n'y a pas la moindre trace de perception lumineuse. Les parties du globe visibles à l'œil nu ne présentent aucun phénomène morbide; la pupille un peu élargie et immobile se laisse dilater ad maximum par l'atropine.

Avec l'ophthalmoscope, on voit le système cristallinien et le corps vitré parfaitement transparents, l'intérieur de l'œil plus fortement éclairé que d'habitude, le fond de l'œil (fig. 75, œil *droit*) d'une couleur en général beaucoup plus claire, et l'œil adapté pour des rayons faiblement convergents (V. + 90).

Le nerf optique est nettement limité par un liséré pigmentaire choroïdien brun-rouge à la partie externe et à la partie interne de sa circonférence, mais en haut et en bas dépourvu de contours précis; il a une forme allongée irrégulièrement ovale; le diamètre vertical est normal, mais l'horizontal, au contraire, est notablement plus petit; le côté externe et le côté supéro-externe sont fortement déprimés; dès lors l'étendue de la papille paraît singulièrement diminuée, mais pourtant sa surface est normalement en rapport (sans excavation) avec le plan de la rétine. Dans toute son étendue elle présente une couleur pâle et réfléchit fortement les rayons lumineux. L'anneau du tissu cellulaire se reconnaît tout autour, il est d'une couleur blanchâtre, mais ses contours ne sont point nets, excepté en dehors où il y a des lisérés pigmentaires. La couleur du tronc nerveux est gris-blanc, avec mélange d'un ton verdâtre surtout appréciable dans ses parties périphériques, tandis que dans le milieu il s'y ajoute une faible nuance jaune. Mais, en même temps, le nerf optique offre aussi dans toute sa superficie, des taches plus petites, allongées, d'un gris-verdâtre, mal délimitées, et correspondant aux lacunes de la lame criblée.

De toutes parts, la rétine a sa transparence normale; pourtant sa surface interne réfléchit considérablement la lumière, et elle paraît avoir beaucoup diminué en épaisseur.

Le système vasculaire central présente, en général, les caractères rendus déjà Pl. X, fig. 50 et 51, et décrits dans l'exposé des maladies, pp. 69 et 71. Tous les vaisseaux ont une étendue et une distribution normales, cependant leur parcours est plus étendue et les colonnes sanguines rouges, qui seulement dans les troncs principaux sont encore nettement dessinées et ont une couleur plus claire, sont bordées, de chaque côté, de stries d'un claire blanc-jaunâtre, d'une largeur modérée, et là où les colonnes sanguines, à cause de leur faible diamètre, ont cessé d'être visibles, ces stries s'unissent les unes avec les autres, et, sous de simples rubans, elles indiquent le trajet ultérieur des vaisseaux.

Les vaisseaux sanguins dirigés en haut, dans le fond de l'œil, ont un diamètre notablement plus petit qu'à l'état physiologique, et il est à peu près diminué de moitié; ceux qui sont dirigés en bas sont cependant encore moins volumineux et ils ne paraissent plus que comme des lignes fines plus ou moins claires ou foncées. En outre, les artères ont, en général, un diamètre plus petit que les veines, et de plus, cette différence est égale à la différence physiologique des deux espèces de

vaisseaux. Les autres grands rameaux vasculaires du fond de l'œil paraissent comme des stries tout à fait blanchâtres.

La couleur du fond de l'œil dans l'étendue de l'expansion choroïdienne est d'un rouge-jaune clair assez uniforme, et les granulations sont extrêmement fines. Dans la partie externe, surtout dans la région de la macula, et en allant de là en haut et en bas, on voit apparaître des taches foncées, jaunâtres, d'une forme particulière, de même que des agrégats pigmentaires multiples qui, les uns et les autres, se trouvent dans un seul et même plan derrière les vaisseaux rétiniens.

Les taches jaunâtres sus-indiquées sont composées de stries rubanées irrégulières, plus ou moins larges ou étroites, qui ont un aspect velouté, sans qu'on puisse pourtant distinguer en elles de granulation ou de ponctuation véritable; elles ne sont pas bien limitées, et, en devenant plus foncées et moins nettes, leurs diverses extrémités et leurs pointes se perdent peu à peu dans la couleur jaune-rouge du fond de l'œil.

Les agrégats pigmentaires sont, en général, d'une étendue modérée; ils sont d'un brun-rouge plus clair ou plus foncé, paraissent, en certains points, plutôt épais et compacts, sur d'autres, plus transparents et finement ponctués, et montrent, en partie, des formes caractéristiques terminées par des limites exactes, comme dans ce qu'on appelle la *rétinite pigmentaire*; mais aussi des formes irrégulières avec des limites confuses.

L'œil *gauche* se montre normal sous tous les rapports. Au repos de l'accommodation, il est adapté pour les rayons parallèles, et il lit le n° 1 de $4^1/_2$ à $18^1/_2$ pouces de distance.

Pl. XVI. — Fig. 76.

GROSSISSEMENT 7.

Type de pigment de nouvelle formation.

[1re forme.]

J. W.; âgé de 30 ans, abstraction faite de la varicelle qu'il prit à l'âge de 25 ans, n'a jamais eu de maladie sérieuse.

Dès son enfance, il a toujours bien vu et d'une façon continue, de près et de loin, et ce n'est que par hasard que l'attention fut portée sur les agrégats pigmentaires qui existent dans l'œil gauche.

Son père qui était mort du typhus, avait toujours été bien portant et robuste, et il avait toujours bien vu, ainsi que sa mère et ses frères et sœurs.

Les yeux paraissent parfaitement normaux dans leurs parties extérieures; les pupilles ont la grandeur et la mobilité normales. Avec l'œil droit (V. + 85); le n° 1 est lu de $5^1/_2$ à 17 pouces de distance, avec l'œil gauche (V. ∞), le n° 1 est lu de $4^1/_2$ à 21 pouces de distance. Il n'y a ni interruption ni rétrécissement dans le champ visuel des deux yeux.

A l'examen ophthalmoscopique, l'intérieur des yeux est un peu moins éclairé, et le fond de l'œil a, en général, une couleur plus foncée.

Dans l'œil *gauche* (fig. 76), le nerf optique a une forme légèrement ovale et un diamètre normal. Dans son milieu, au point d'émergence des vaisseaux, se trouve

une excavation d'une profondeur modérée, et dans ce point il est d'une couleur blanc-jaunâtre avec des taches grisâtres; la surface de la partie périphérique qui est faiblement rougeâtre, est, au contraire, placée dans le plan normal de la rétine. L'anneau du tissu cellulaire paraît nettement dans toute sa circonférence. Parfaitement limité du côté du nez par un bord pigmentaire choroïdien, le nerf optique, dans la plus grande partie de sa circonférence externe, est entouré d'un large cône à pointe mousse, qui se porte horizontalement en dehors vers la *macula*. Ce cône montre une coloration jaunâtre dans la plus grande partie de sa surface, jaune-rougeâtre au niveau de la pointe arrondie, et, dans toute son étendue, des taches pigmentaires d'un rouge-brun, très-petites, irrégulières; à la périphérie, mais surtout à la pointe, il est en majeure partie entouré d'agrégats pigmentaires choroïdiens d'un rouge-brun foncé et nettement limités.

Le système vasculaire central se montre partout normal.

Le fond de l'œil est, de toutes parts, d'un jaune-rouge un peu plus foncé que d'habitude, mais pourtant d'une couleur uniforme et avec une granulation à gros grains très-nette; — à quelque distance du nerf optique, en bas, mais surtout en dedans et en haut, on remarque une pigmentation particulière très-caractéristique répandue sur une grande surface.

Elle est formée de taches arrondies d'un rouge-brun clair ou foncé, parfois même presque noirâtre, composées de gros grains qui sont en partie isolés et irrégulièrement distribués, en partie réunis en groupes grands ou petits.

Les grains isolés ont, en général, la grandeur du diamètre d'un gros tronc artériel: ils sont pour la plupart nettement limités, plus ou moins serrés et paraissent, à leur tour, comme composés de points extrêmement petits.

Dans les points où ils sont isolés, ou même dans les groupes isolés, ils tranchent nettement et distinctement sur la couleur jaune-rouge uniforme du fond de l'œil; cependant, là où un plus grand nombre des groupes isolés est accumulé, c'est-à-dire en dedans et en haut, ils sont placés sur un fond plus sombre, tandis qu'en ce même point, entre les noyaux des groupes isolés, on voit s'étendre une pigmentation brun-rougeâtre, uniforme, plus fine, plus claire, comme transparente.

Ces agrégats pigmentaires se trouvent, pour la plupart, dans un seul et même plan derrière les vaisseaux de la rétine; mais au devant se trouvent aussi quelques points pigmentaires isolés qui, des points indiqués, s'étendent périphériquement jusque près de l'équateur de l'œil. Dans la suite, on put constater une augmentation progressive de ces masses pigmentaires.

Dans l'œil *droit*, il n'y a aucune accumulation anormale de pigment.

Pl. XVII. — Fig. 77.

GROSSISSEMENT 6.

Type de pigment de nouvelle formation.

[2me forme.]

P. K., cultivateur, âgé de 33 ans, avait eu dans son enfance la rougeole et la scarlatine, après quoi il fut maladif pendant plusieurs années, mais il souffrit surtout d'affections glandulaires et d'éruptions cutanées. Dans la seconde enfance, ces affec-

tions diminuèrent et disparurent enfin complètement; il devint même plus fort et se développa rapidement. Dans la jeunesse, à part des catarrhes passagers et des gastrites, il fut toujours bien portant.

Toujours occupé à la campagne et se donnant beaucoup de mouvement en plein air, il avait pris l'habitude de beaucoup manger, et surtout de prendre en très-grande abondance, quoique jamais jusqu'à l'enivrement, les boissons spiritueuses les plus diverses. Cette manière de vivre avait continué pendant plusieurs années, sans amener de conséquences fâcheuses; dans les 2 ou 3 dernières années cependant le malade remarqua une diminution considérable dans son appétit, et, depuis plusieurs mois, il a à se plaindre, surtout au réveil, de mucosités bronchiques abondantes; pourtant le reste du corps est en bon état, le malade se sent fort et bien portant et il prend de l'embonpoint.

Auparavant, il n'avait jamais eu à se plaindre de ses yeux et avait toujours bien vu, de près comme de loin. Cependant, depuis plusieurs années, il voyait se développer lentement une presbyopie, et par conséquent, il n'était plus en état de mettre les petits objets aussi près de l'œil qu'auparavant; les objets, qui autrefois étaient bien vus à 2 ou 3 pouces de distance, doivent maintenant être tenus à 7 pouces, mais alors ils lui paraissent tout aussi bien délimités qu'auparavant, et il peut, aussi bien qu'auparavant, apercevoir les plus petits.

Au contraire, dans la vue au loin, il remarque maintenant que depuis un an et demi, au grand air surtout, les objets ont changé de couleur, c'est-à-dire qu'ils paraissent actuellement plus ternes, plus pâles, plus mats; il lui semble maintenant que l'air est moins clair, que la clarté du soleil est moindre qu'auparavant, que le temps est toujours un peu sombre. Sans constater véritablement de nuage ou de voile, les objets, comparés à ce qu'ils étaient autrefois, lui paraissent maintenant comme vus à travers l'atmosphère épaisse d'une grande ville, au lieu de l'air transparent de la campagne. Ce changement existe, en outre, au même degré dans le champ visuel des deux yeux, et, depuis le commencement, il n'a que peu augmenté. Depuis neuf mois, au contraire, il remarque sur l'œil droit une légère diminution périphérique du champ visuel, il ne voit plus latéralement dans la vision indirecte aussi bien qu'autrefois. Ce rétrécissement du champ visuel est partout égal, mais jusqu'à présent d'ailleurs très-peu prononcé.

Les deux yeux paraissent avoir une structure normale, et, à l'examen extérieur, ils ne présentent aucun indice de maladie. Les pupilles ont une grandeur et une mobilité normales.

Le malade voit avec l'œil droit (V. ∞) le n° 1 de 7 $^1/_2$ à 16 pouces, avec l'œil gauche (V. — 90), le n° 1 de 7 à 15 pouces.

A l'examen ophthalmoscopique, les milieux se montrent parfaitement transparents dans les deux yeux, et, à part du pigment de nouvelle formation, on ne voit rien d'anormal dans l'intérieur des yeux.

Dans l'œil *droit* (fig. 77), le nerf optique présente la forme d'un ovale à grand axe vertical; la surface et le diamètre sont normaux, les contours nets, et l'anneau du tissu cellulaire, qui est partout nettement dessiné, est bordé en dehors et un peu en dedans par des agrégats pigmentaires choroïdiens étroits d'un rouge brun très-foncé. Le nerf optique, dans sa partie moyenne, est d'un jaune-rougeâtre clair; dans ses parties périphériques, il est plutôt rougeâtre et moins vivement éclairé.

Le système vasculaire central, en ce qui concerne l'étendue, la distribution, le diamètre, la couleur, les contours et le trajet des différents vaisseaux, se montre parfaitement normal.

Le fond de l'œil possède, dans toute son étendue, la coloration jaune-rouge et le grenu normaux; aussi est-il suffisamment éclairé et laisse-t-il apercevoir dans

ses parties moyennes aucun phénomène pathologique; dans ses parties périphériques, au contraire, et à 3 ou 4 diamètres optiques de la *macula* jusque vers l'équateur, on voit des taches pigmentaires isolées irrégulièrement distribuées. Elles paraissent situées presque dans un seul et même plan derrière les vaisseaux rétiniens, elles sont peu étendues et, en général, elles ont des formes très-précises, nettement dessinées. Quelques-unes d'entre elles sont si petites qu'elles n'apparaissent que comme des points, ou ne font connaître leur forme qu'approximativement, d'autres présentent une striation qui provient de stries isolées plus ou moins régulières, ou de la réunion de deux ou de plusieurs de ces stries: on remarque, le plus souvent, la forme étoilée, composée de trois stries coniques séparées par des angles égaux.

Les plus grandes taches pigmentaires ont, pour la plupart, la forme d'une étoile à plusieurs branches ou composée, ou aussi la forme régulière d'une simple étoile, mais avec un milieu clair arrondi. Quelques masses pigmentaires seulement montrent une forme tout à fait irrégulière.

Dans l'œil *gauche* qui, du reste, présente le même aspect, les taches pigmentaires ont le même caractère et la même situation; en général cependant, elles sont en nombre moindre et de plus petites dimensions.

Pl. XVII. — Fig. 78.

GROSSISSEMENT 6.

Type de pigment de nouvelle formation.

[2me forme.]

A. P., garçon jardinier, âgé de 18 ans, n'a jamais été sérieusement malade; dès son enfance, il était déjà faiblement myope, ce qui le frappa, pour la première fois, à l'école lors de sa 6me année, puisqu'il ne pouvait pas lire sur le tableau aussi loin que ses condisciples. En outre, la vue n'était pas très-perçante; il se fatiguait facilement, le matin et au crépuscule il voyait toujours mal; il voyait un peu mieux à la clarté de la lune, mais surtout dans l'hiver, lorsque la neige couvrait uniformément tous les objets; à la lueur d'une bougie et d'une lampe, il voyait aussi bien que dans le jour. Il ne doit jamais avoir remarqué de changement dans le degré de sa myopie ni dans l'état défectueux de sa vue. De ses trois frères et sœurs, tous, excepté un frère, voient d'une manière satisfaisante.

A l'examen extérieur, les deux yeux semblent parfaitement sains. Les pupilles ont leur grandeur et leur mobilité normales, les milieux sont clairs.

Avec l'œil droit (V. — 35) le no 1 est lu de $2^3/_4$ à 7 pouces, avec l'œil gauche (V. — 32) le no 1 est lu de $2^1/_2$ à $5^1/_2$ pouces de distance.

Le champ visuel, mesuré à 18 pouces de distance, s'étend à partir du point de fixation, dans l'œil droit, en dedans à 11 pouces, en haut et en bas à 15 pouces, en dehors à 18 pouces; dans l'œil gauche, la mesure, à partir également du point de fixation, est de 10 pouces en dedans, de 14 pouces en haut et en bas, de 16 pouces en dehors.

A l'ophthalmoscope, les milieux se montrent parfaitement transparents dans les deux yeux; l'intérieur n'est cependant que peu éclairé, et, en général, le fond de l'œil est notablement plus foncé.

Dans l'œil *gauche* (fig. 78), le nerf optique a une forme légèrement ovale avec le grand axe vertical ou faiblement incliné en haut et en dehors; les diamètres sont normaux, et, en différents points, on distingue, avec plus ou moins de netteté, l'anneau blanc-jaunâtre du tissu cellulaire; dans la plus grande partie de sa circonférence, le nerf est entouré de stries et de masses pigmentaires brun-rouge foncé, d'épaisseur et de largeur variables, qui marquent nettement ses limites inférieures, internes et supérieures, mais qui, en dehors, sont un peu écartées comme par un cône étroit du bord externe de l'anneau du tissu cellulaire. La surface du nerf optique est, en général, normalement située, et ce n'est que dans le milieu qu'on observe une légère dépression, au niveau de laquelle le tronc nerveux est plutôt blanc-jaunâtre et vivement éclairé, tandis que, dans ses parties périphériques, il paraît moins fortement éclairé, et plutôt d'une couleur rougeâtre.

Le système vasculaire central semble parfaitement normal en ce qui concerne l'étendue, la division, le diamètre, la couleur, les contours et le trajet des différents vaisseaux. La rétine a sa transparence normale dans les parties centrales; la macula ne présente rien de particulier.

Le fond de l'œil, dans toute l'étendue de la choroïde, paraît traversé par des stries claires, souvent contournées, et à la périphérie il est couvert d'une infinité de petites taches pigmentaires. Partout il est dépouillé de la couche épithéliale normale, mais malgré cela, il est nettement ponctué au niveau des stries claires, et d'une manière spéciale au niveau des parties plus foncées qu'elles renferment. Le ton principal de la couleur du fond de l'œil (qui ressort justement dans les taches plus foncées circonscrites par les stries claires) est un jaune-rouge foncé, qui en différents points, surtout dans la région de la macula, se transforme en rouge-brun.

Sur cette couleur foncée placée profondément, en même temps que sur les stries claires, il existe à la surface un léger nuage rougeâtre provenant de la couche épithéliale en grande partie détruite; dans certains points, surtout au niveau de la macula et dans la périphérie du fond de l'œil, ce nuage s'épaissit, et il en résulte que dans les mêmes régions les places foncées apparaissent avec des contours confus comme à travers un nuage, mais que les endroits clairs se montrent plus foncés et comme effacés, et se soustraient de plus en plus au regard.

Dans les taches foncées, irrégulières, on remarque entre les sinuosités vasculaires le stroma pigmentaire choroïdien, tandis que, dans les stries claires qui sont rubanées, de largeur inégale, souvent enlacées et placées les unes sur les autres, le stroma vasculaire de la choroïde ressort plus ou moins nettement. La couche vasculaire moyenne et la couche capillaire de la choroïde ne peuvent être distinguées.

Ces stries rubanées (les vaisseaux choroïdiens) paraissent tantôt plus, tantôt moins éclairées, et d'une couleur jaunâtre, n'ayant pas de contours comme les vaisseaux rétiniens, mais possédant, en général, une strie moyenne plus claire. Ils ne sont pas nettement délimités, c'est pour cela que les places foncées qu'ils circonscrivent n'ont pas non plus de limites nettes; — la ponctuation nette et foncée des places plus sombres est donc plus mince et plus claire vers les bords, et elle empiète même au delà des places foncées sur les stries claires, ce qui fait également disparaître les limites exactes des unes et des autres.

Les masses pigmentaires foncées mentionnées ci-dessus, qui se trouvent à la périphérie du fond de l'œil, entourent, à une grande distance, comme leur point central, le pôle postérieur de l'œil. Elles commencent de 3 ou 4 diamètres optiques de distance du pôle, et s'éloignant en même temps horizontalement de ce pôle presqu'à une distance égale à la précédente, elles l'entourent ensuite par leur limite interne sous forme d'une ellipse irrégulière et horizontale; vers l'équateur du globe, elles vont si loin que, surtout dans cette direction, on peut examiner le fond de l'œil avec l'oph-

thalmoscope. Dans cette étendue elles se présentent presque avec la même intensité; elles sont situées au dessus des stromas vasculaire et épithélial de la choroïde, évidemment dans des plans différents, ordinairement derrière les vaisseaux rétiniens, quoiqu'une partie d'entre elles se trouvent aussi dans le plan des vaisseaux rétiniens ou au-devant de lui. Dans ces derniers cas, les masses pigmentaires entourent et recouvrent les vaisseaux qui les parcourent, sans suivre spécialement leur trajet, ou sans affecter d'autres groupements, d'autres positions, d'autres formes ou plus d'étendue, que si elles étaient placées dans les intervalles des ramifications vasculaires.

Leur couleur varie du brun-rouge clair jusqu'au presque noir; en outre elles paraissent, les unes peu serrées et transparentes, les autres plus compactes et opaques — mais constituées dans leur ensemble par une agglomération de points extrêmement petits.

Les différentes masses pigmentaires ont des diamètres très-différents, mais, en général petits, et ne dépassant pas certaines dimensions; elles sont les unes si petites qu'on peut à peine les apercevoir, et qu'elles apparaissent comme des points extrêmement petits, les autres si grandes que leur forme se dessine nettement. Les plus grandes ont un corps de $^1/_2$ à 2 fois au plus le diamètre des vaisseaux rétiniens avec des prolongements beaucoup plus longs.

Quelques-unes seulement possèdent une forme irrégulière ou une forme simplement striée ou arrondie; le plus grand nombre a des formes très-nettes, caractéristiques, qui peuvent se ramener à des types principaux déterminés, mais qui, par suite de leurs rapports réciproques, présentent les différences les plus variées.

La forme dominante est celle d'un coin, à base très-petite, à sommet fort allongé. De tels coins étroits ou des raies cunéiformes, de grandeur variable, se présentent souvent isolés; mais souvent aussi deux d'entre elles s'unissent par leur extrémité la plus épaisse dans différentes directions, et elles produisent alors les simples formes angulaires, qui possèdent des dimensions variables et des côtés égaux ou inégaux. Le plus souvent, trois de ces raies cunéiformes se réunissent par leur extrémité la plus épaisse, sous des angles égaux ou inégaux, et produisent la simple étoile à 3 branches; mais il n'est pas rare que plusieurs d'entre elles se réunissent, pour ainsi donner lieu à l'étoile à plusieurs branches; celles-ci, pour la plupart, étant de longueur et d'épaisseur variables, et, s'écartant sous des angles différents. Ces étoiles à plusieurs branches ont, en outre, un milieu beaucoup moins compact, ou elles paraissent trouées au centre, et, à leur aspect, on dirait qu'elles possèdent un noyau jaune-rougeâtre plus ou moins grand. Dans ces étoiles, de temps en temps un des rayons (un coin) manque parfois dans la série, et il en résulte alors des étoiles incomplètes ouvertes d'un côté.

Toutes ces diverses formes se combinent fréquemment les unes avec les autres; puisque, tantôt les branches d'une tache pigmentaire s'unissent avec celles d'une autre tache, ou qu'une branche de l'une s'engage dans le corps de l'autre. Par ces communications, par la réunion des formes les plus diverses, par leur entrecroisement, leur fusion totale ou partielle, ces taches pigmentaires prennent, en définitive, les formes variées de corpuscules osseux, de treillis, formes qu'on ne peut bien juger qu'à l'image droite; mais à l'image renversée, elles sont, en grande partie, déformées à cause de l'aberration de sphéricité, et paraissent surtout tirées et courbées dans la longueur ce qui leur donne l'aspect de figures disposées en arcade.

Dans l'œil *droit*, l'état ophthalmoscopique est le même; seulement le pigment est un peu moins serré.

Pl. XVII. — Fig. 79.

GSOSSISSEMENT 7.

Atrophie du nerf optique et de la rétine avec nouvelles formations de pigment dans le fond de l'œil.

V. T., fonctionnaire, âgé de 57 ans, grand et robuste, doit avoir eu, dans son enfance, quelques maladies éruptives, mais jamais d'autres affections.

Dès la jeunesse, la vue était bonne de près comme de loin; jamais il n'avait eu mal aux yeux, pas plus que sa mère, ses frères et sœurs. Son père, dans les dernières années de sa vie, doit avoir été aveugle; le malade ne peut indiquer la cause de la cécité.

V. T. avait toujours mené une vie tranquille et agréable, et sans qu'on puisse, à proprement parler, le regarder comme un buveur, il s'était permis des quantités considérables de boissons spiritueuses, comme le prouve aussi la rougeur de son nez.

A l'âge de 45 ans, après avoir obtenu la place d'huissier de chancellerie, il prit une nourriture abondante, se donna peu de mouvement, ce qui amena une paresse dans l'expulsion des selles, et comme résultat de cette expulsion longtemps prolongée des pesanteurs dans la tête et le bas-ventre, ainsi qu'un malaise général. Ces phénomènes augmentèrent successivement, et il survint des congestions répétées vers la tête, accompagnées d'un sentiment de plénitude, de chaleur et même de douleurs aiguës dans la tête, de vertiges et de photopsies, c'est pourquoi, depuis cette époque, le malade resta le plus habituellement la tête découverte, même dans la rue. Pendant quelque temps, il y eut une plus grande régularité dans les évacuations alvines, et les phénomènes indiqués diminuèrent d'eux-mêmes, ils disparurent même complètement pendant un léger laps de temps.

A l'âge de 48 ans, un flux hémorrhoïdaire s'établit et il en résulta pour plus longtemps une diminution notable des phénomènes précédents; cependant un an après, ceux-ci reparurent avec plus de force, ils reprirent peu à peu leur intensité première et persistèrent presqu'au même degré, jusque dans la 56me année. A partir de cette époque, le malade prit continuellement des remèdes dissolvants pour soigner ses yeux, il s'aperçut qu'ils faiblissaient d'une façon remarquable et continue.

Le malade ne sait pas grand' chose sur la manière dont il est devenu aveugle. Il remarqua pour la première fois et accidentellement à l'âge de 50 ans, qu'il voyait mal avec l'œil gauche. Sa vue continua à devenir de plus en plus mauvaise, et à 54 ans la cécité était presque complète du côté gauche. Six mois avant la cécité de l'œil gauche, la vue commença à diminuer à droite; les objets paraissaient comme enveloppés d'un nuage gris, qui devenait toujours de plus en plus épais. Alors seulement, il eut recours au médecin de son village natal, mais ce fut en vain. Depuis 5 mois, la cécité est également complète du côté droit.

L'aspect extérieur des yeux n'offre rien d'anormal; seulement on trouve les pupilles modérément dilatées et immobiles; toutefois, sous l'influence de l'atropine, elles se dilatent ad maximum.

Avec l'ophthalmoscope, on trouve dans les deux yeux des milieux tansparents et le fond normalement éclairé. L'adaptation de l'œil droit est V. + 90, celle de l'œil gauche est V. + 85. Dans le fond de l'œil lui-même, on trouve de chaque côté les modifications pathologiques suivantes, les mêmes pour chaque œil, mais un peu plus développées à gauche.

Le tronc du nerf optique (fig. 79, œil *gauche*) présente une forme arrondie et est complètement entouré, d'une façon très-remarquable, d'un anneau de tissu cellulaire blanchâtre vivement éclairé, et dont la limite tournée vers le nerf optique paraît très-nette, tandis que la limite externe ne paraît pas si nettement dessinée. A sa surface, le tronc nerveux a une faible excavation cupuliforme, il a une couleur légèrement verdâtre, un peu plus foncée vers la périphérie, et il montre partout de petites taches foncées gris-verdâtre.

Le système des vaisseaux centraux ne peut encore être poursuivi qu'en suivant le principal tronc artériel et veineux ascendant et descendant, et suivant un tronc veineux qui se sépare en dehors vers la région de la macula. Mais ces vaisseaux eux-mêmes ont, avec un trajet extraordinairement direct, des diamètres si petits et sont d'une couleur si claire, qu'on n'aperçoit les veines que comme de petits rubans très-étroits, faiblement rougeâtres, avec un bon éclairage et une parfaite disposition de l'œil examinateur, on ne voit les artères que comme des fils extrêmement fins, faiblement rougeâtres; à la périphérie du nerf optique, en rapport avec la paroi oblique de l'excavation, ainsi qu'avec son bord supérieur et son bord inférieur, ils montrent une double courbure, comme cela a été décrit avec plus de détails dans l'exposé des maladies, (fig. 48, pl. IX, et 50, pl. X); dans le reste du fond de l'œil, on ne peut les poursuivre que dans une faible étendue, puisque les colonnes sanguines, devenant alors plus étroites et plus claires, se dérobent bientôt au regard, tandis que les parois vasculaires n'apparaissent que sous forme de stries claires (blanchâtres) qui manquent de netteté.

La plus grande partie de la rétine présente sa transparence normale; pourtant sa surface réfléchit considérablement la lumière, et elle paraît avoir diminué beaucoup d'épaisseur.

Dans toute l'étendue de l'expansion choroïdienne, le fond de l'œil est dépouillé de la couche épithéliale normale; il en résulte que les plus gros vaisseaux choroïdiens se voient comme des stries rubanées d'un jaune-rougeâtre clair, sans délimitation exacte, tandis que le stroma pigmentaire intervasculaire forme des plaques brun-rougeâtre plus claires et plus foncées.

Les vaisseaux choroïdiens ont ici un trajet un peu plus direct; ils sont plus ou moins confus et comme couverts d'un léger nuage rougeâtre, et même dans différents points, ils ne sont indiqués que par une coloration qui est à peine plus claire que celle du fond de l'œil; ils possèdent généralement à leur surface une ponctuation qui, dans le milieu de leur longueur est plutôt isolée; mais qui, vers la périphérie, devient mieux groupée et gagne en couleur, et c'est dans les espaces intervasculaires qu'elle se dessine avec la plus grande netteté.

A quelque distance de la papille, on trouve des taches pigmentaires inégalement distribuées et répandues jusque dans la région équatoriale. Toutes ces taches sont placées au-devant des vaisseaux choroïdiens et du stroma pigmentaire et évidemment dans des plans différents; c'est au niveau et au voisinage de la papille qu'elles sont le plus développées, de même que vers la partie inféro-interne du fond de l'œil, où elles s'approchent aussi le plus près de la papille. Elles sont de grandeur très-variable, d'une couleur brun-rougeâtre claire ou foncée, parfois même noirâtre, et en partie si petites qu'elles ont l'air de taches nuageuses transparentes, en partie plus serrées et plus grandes, mais composées de points (grains déliés ou plus étendus). Elles présentent en partie une forme arrondie, allongée ou anguleuse, en partie l'apparence de stries ramifiées qui rappellent l'aspect de la mousse. Dans quelques endroits elles montrent des formes caractéristiques semblables, à part la netteté des contours toutefois, à celles qui existent dans le cas rapporté (fig. 78, pl. XVII). Dans différents points, comme par exemple à la partie supéro-externe de la papille

(sur le dessin en haut et en dehors de la section nerveuse), il y a de semblables masses pigmentaires de chaque côté d'une légère strie (un vaisseau rétinien oblitéré), claire et brillante qu'elles accompagnent à une distance plus ou moins grande.

Pl. XVII. — Fig. 80.

GROSSISSEMENT 7.

Nouvelle formation de pigment dans le fond de l'œil avec atrophie du pigment épithélial de la choroïde. (*)

J. E., âgé de 52 ans, a servi comme soldat pendant 20 ans; il prétend que comme tel il a toujours été bien portant, et qu'il n'a jamais non plus souffert des yeux. Sorti du service militaire, il s'engagea en 1850 comme journalier pour l'entreprise et la construction du chemin de fer (Semmering); il travailla assidûment pendant des mois à la lumière artificielle, dans le tunnel principal, et il ne voyait que rarement la lumière du jour, puisqu'il entrait dans son souterrain bien avant le jour et qu'il en sortait pendant la nuit.

Au milieu de cette existence, il remarqua peu à peu une diminution de sa faculté visuelle, et d'abord la nuit seulement, aussitôt qu'il avait quitté le tunnel; il ne pouvait plus alors, à la lueur des étoiles ou même à la clarté de la lune, que distinguer imparfaitement, et en dernier lieu plus du tout, les objets qui l'entouraient, et il ne parvenait chez lui qu'à l'aide d'une lumière artificielle.

Après un certain temps, pendant lequel il continua toujours son travail, la diminution de l'acuité visuelle se montra aussi pendant le jour, et enfin même à l'éclairage artificiel. Ceci le força à abandonner ses occupations et à chercher d'autres moyens d'existence; en définitive, à cause du trouble profond de sa faculté visuelle il fut reçu dans une maison de retraite.

Le malade, auparavant déjà très-amateur de boissons spiritueuses, surtout d'eau de vie, aime actuellement cette dernière liqueur au point qu'on ne le trouve à jeun que fort peu de temps dans la journée.

A l'extérieur, les yeux ne montrent point d'altérations remarquables; les pupilles ont leur grandeur normale, cependant elles ne se dilatent que très-lentement.

Le malade ne peut reconnaître le n° 20 ni avec l'œil droit ni avec l'œil gauche; il aperçoit encore les hommes et les plus gros objets à 6 ou 8 pas; cependant ils lui apparaissent comme des masses foncées d'un gris-cendré, compactes, et il peut néanmoins en distinguer quelques couleurs.

L'examen des yeux avec l'ophthalmoscope, les pupilles étant artificiellement dilatées ad maximum, révèle des milieux normaux, transparents, un fond de l'œil en général moins éclairé, plus foncé, une adaptation dioptrique des deux yeux pour les rayons parallèles et les altérations suivantes presque semblables de chaque côté.

La papille (fig. 80, œil *gauche*), nettement délimitée, arrondie, de dimensions normales, est blanchâtre; cependant elle présente un tacheté gris-bleuâtre extrêmement prononcé correspondant à la lame criblée, de même qu'un anneau de tissu cellulaire d'un blanc jaunâtre brillant qui est nettement limité des deux côtés.

*) Voy.: *Beiträge zur Pathologie des Auges;* Wien 1855, p. 18, pl. VI.

La surface du nerf optique paraît normale, elle présente une légère excavation de la partie moyenne. Le système des vaisseaux centraux, eu égard à la distribution, la ramification, le diamètre, la couleur, les contours et le trajet des différents vaisseaux, est parfaitement normal.

La surface entière de la rétine réfléchit fortement la lumière; elle paraît cependant partout aussi transparente que le verre.

La choroïde présente, surtout dans sa plus grande moitié externe, sa couche épithéliale atrophiée sur une grande étendue. Les plus gros vaisseaux choroïdiens, complètement dépouillés de pigment dans leurs parties superficielles, apparaissent avec une netteté exceptionnelle, mais sans être parfaitement limités, sous forme de stries claires et jaunâtres; ils représentent ainsi un véritable réseau à larges mailles formé par les plus volumineux d'entre eux; dans les mailles du premier réseau apparaissent des vaisseaux de plus en plus petits, ceux de la couche moyenne de la choroïde (des vaisseaux rudimentaires).

Les intervalles vasculaires sont manifestement d'un rouge plus foncé que le fond ordinaire de l'œil, d'une couleur rouge-brun plus prononcée, et très-nettement granulés.

Outre ces particularités, on remarque encore, dans différents points du fond de l'œil, des taches pigmentaires noirâtres, en partie dissociées, en partie plus compactes, de forme irrégulière ou typique, et qui paraissent composées de petits grains foncés. La plupart d'entre elles ont des diamètres plus grands (même 3 ou 4 fois) que ne le comporte la largeur des plus forts vaisseaux choroïdiens: c'est à la partie inféro-interne du fond de l'œil qu'on les trouve en plus grand nombre; là elles approchent le plus du nerf optique, et, dans cette direction, on les trouve vers la périphérie aussi loin que l'examen ophthalmoscopique permet de porter les recherches. Elles siègent toutes en avant des vaisseaux choroïdiens et du stroma choroïdien c'est-à-dire au dessus et au dessous des vaisseaux rétiniens qui les franchissent.

Pl. XVIII. — Fig. 81.

GROSSISSEMENT 8.

Décollement de la rétine.

S. D., âgé de 51 ans, employé de chemin de fer, fut toujours maladif dès son enfance, mais il était surtout très-sensible aux courants d'air et aux changements de température; pendant presque toute sa vie, il avait donc souffert d'affections catarrhales et rhumatismales, de douleurs de dents, d'oreilles, d'inflammations du périoste des jambes, etc.

Il avait passé le temps de ses études et plusieurs années consécutives dans les soucis et les chagrins, les fatigues et les privations de toute espèce; sous ces influences, non-seulement son état maladif avait augmenté d'une manière générale, mais de plus, comme résultat d'une vie sédentaire, il avait surtout contracté des selles paresseuses et des digestions mauvaises avec leurs conséquences lointaines.

Dans les dix dernières années, sa sensibilité aux refroidissements s'était tellement accrue que presque toujours il était tourmenté par des douleurs rhumatismales siégeant en différents points du corps, mais surtout à la tête. Il avait toujours bien

vu de loin comme de près, et souvent il avait continué tout le jour, même jusqu'à une heure avancée de la nuit, des travaux pénibles d'écriture, sans jamais ressentir de fatigue dans les yeux; c'est depuis trois ans seulement qu'il éprouva le besoin de faire usage des verres convexes pour des caractères petits et confus, ou pour certains caractères particuliers; c'est pourquoi, surtout à la lumière artificielle, mais non pas continuellement, il employa les verres + 34.

Le trouble actuel de la vision survint tout à coup, sans cause connue et sans prodrômes. Pendant qu'il écrivait à son bureau, il lui sembla un jour que la feuille qui se trouvait devant l'œil droit avait été retirée (et cela de bas en haut) et qu'il n'était resté devant lui que la table foncée sur laquelle il écrivait. Il ferma un instant l'autre œil, et il observa qu'avec l'œil droit il ne pouvait plus apercevoir aucun objet, soit grand soit petit, mais seulement la lumière du jour.

Une demi heure après cet accident, on pratiqua l'examen ophthalmoscopique, et on constata dans le fond de l'œil un décollement étendu de la rétine. La partie décollée était allongée et placée horizontalement. Elle commençait à $^1/_2$ diamètre optique du bord externe de la papille et atteignait horizontalement jusque près de l'équateur; verticalement, elle s'étendait assez loin en haut et en bas, c'est-à-dire jusqu'au delà des rameaux vasculaires qui marchaient au dessus et au dessous de la macula.

Dans les autres parties, tant intérieures qu'extérieures de cet œil, on ne pouvait constater aucun phénomène morbide. Les pupilles avaient leur grandeur et leur mobilité normale, la tension était égale à celle de l'autre œil. Avec l'œil gauche sain (V. ∞) le n° 1 pouvait être lu de 9 à 17 pouces de distance.

Les jours suivants, il ne se manifesta aucun changement dans les phénomènes subjectifs; dans les parties extérieures de l'œil malade, on ne pouvait apercevoir non plus aucun changement objectif; au contraire, avec l'ophthalmoscope, on put observer que le décollement de la rétine descendait, peu à peu, en bas et en dedans, mais en même temps les parties supérieures du décollement paraissaient avoir repris leur expansion normale et s'être réappliquées sur la choroïde; de même on constata une adaptation dioptrique de l'œil pour des rayons presque parallèles. Six jours après, le décollement, eu égard à son étendue totale, n'avait pas essentiellement augmenté, il n'avait fait que changer de place (comme le montre le dessin), et il s'était retiré complètement à la partie inférieure du globe de l'œil.

Examinait-on cet œil droit avec le miroir faible à une distance de six à huit pouces, et dans la direction de la ligne visuelle, la pupille dilatée ad maximum par l'atropine paraissait dans le plus grand segment, à sa partie supérieure, d'une couleur jaune-rouge foncée et peu éclairée; dans le petit segment, à la partie inférieure, elle se montrait, au contraire, un peu plus fortement éclairée, mais d'une couleur plus pâle et d'un gris mat foncé.

En examinant avec plus de soin, tantôt avec le miroir faible, tantôt avec le miroir fort, en variant les distances et l'adaptation de l'œil examinateur suivant l'éloignement des parties, on acquérait la conviction que la plus grande partie du corps vitré était parfaitement transparente; que la partie correspondante du fond de l'œil était normalement colorée et éclairée, et présentait dans ses différents points un aspect physiologique; au contraire, dans la partie inférieure du corps vitré, une membrane plissée (la partie décollée de la rétine) transparente, très-légèrement grisâtre, se portait d'arrière en avant et en bas, empêchant, dans ce point, d'apercevoir le fond de l'œil.

La partie de la rétine normalement appliquée sur la choroïde pouvait être suivie jusqu'à $1^1/_2$ ou 2 diamètres optiques au delà de la papille; au contraire, le point de courbure de la rétine elle-même, c'est-à-dire la ligne précise où, dans le fond de l'œil,

la rétine se soulevait de la choroïde pour pénétrer en avant dans le corps vitré, ne se voyait pas; puisque, de toutes parts, elle était recouverte par les plis de la partie centrale du décollement qui pénétrait fort avant dans la région moyenne du corps vitré.

Cette partie décollée de la rétine (fig. 81, œil *droit*), présentait vers le centre de l'œil une convexité, et elle marchait, visible dans toute son étendue, de haut en bas et d'arrière en avant dans le corps vitré, vers l'ora serrata; elle formait, en outre, des plis très-variables et irréguliers, tantôt étroits, tantôt larges, plus courts ou plus longs, les uns superficiels, les autres profonds, tantôt simples et divisés, tantôt entrecroisés.

Les parties les plus saillantes, les sommets des ondulations, avaient une couleur grisâtre plus claire, réfléchissaient manifestement plus de lumière par leurs régions moyennes (leurs sommets) et elles paraissaient même d'un gris blanchâtre; considérait-on, au contraire, avec l'ophthalmoscope, les ondulations les plus élevées sur les côtés, près du fond jaune-rouge normal de l'œil, elles avaient alors, surtout à leurs sommets, une coloration plutôt gris-rougeâtre, même jaune-rougeâtre, de telle sorte que leurs bords étaient fortement éclairés, et paraissaient même briller, comme le versant d'une montagne au soleil couchant.

Les parties profondes des plis rétiniens, le fond des ondulations, étaient très-diversement colorés en gris foncé avec une faible teinte rouge, suivant leur situation, leur profondeur, la raideur de leurs parois, ainsi que suivant le mode d'éclairage: elles étaient même parfois d'un gris noirâtre.

Si l'œil exécutait un mouvement rapide, ou s'il était un peu ébranlé par le doigt explorateur, il survenait, dans toutes les parties du décollement, des mouvements ondulatoires, pendant lesquels les différents plis, suivant les circonstances et suivant leur étendue, oscillaient confusément en haut et en bas d'une manière variable comme des vagues libres, et changeaient ainsi en partie, mais passagèrement leurs formes.

Dans toute l'étendue du décollement rétinien, on voyait de petits vaisseaux, simplement ramifiés, fréquemment entrecroisés, mais ne se réunissant en aucun point. Ces mêmes vaisseaux paraissaient se courber isolément au fond de l'œil, sur les sommets des plis les plus reculés, et ils marchaient en avant, se séparant et se ramifiant, avec un trajet plus ou moins sinueux, tout en diminuant de calibre et en s'étendant sur toute la rétine, dans ses couches superficielles; enfin, d'après leur position à côté des plis, ils s'élevaient, dans les directions les plus différentes, sur les sommets des ondulations; puis redescendaient ensuite dans le fond, ou continuaient leur trajet en ligne droite.

Ces vaisseaux montraient partout, par suite de grossissement moindre de l'image, un diamètre notablement plus petit que ceux des places où la rétine adhérait normalement à la choroïde, et étaient d'un rouge plus foncé que ces derniers; néanmoins on pouvait distinguer les vaisseaux artériels des vaisseaux veineux, par leur couleur un peu plus claire.

Pl. XVIII. — Fig. 82.

GROSSISSEMENT 8.

Décollement de la rétine.

D. H., âgé de 64 ans, négociant, avait eu la rougeole à l'âge de 10 ans, et immédiatement après, une conjonctivité. Cette dernière maladie revint à 15 ans,

puis à 30 ans; elle n'était cependant jamais bien longue. De 27 à 55 ans, il eut régulièrement toutes les quatre semaines un flux hémorrhoïdal; son père, ses frères et sœurs étaient dans le même cas. A 35 ans, il eut le choléra.

Depuis que le flux hémorrhoïdal a disparu (à 55 ans), le malade est pris toutes les trois ou quatre semaines d'oppression avec accès de toux; cette oppression dure tout au plus une heure, mais elle est si violente que, pendant ces nuits là, le malade ne peut se coucher, et se trouve obligé de s'asseoir sur son lit.

Auparavant il avait toujours bien vu de près et de loin. Il y a 7 ans, la vision de l'œil disparut peu à peu, mais complètement dans le cours d'une année et sans cause connue. Il y a un an et demi, l'œil gauche fut pris, dans l'espace d'un jour et également sans cause connue, d'un trouble visuel considérable. Le matin le malade avait encore lu à la synagogue; peu après survint le trouble visuel, qui, le soir, avait atteint son apogée.

Le malade compte encore les doigts avec peine, et il se conduit encore seul dans la rue, quoique avec beaucoup de difficulté et d'incertitude : au soleil, il se conduit mieux.

Les yeux ne présentent aucune particularité morbide dans leurs parties extérieures. De chaque côté, la pupille est modérément dilatée, celle de l'œil droit est insensible aux variations de la lumière directe, celle de l'œil gauche réagit avec assez de rapidité et dans une assez grande étendue. Toutes deux se dilatent au plus haut degré par l'atropine.

Au moyen de l'ophthalmoscope, on éclaire seulement, dans l'œil *gauche*, la partie supérieure et moyenne de la pupille; (en regardant directement) elle présente un reflet jaune-rougeâtre d'une intensité normale. Il résulte de là que la plus grande partie du corps vitré est parfaitement transparente en haut, que le fond de l'œil, dans l'étendue correspondante, c'est-à-dire directement en arrière, en dehors, en haut et en dedans, est normalement éclairé, et d'un aspect physiologique; enfin l'œil est adapté pour les rayons parallèles. La partie inférieure de la pupille ne se laisse que faiblement éclairer, et c'est par là, que dans la profondeur de l'œil, au niveau du segment inférieur du corps vitré, on aperçoit une membrane plissée, étendue, gris-rougeâtre, qui, lorsque l'œil est ébranlé ou qu'il se meut rapidement, exécute dans différentes directions, mais surtout en haut et en bas, soit dans son ensemble soit dans ses détails, des mouvements ondulatoires considérables.

Cette membrane plissée, la partie de la rétine détachée de la choroïde (fig. 82, œil *gauche*), a une étendue considérable et une surface inégale. Dans sa partie moyenne, elle paraît faire la saillie la plus forte vers le centre du corps vitré, et forme là deux grands plis arrondis fortement éclairés (dans le dessin, les plis les plus proéminents et placés près du centre de la pupille), qui sont séparés l'un de l'autre par un sillon profond dirigé d'arrière en avant. A partir de ce point, la partie décollée de la rétine ne s'abaisse *sur les côtés* (à droite et à gauche) que peu en bas, après quoi elle s'élève de nouveau, et arrive sous forme d'onde inégale, à la région équatoriale de l'œil, où en définitive elle se continue avec la partie qui adhère normalement à la choroïde. A partir de cette partie moyenne, elle descend plus loin par une faible courbure dirigée en avant, et en formant des petits plis peu accusés, vers *l'ora serrata*, et elle disparaît tout à fait dans cette direction derrière le bord inférieur du cristallin; en *arrière*, au contraire, elle se porte presque horizontalement à une petite distance en formant des ondulations sinueuses et des plis très-marqués: dès lors elle entre peu à peu dans la profondeur de l'œil, et se soustrait bientôt tout à fait au regard.

Cette membrane paraît extrêmement mince et transparente, ce qui permet de reconnaître derrière elle des milieux qui sont également très-transparents, et à travers lesquels le fond de l'œil réflète sa faible couleur rougeâtre.

La membrane elle-même a une couleur matte faiblement grisâtre, qui, sur le sommet des plis, est plus claire, plus vive, parfois même d'un blanc presque brillant: dans le fond des plis, au contraire, elle paraît plus foncée, et par suite de la réflexion lumineuse du fond de l'œil, elle prend un ton légèrement rougeâtre.

A la surface de cette membrane, s'épanouissent de tous côtés des vaisseaux artériels et veineux très-foncés qui proviennent du fond de l'œil derrière la membrane, ou du sillon profond situé à sa partie moyenne. Ces vaisseaux, artères et veines, présentent dans leurs diamètres respectifs une différence physiologique tranchée; la même différence se montre pour leurs branches et leurs rameaux de plus en plus petits, et, par suite du faible grossissement de l'image, leur diamètre est beaucoup plus petit que celui des vaisseaux analogues, situés dans les points où la rétine adhère normalement à la choroïde. Ils se divisent simplement et s'entrecroisent fréquemment; ou bien ils longent, en décrivant de légères sinuosités, le trajet des différents plis, ou bien ils montent et descendent dans les directions les plus différentes, en suivant toujours les saillies et les dépressions de ces plis.

Partout le corps vitré est parfaitement transparent; à travers sa partie moyenne et supérieure, le fond de l'œil qui, dans cette partie, se montre du reste tout à fait normal, se montre dans sa plus grande étendue avec une netteté parfaite.

La majeure partie du corps vitré, de même que celle qui se trouve au dessous du décollement, est liquide, comme le prouvent les faibles mouvements ondulatoires qu'on provoque dans la membrane et dans ses plis.

Le fond de l'œil *droit* ne peut être aperçu à cause de l'opacité complète du corps vitré; ce dernier se montre aussi parfaitement liquide, par suite des mouvements ondulatoires que les déplacements rapides du globe de l'œil impriment aux corps flottants volumineux qu'on y observe.

Pl. XVIII. — Fig. 83.

GROSSISSEMENT 8.

Cysticerque entre la rétine et la choroïde.

A. H., âgée de 24 ans, cuisinière, n'avait jamais été malade depuis son enfance, et de 14 à 23 ans, elle avait été régulièrement quoique modérément réglée: il y a 3 ans, elle avait souffert d'une éruption exanthématique aiguë, et elle est maintenant chlorotique depuis un an.

Elle avait toujours bien vu avec les deux yeux, de près comme de loin; il y a 3 mois que, pour la première fois, elle remarqua que sa vue était mauvaise à droite, depuis cette époque, elle souffre aussi fréquemment de maux de tête et de vertiges.

Les semaines suivantes, sans que d'autres phénomènes subjectifs apparussent, cette mauvaise vue augmenta progressivement, au point qu'actuellement la malade ne peut plus que compter les doigts excentriquement en haut et en haut en dehors à 2 et 3 pieds de distance.

L'œil gauche a une vue normale (V. ∞), et il est parfaitement sain.

Les parties extérieures de l'œil malade ne laissent non plus apercevoir aucune particularité morbide; la chambre antérieure est aussi grande que celle de l'autre œil, la pupille a sa grandeur et sa mobilité normales, et à la lumière du jour elle paraît très-noire; la tension de l'œil est la même que du côté gauche.

A l'examen ophthalmoscopique, l'intérieur de l'œil droit paraît manifestement moins éclairé que d'habitude; le système cristallinien, à part quelques points noirâtres périphériques postérieurs, se montre parfaitement transparent; le corps vitré est en partie liquide, mais il est transparent dans sa plus grande étendue, et ce n'est que dans son segment inférieur qu'il est traversé par de minces flocons isolés: de même, son segment postérieur, immédiatement au devant du nerf optique, présente un trouble diffus grisâtre.

Le fond de l'œil a tout à fait perdu son aspect physiologique; dans sa partie supérieure, il montre, en général, une couleur tirant sur le gris-rougeâtre; celle de sa partie inférieure est plutôt un gris-blanchâtre.

La moitié supérieure de la rétine se soulève sous forme de plis nombreux et irréguliers, et elle présente un trouble gris-blanchâtre plus ou moins intense, à travers lequel le sommet des plis surtout paraît plus éclairé, blanchâtre et réfléchissant fortement la lumière. Les vaisseaux rétiniens montrent là-même une étendue, une distribution normales et un diamètre presque normal; ils sont cependant un peu plus foncés, les artères surtout, et par suite de la perte presque complète de leur partie claire centrale, ils ont plutôt un aspect rubané.

La papille ne peut pas être aperçue, en partie à cause du trouble diffus du corps vitré qui est au devant, mais surtout parce qu'en ce même point, la rétine est fortement troublée, colorée en gris-rougeâtre, et qu'elle est fortement tuméfiée au devant comme à la périphérie du nerf optique, d'où il résulte que la papille paraît présenter, vers le milieu, un faible retrait infundibuliforme.

C'est pour les mêmes raisons que les vaisseaux centraux, au niveau de la papille et dans son plus proche voisinage, ne sont pas non plus visibles, et ce n'est qu'à $^1/_2$ ou $1\,^1/_2$ diamètre optique au delà de la périphérie du nerf, qu'ils sortent peu à peu du nuage gris-rougeâtre du fond de l'œil; c'est ainsi par la direction radiée de leur trajet ultérieur et par leur mode de ramification, qu'ils indiquent leur point d'émergence et en même temps la situation de la papille.

La moitié inférieure de la rétine (fig. 83, œil *droit*) est atteinte également d'un trouble plus ou moins grisâtre, mais bien moins prononcé cependant que dans les parties supérieures de la rétine, de sorte qu'elle présente encore, dans certains points, un haut degré de transparence. De tous côtés, on voit des plis extrêmement irréguliers et la rétine se trouve plus on moins écartée de la choroïde, mais c'est surtout à environ 4 diamètres optiques au delà de la papille, vers la partie inférieure et un peu interne, qu'elle pénètre assez loin dans le corps vitré, sous forme d'une vessie distendue.

Dans les points où la rétine est située plus près de la choroïde, le ton du fond de l'œil est beaucoup plus rougeâtre; au contraire, plus les différents plis sont saillants, plus ils paraissent lumineux, d'un gris-blanchâtre intense et éclairés; d'un autre côté, le fond des plis, en ayant toujours égard à la profondeur, à l'étroitesse, à la direction abrupte des parois et à la position du miroir, prend un ton gris beaucoup plus foncé.

Dans différents points de la rétine on voit des plaques d'un gris foncé, de couleur assez uniforme, qui ont une forme arrondie, allongée ou sinueuse, des bords assez nets et un contour plus brillant. Ces plaques sont des trous pratiqués dans la rétine, à travers lesquels on voit plus profondément dans le fond de l'œil jusqu'à la choroïde, sans qu'on puisse cependant la distinguer nettement.

Dans cette moitié inférieure de la rétine, les vaisseaux paraissent avoir une étendue et une distribution normales, et ce n'est qu'au niveau des plis indiqués, qu'ils sont irréguliers dans leur trajet; d'après le grossissement moindre de l'image, ils ont un diamètre plus petit, une couleur rouge plus claire ou plus foncée, par laquelle les artères se distinguent nettement des veines; ils n'ont cependant pas de partie centrale plus claire, et, en conséquence, ils offrent l'aspect de stries rubanées uniformément colorées.

Dans les points où la rétine pénètre le plus avant dans le corps vitré, un examen attentif fait découvrir derrière elle une tumeur vésiculaire extrêmement délicate, à contours indécis, ayant trois fois la largeur du diamètre optique; elle est presque circulaire, sa surface est faiblement convexe, inégale, ses bords arrondis et sa couleur faiblement bleuâtre; par moments, on voit sortir la tête et le cou d'un cysticerque, qui se meuvent dans différentes directions.

A la surface de cette tumeur vésiculaire (la poche du cysticerque), on pouvait percevoir des mouvements plus ou moins étendus, pendant lesquels la limite arrondie se rapprochait souvent par des mouvements presque rythmiques du centre de la tumeur, pour reprendre aussitôt sa place primitive.

Ces mouvements apparaissent surtout avec netteté, aussitôt que le bord de la poche se trouvait placé au niveau d'un des trous rétiniens mentionnés plus haut; dès lors, pendant les contractions de la poche, on voyait non-seulement son bord se mouvoir d'un côté ou de l'autre, mais on voyait aussi la paroi s'approcher et s'éloigner de la rétine (vers l'ouverture qu'elle présente); alors la poche était de plus en plus éclairée, elle prenait une couleur d'un gris-blanchâtre plus tranché et montrait un grand nombre de petits points blancs.

Les mouvements de la tête et du cou se faisaient tantôt avec lenteur, tantôt avec rapidité et dans les directions les plus diverses. Principalement à une certaine distance derrière le décollement (situé au devant) les mouvements sont tantôt faibles, tantôt plus considérables, dépassent même les limites de la poche, quand s'agitent les suçoirs et la trompe; à différentes reprises, le cysticerque allongeait la tête et le cou dans le corps vitré, à travers un des trous de la rétine, de telle sorte que les particularités de mouvement et de forme se révélaient avec une netteté spéciale.

Dans ces mouvements, la tête et le cou montraient dans leur forme un changement constant. Lorsque les suçoirs étaient rentrés, la tête paraissait volumineuse; lorsqu'ils étaient sortis, elle paraissait plus petite. De la sorte elle prenait les formes les plus différentes, puisque les suçoirs se redressaient et se rétractaient tantôt ensemble, mais le plus souvent séparément, à un degré et dans une direction variables.

Les mouvements des différents suçoirs étaient tout aussi variables que ceux de la tête et du cou, et souvent les suçoirs arrivaient ainsi à avoir la longueur du plus grand diamètre de la tête. Mais ils n'étaient pas non plus toujours en mouvement ensemble puisque, pendant que les autres étaient mobiles, quelques-uns d'entre eux, plus ou moins rétractés ou étendus, demeuraient immobiles pendant un temps variable.

La trompe (justement dirigée en haut dans la figure) ne montrait pas des mouvements aussi rapides et aussi étendus que les suçoirs; elle etait placée au milieu de ces derniers, plus courte que ceux-ci et plus large à la base, et pendant l'extension, elle devenait encore plus large à son orifice, puisque le bord qui porte les crochets se repliait au dehors. Vue de face, elle présente une excavation dans laquelle pénètre un grand nombre de stries radiées, blanchâtres ou foncées naissant de son bord.

Tant qu'ils étaient redressés, la tête et le cou du cysticerque ne paraissaient que rarement immobiles, pendant un certain temps; lorsqu'ils étaient rétractés plus ou moins dans leur réceptacle, on n'y percevait que de faibles mouvements.

Lorsque la tête et le cou étaient complètement rétractés, cet emplacement du receptaculum se reconnaissait sur le point le plus saillant de la rétine, comme une tache diffuse, plus blanche, plus brillante, sur laquelle on pouvait observer des déplacements latéraux, des changements de dimensions, de couleur et d'intensité de lumière, et en rapport avec ces derniers, de faibles mouvements dans la rétine et surtout dans les vaisseaux correspondants.

Le plus souvent, le cysticerque restait la tête et le cou rétractés; d'un autre côté, il ne restait pas toujours rétracté dans la même position, mais dans le cours de quelques semaines il changeait de place à plusieurs reprises, à des intervalles plus ou moins longs, lentement ou rapidement, et dans une étendue variable. Ces changements n'avaient lieu que dans la partie inféro-interne de l'œil.

Pl. XVIII. — Fig. 84.

GROSSISSEMENT 6.

Nouvelle formation de tissu cellulaire dans le corps vitré.

J. W., garçon chapelier, âgé de 30 ans, avait toujours été bien portant dans son enfance. A 10 ans, il avait eu une première pneumonie et une seconde à 25 ans. Après cette deuxième maladie, il éprouva une paresse toujours croissante dans l'évacuation intestinale, et enfin, comme actuellement encore, les selles n'avaient plus lieu que les trois ou quatre jours. De là, mauvaises digestions, congestions et chaleurs à la tête et douleurs céphaliques du côté gauche. Une constipation plus prolongée, la position baissée, l'usage des boissons spiritueuses augmentaient considérablement l'intensité de ces phénomènes, et actuellement, depuis un an, il sont, le plus souvent, accompagnés de douleurs lombaires intenses. Depuis sa jeunesse, le malade avait toujours et invariablement le même degré de myopie; pour de faibles distances, sa vue était toujours bonne et résistait longtemps à la fatigue.

Il y a un an, qu'apparut sur la ligne visuelle un point arrondi mal délimité de la grosseur d'un pois; il était surtout visible pendant le jour et sur un fond clair, et pendant 8 jours il n'éprouva aucun changement. A travers cette tache, tous les objets apparaissaient fort confus; lorsqu'on cherchait à le fixer, il se changeait en un nuage grisâtre uniforme.

Deux mois plus tard, il se développait sur le même œil un fin réseau noirâtre, qui s'étendit peu à peu à tout le champ visuel, et se changea 3 autres mois après en un nuage gris uniforme, augmentant progressivement d'épaisseur et qui persiste encore actuellement dans toute son étendue.

Depuis les 5 derniers mois, des phénomènes de photopsies apparurent aussi dans cet œil, surtout dans l'obscurité et en fermant les paupières; dans les premiers moments, ils avaient la forme d'un cercle jaunâtre clair, auquel succédait régulièrement l'apparence d'une feuille dentelée jaune-clair et enfin celle de lignes de feu sinueuses.

Actuellement le pouvoir visuel est restreint sur cet œil, à tel point que le n° 7 peut avec peine être déchiffré à 4 pouces de distance. On constate bien en dehors et en haut une réduction du champ visuel, mais la variation des renseignements ne permet pas d'en déterminer exactement les limites.

L'œil droit (V. — 7 1/2) se montre parfaitement sain, et lit le n° 1 de 3 à 7 pouces 1/2 de distance.

Dans ses parties extérieures, l'œil gauche ne présente aucun phénomène morbide. La chambre antérieure est de grandeur normale, la pupille de largeur moyenne, se dilatant rapidement et à un haut degré, est parfaitement noire à la lumière du jour. La tension du globe est la même que celle de l'autre œil.

A l'examen ophthalmoscopique, l'intérieur de cet œil paraît plus faiblement éclairé que d'habitude; dans tout l'hémisphère antérieur, vers la périphérie jusqu'en arrière, les milieux sont transparents; la lumière réfléchie de l'intérieur de l'œil est d'un gris-blanchâtre dans les parties moyennes, et, au contraire, jaune-rouge vers la périphérie du fond de l'œil.

A partir du plan équatorial, le corps vitré présente dans ses parties moyennes postérieures un trouble nuageux faiblement grisâtre.

Ce trouble (fig. 84, œil *gauche*) à travers lequel on aperçoit encore, en partie, le fond de l'œil, diminue successivement vers la périphérie, mais avec une rapidité variable suivant les différents points, et il disparaît enfin sans laisser voir de limite bien nette. Dans la direction de la papille et des parties postérieures du fond de l'œil situées au dessous d'elle, dans l'endroit même où ce trouble du corps vitré présente sa plus grande intensité, une production d'une forme et d'une structure particulières, située immédiatement au devant du plan de la rétine, recouvre le nerf optique.

Cette production paraît n'avoir qu'un faible épaisseur et être plutôt membraneuse; elle entoure circulairement l'entrée des vaisseaux centraux et elle ne s'étend que faiblement en haut et en dehors, en suivant en partie leur trajet; en bas, au contraire, dans trois directions différentes, son étendue est considérable et elle embrasse jusqu'à trois ou quatre diamètres optiques et au delà.

La couleur de cette production membraneuse est beaucoup moins prononcée, elle est d'un gris-blanc mat, ce qui fait beaucoup varier l'intensité de la lumière réfléchie; mais elle ne miroite ni ne brille dans aucun point.

En différents points, cette production paraît très-épaisse et résistante; dans d'autres, elle se montre si mince et si transparente que le fond jaune-rougeâtre de l'œil apparaît au travers avec plus ou moins de netteté. Elle est, en partie, bien limitée et entourée dans différents points d'un pigment rouge-brun granulé. C'est sur le bord de la production membraneuse que cette pigmentation est le plus épaisse et le plus foncée; mais un peu plus loin, elle prend successivement la couleur du reste du fond de l'œil; ailleurs la production n'est pas bien limitée, puisque quelques-uns de ses prolongements qui deviennent transparents et indistincts, se perdent peu à peu dans le trouble gris-rougeâtre de la partie postérieure du fond de l'œil. Au point de vue de la structure, cette production paraît formée de minces membranes placées dans des plans différents, et peu éloignées l'une de l'autre; elles se divisent, sur plusieurs points, en rubans d'une largeur variable et inégale pour se réunir ensuite; de cette manière, elles se tiennent et s'entrelacent pour constituer une trame ou réseau grossier à couches superposées.

Le nerf optique, recouvert tout autour par cette trame vers sa limite la plus externe, se montre très-rouge dans sa plus grande étendue, un peu plus clair dans le milieu; à sa surface on ne reconnaît que les troncs les plus volumineux des vaisseaux centraux, dès leur origine et dans le reste du trajet.

La périphérie du fond de l'œil se voit nettement et elle présente une coloration et un grenu normaux.

Les vaisseaux rétiniens devenant de plus en plus nets, se détachent simultanément en ce point du trouble du fond de l'œil, immédiatement auprès, ou à une

distance plus ou moins grande de la nouvelle production, ainsi qu'en arrière d'elle; ils s'épanouissent normalement dans le plan rétinien, et, eu égard à leur distribution, leurs diamètres, leur couleur, leurs contours et leur trajet, ils présentent un aspect tout à fait normal. La rétine, autant que permet d'en juger le trouble du corps vitré, paraît être partout transparente.

L'adaptation dioptrique de l'œil (au repos de l'accommodation) est propre aux rayons divergents, c'est-à-dire = V. — 7.

Pl. XVIII. — Fig. 85.

GROSSISSEMENT 6.

Tache congénitale de pigment choroïdien.

A. N., ouvrière, âgée de 17 ans, peau légèrement brunâtre, cheveux bruns foncés, est fortement constituée et bien nourrie. A part diverses maladies éruptives dans l'enfance, elle n'a jamais eu d'affection sérieuse. Les règles sont venues à l'âge de 17 ans, et elles sont régulières.

A. N. a toujours bien vu et d'une façon continue, de près et de loin; depuis l'âge de 12 ans, elle est employée comme brodeuse en or, sans avoir jamais songé à ses yeux, soit pour une cause de fatigue, soit pour y avoir eu mal. Ce ne fut que tout à fait accidentellement que l'attention a été portée sur la tache pigmentaire qui existe dans le fond de l'œil gauche.

La structure de l'œil droit est V. — 85, celle de l'œil gauche = V. ∞. Avec l'œil droit, le n° 1 est lu de 4 à 15 $^1/_2$ pouces et avec le gauche de 4 $^1/_4$ à 17 pouces.

L'extérieur des yeux paraît tout à fait normal. Les iris sont d'un gris-bleuâtre foncé, les pupilles ont leur grandeur et leur mobilité normales. A l'examen ophthalmoscopique, on trouve, de chaque côté, les milieux transparents, et le fond de l'œil, à l'exception d'une large tache pigmentaire du côté gauche, est parfaitement normal dans toutes ses parties.

Cette tache pigmentaire (fig. 85, œil *gauche*) est située dans la partie supérieure du fond de l'œil, en haut et dehors du nerf optique, dont elle s'éloigne de 1 fois $^1/_2$ le diamètre optique, derrière les principaux vaisseaux rétiniens qui passent en ce point, elle coupe les couches superficielles comme les couches profondes de la choroïde. Elle présente en longueur 1 $^1/_2$, en largeur les $^3/_4$ du diamètre optique; et elle a en profondeur une étendue qui n'est pas sans importance. Elle a la forme de flammèches; à sa surface elle paraît également striée, comme sillonnée, et elle se termine en haut sous forme de languettes ou de flammèches.

En général, elle présente une limite très-bien marquée et dans la plus grande partie de son étendue, une structure assez serrée, une épaisseur variable et une coloration d'un brun-rouge foncé, plus ou moins accusée; les points et prolongements supérieurs les plus externes sont très-peu développés, peu étendus et légèrement colorés en brun.

Dans toute son étendue, elle paraît composée de points pigmentaires très-déliés, irréguliers.

Pl. XIX. — Fig. 86.

GROSSISSEMENT 8.

Coloboma de la choroïde.

J. E., paysan, âgé de 30 ans, avait été maladif dans son enfance, mais plus tard, il s'était toujours bien porté. A 26 ans, il eut le choléra, et depuis, il a souvent la diarrhée.

Il n'avait jamais eu mal aux yeux; son pouvoir visuel, autant qu'il peut se le rappeler, avait toujours été bon et n'avait pas changé.

Avec les deux yeux le n° 18 est lu à 30 pieds, avec l'œil droit (V. ∞) le n° 1 est lu de 4 1/2 à 18 pouces, avec l'œil gauche (également V. ∞) le n° 1 est lu de 5 à 15 pouces.

Dans les deux yeux, le champ visuel présente une étendue normale dans toutes les directions, excepté en haut et en dehors, où existe une lacune périphérique correspondant au coloboma de la choroïde. Dans les parties extérieures des yeux, on ne trouve rien de morbide; il existe pourtant, de chaque côté, un coloboma iridien, qui descend perpendiculairement en bas jusqu'au bord ciliaire.

A l'examen ophthalmoscopique, les milieux se montrent parfaitement transparents, l'intérieur des yeux est normalement éclairé et jaune-rouge en dehors, en haut et en dedans, mais en bas, dans une grande étendue, il est très-vivement éclairé par une lumière blanchâtre.

Dans l'œil *droit* (fig. 86), la papille a une forme arrondie et un diamètre normal et elle est parfaitement limitée en dehors et en dedans par des agrégats pigmentaires rouge-bruns, modérément larges, mais outre cela, elle est encore entourée en dehors d'un cône jaunâtre de grandeur moyenne à large base, à pointe mousse et bordé seulement d'un peu de pigment.

Le tronc du nerf optique, normalement placé (pour qui regarde sa périphérie) dans le plan de la rétine, fortement rougeâtre et complètement entouré d'un anneau apparent de tissu cellulaire présente en son milieu, au point d'émergence des vaisseaux centraux, une excavation profonde, à bords tranchants, bien limitée, ayant en largeur le 1/3 du diamètre optique, dans laquelle on peut nettement observer les phénomènes mentionnés dans les descriptions relatives aux figures 42, 43 et 44.

Le reste du fond de l'œil, dans la plus grande partie de son étendue, a une couleur jaune-rouge et un granulé normaux; en bas, au contraire, il présente une partie étendue, bien limitée, très-vivement éclairée (le coloboma de la choroïde). Cette place est irrégulièrement ovale, son grand axe est dirigé du nerf optique vers la périphérie du coloboma iridien, et, dans sa plus grande largeur, elle mesure environ 5 fois le diamètre optique. Son bord supérieur (postérieur) est à une distance du nerf optique qui équivaut aux 2/3 de son diamètre; son bord inférieur (antérieur), n'est point aperçu pendant l'examen ophthalmoscopique; mais comme cela paraît résulter de la courbure des bords latéraux, qui se rapprochent l'un de l'autre vers l'équateur, ce bord devrait atteindre jusqu'aux procès ciliaires.

La surface de cette partie claire, eu égard à la forme du globe de l'œil, est faiblement concave; cependant elle est placée un peu plus profondément que le plan choroïdien, et paraît concorder avec le plan interne de la sclérotique; elle est vivement éclairée, presque brillante même, dans différents points, et présente pendant les oscillations du miroir, un chatoiement extrêmement léger, comme si une membrane transparente comme le verre était étendue à une petite distance devant elle.

La couleur de cette place claire est une nuance toute particulière, qu'il est aussi difficile de décrire que de représenter. En réalité, tous les tons clairs sont là réunis, et dans leurs différentes nuances, on reconnaît tout aussi bien le blanc que le jaune-clair, le bleu et le vert; cependant le blanc-verdâtre éclatant, qui est presque uniforme, sans pointillé ni striation, ressort le plus nettement.

Du côté de la macula, et vers le bord interne du côté du nez, la place claire est, dans une petite étendue, bordée de stries étroites d'un jaune-rouge clair; d'après leur position, leur surface concorde avec la face interne de la choroïde, et elles se présentent comme des parties choroïdiennes dépouillées de pigment.

Dans ces points périphériques où les places claires tranchent nettement sur le jaune-rouge normal du fond de l'œil, on trouve placées dans le plan de la choroïde plusieurs masses pigmentaires petites ou grandes, d'un brun-rouge foncé, ayant la forme de taches et de stries irrégulières, qui se trouvent aussi à la surface des stries étroites d'un jaune-rouge clair.

Le système vasculaire central s'étend presque normalement du bord de l'excavation centrale à la surface du nerf optique et du fond jaune-rouge de l'œil. Ceux des vaisseaux, au contraire, (artères et veines) qui, d'après leur trajet normal, devraient arriver à la surface des taches claires, changent brusquement de direction sur la limite de ces taches, et continuent, par conséquent, leur trajet dans une direction anormale, sur le bord et à la surface de la partie colorée en jaune-rouge, après qu'ils se sont recourbés à angle aigu. Un mince rameau artériel et un mince rameau veineux font seuls exception; tous les deux proviennent du bord supéro-externe et marchent sur la tache claire en décrivant des sinuosités peu accusées et en se ramifiant de façon qu'on peut les suivre vers la périphérie, à une distance de deux diamètres optiques environ. Un rameau, après un faible trajet, marche sur la partie claire, puis sur la partie jaune et ensuite sur la partie jaune-rouge du fond de l'œil, pour y rester désormais.

Dans l'œil *gauche*, il y a un coloboma choroïdien tout à fait semblable.

Pl. XIX. — Fig. 87 et 88.

Fig. 87. — GROSSISSEMENT 6.

Fig. 88. — GROSSISSEMENT 5.

Coloboma de la choroïde.

M. St., agée de 13 ans, bien développée, paraissant forte et bien portante pour son âge, a eu la rougeole à 5 ans, mais elle n'a pas eu d'ailleurs d'autre maladie sérieuse.

Depuis son enfance, elle est fortement myope des deux yeux, mais elle a toujours également bien vu de près.

Avec l'œil droit (V. — 5 1/2), elle lit le n° 3 de 4 à 5 pouces, avec le gauche (V. — 7), le n° 2 de 3 à 7 pouces. Dans toute la partie supérieure du champ visuel des deux yeux, correspondant au coloboma de la choroïde, il n'existe aucune perception lumineuse; tout le reste du champ visuel est normal. Dans l'œil gauche où le coloboma n'entoure pas le nerf optique, on peut prouver qu'entre la tache de Mariotte et la partie insensible correspondant au coloboma, il existe une bande rétinienne qui perçoit la lumière, tandis que dans l'œil droit, où le nerf optique est entouré par le

coloboma, la tache de Mariotte ne se distingue point des parties environnantes, puisque ces dernières ne perçoivent pas non plus la lumière.

Les parents, comme les deux sœurs de la jeune fille, ont une structure de l'œil et une acuité normales; le frère, au contraire, est myope.

Conformément à leur myopie, les deux yeux sont allongés, très-proéminents et convergents; les iris sont atteints d'un coloboma inférieur incomplet, mais à part cela, ils paraissent bien conformés dans toutes leurs parties extérieures, et exempts de maladies.

Dans l'œil *gauche*, il existe directement en bas un colobome iridien triangulaire qui part du milieu de la pupille et se termine en pointe au cercle ciliaire. Au niveau de cette division, l'uvée (la couche pigmentaire) fait complètement défaut, mais le reste du tissu iridien ne manque que dans le petit cercle et dans le tiers supérieur du plus grand cercle. De cette manière, la pointe du coloboma paraît mesurer les deux tiers inférieurs du plus grand cercle iridien, sous la forme d'un triangle composé d'un très-mince tissu transparent (l'iris dépourvu du pigment).

Dans l'œil *droit*, le coloboma de l'iris a la même grandeur et la même place qu'à gauche, mais il atteint le corps ciliaire par une pointe large et arrondie. Au niveau de ce coloboma, l'uvée manque aussi complètement, mais le reste du tissu iridien ne fait défaut que dans sa partie inférieure et supérieure: de cette manière, les bords latéraux du coloboma paraissent, dans leurs parties moyennes, réunis par un pont étroit de tissu mince et transparent. Mais dans cet œil, le cristallin présente, à son bord inférieur, en rapport avec le coloboma de l'iris, une échancrure d'environ 2 mill. de profondeur; il existe donc aussi un petit coloboma cristallinien. On peut donc, par la périphérie du coloboma iridien et par la partie du canal du Petit qui lui fait face, laquelle paraît ici très-large à cause du retrait du bord cristallinien, voir très-bien le fond de l'œil au moyen de l'ophthalmoscope et en distinguer les différentes parties. Il ne paraît pas exister de division, ni d'autre déformation du corps ciliaire, ce qui tend à prouver que, dans cet œil comme dans l'autre, le colobome iridien ne se continue pas immédiatement avec le coloboma de la choroïde.

A l'examen ophthalmoscopique, les particularités ci-dessus mentionnées ressortent dans les deux yeux avec une netteté remarquable. De chaque côté, les milieux se montrent tout à fait transparents, et l'intérieur de l'œil d'un jaune-rouge normal en haut, en dehors et en dedans; en bas, au contraire, il est très-fortement éclairé, presque brillant, avec des reflets, blanc-jaune bleuâtre.

Dans l'œil *gauche* (fig. 87), la papille est ovale, nettement limitée et d'un diamètre normal, et elle est entourée de deux anneaux de pigment choroïdien rouge-brun foncé, très-larges dans certains points, et presque complètement fermés; le plus petit d'entre eux est placé, comme d'habitude, exactement près du bord externe de l'anneau de tissu cellulaire, tandis que le plus grand circonscrit le plus petit à une faible distance, dans la partie jaune-rouge du fond de l'œil.

L'anneau du tissu cellulaire est nettement perçu tout autour, et il limite, vers le bord inférieur du nerf optique, une excavation partielle, très-profonde, irrégulière, *excentrique* qui se trouve en ce point. Cette excavation partielle a sur la coupe une forme allongée, elle touche par une large base au bord interne de l'anneau du tissu cellulaire, et de sa partie centrale un peu déjetée en dehors, elle s'élève par son extrémité arrondie jusqu'au dessus de la partie moyenne du nerf optique; elle a une couleur blanchâtre, et elle réfléchit beaucoup la lumière, tandis que la partie périphérique du nerf, non excavée et normalement placée dans le plan de la rétine, paraît moins éclairée et fortement rougeâtre. Cette excavation partielle arrivant ainsi jusqu'à la limite inférieure du nerf optique, et le rameau veineux principal de la rétine faisant un coude rapide, immédiatement sur le bord interne de l'anneau du

tissu cellulaire pour descendre dans la profondeur du nerf optique; présente, en cet endroit, une grande ressemblance avec une excavation totale (glaucomateuse) acquise.

Le reste du fond de l'œil possède, dans la plus grande partie de son étendue, une coloration jaune-rouge et un grenu normaux; en bas, au contraire, on voit à la périphérie une place large, bien limitée, très-éclairée et en général blanchâtre, c'est le coloboma de la choroïde déjà mentionné.

Cette place a une forme allongée, presque piriforme et mesure dans sa plus grande largeur environ 5 fois $^1/_2$ le diamètre optique. Son bord supérieur (postérieur) se trouve distant de $^1/_2$ diamètre optique du bord inférieur du nerf; son bord inférieur (antérieur) ne peut être aperçu, puisqu'il tombe hors du champ d'examen du miroir; il devrait, à en juger par la direction des bords latéraux, qui se rapprochent vers la périphérie, être situé au delà de *l'ora serrata de la rétine*, immédiatement au devant des procès ciliaires.

Le fond de cette place claire est inégal; il est placé plus profondément que le plan interne de la choroïde, et parfois même plus profondément que la face interne de la sclérotique du reste du fond de l'œil, et il est, en quelque sorte, formé de trois excavations superficielles différentes, juxtaposées les unes aux autres, et se confondant en partie. L'excavation supérieure est ovale et d'une couleur blanchâtre vive; dans la partie la plus profonde, elle est faiblement bleuâtre, mais elle est jaunâtre dans un petit segment supéro-externe. L'excavation moyenne étroite a plutôt une forme rubanée, dans sa partie moyenne, une couleur blanc-jaunâtre claire, et dans ses parties périphériques, une couleur jaunâtre brillante. La troisième excavation enfin est de beaucoup la plus étendue, la moins profonde, et elle a une coloration claire dans certains points, d'un gris foncé dans d'autres, avec des stries blanchâtres plus brillantes, situées dans la moitié interne.

Dans différents points de la périphérie de ce coloboma, et au niveau de la partie du fond de l'œil normalement colorée, se trouvent des plaques plus ou moins allongées d'un jaune-rouge vif (dans le dessin, en haut, au dessous de la partie inféro-interne du nerf optique et en dehors), plaques sur lesquelles la choroïde existe, mais dépouillée de son épithélium, et (en dehors dans la figure) laisse, en partie, reconnaître sa trame vasculaire grossière à des stries rubanées faiblement rougeâtres et uniformément colorées.

Mais d'un autre côté, le coloboma est aussi entouré de traînées et de taches pigmentaires d'un rouge-brun foncé et même noirâtres, qui bordent en partie les plaques claires et suivent la ligne de démarcation du coloboma; elles sont situées, en partie, à une petite distance de cette ligne, dans l'étendue du fond jaune-rouge de l'œil, ou elles arrivent jusque sur la ligne de démarcation et sur la plaque blanche elle-même.

Enfin, sur la surface de ce coloboma apparaît une membrane extrêmement mince, transparente, un peu miroitante, répandue sur toute l'étendue du colobome dont elle suit les inégalités, et sur laquelle se ramifient quelques faibles vaisseaux rétiniens.

Le système des vaisseaux centraux, qui provient en partie du milieu, en partie des différents points de la périphérie du nerf optique, présente partout dans les différents troncs principaux une distribution qui s'éloigne de l'état normal. La plupart des gros vaisseaux, par exemple, avec un diamètre, une division et une couleur qui sont du reste normaux, se répandent exclusivement, en décrivant des sinuosités peu marquées, dans la partie jaune-rouge du fond de l'œil et dans les places jaune-rougeâtres; il n'y a que de très-faibles rameaux qui, nés des premiers, vont en se ramifiant plus loin, se répandre sur la surface du coloboma lui-même, courant pour la plupart en droite ligne.

Mais on remarque encore sur la surface du coloboma, et cela à une distance plus ou moins grande, des minces vaisseaux rétiniens, des vaisseaux larges ou étroits, uniformément colorés, rubanés, rougeâtres, qui se divisent plusieurs fois et se répandent isolément sur le fond clair en décrivant un trajet tout-à-fait irrégulier, à sinuosités très-accusées.

De ces vaisseaux, les uns se développent isolément à la surface du coloboma, en venant du fond de l'œil, les autres sortent de dessous la partie jaune-rouge du fond de l'œil, et se réunissent en différents points, après un trajet plus ou moins long, avec les vaisseaux choroïdiens visibles sur le bord du coloboma. De cette manière, et aussi par leur trajet particulier, leur couleur rubanée uniforme, ils se présentent comme de véritables vaisseaux scléro-choroïdiens.

Dans l'œil *droit* (fig. 88) de la partie moyenne jusqu'à la périphérie, en bas, le fond de l'œil paraît blanc-jaunâtre, dans une grande étendue, avec mélange de gris, et réfléchit très-fortement la lumière.

Cette place claire a une forme ovale, elle mesure, dans sa plus grande largeur, sept fois le diamètre du nerf optique, et par son bord supérieur (postérieur) qui décrit une courbe plane, elle dépasse presque de la moitié du nerf optique le bord supérieur de la papille. Les bords latéraux ne sont que faiblement incurvés, ils se dirigent plutôt en ligne droite vers l'équateur de l'œil. L'extrémité inférieure (antérieure) de la place claire est placée en dehors du champ de l'ophthalmoscope et devrait, si on en juge par la distance et la courbe des bords latéraux, arriver jusqu'aux procès ciliaires.

Le fond de la place claire est placé un peu plus profondément que le plan interne de la choroïde; et d'après sa courbure faiblement concave, il paraît, en général, se confondre assez bien avec la face interne de la sclérotique dans les autres parties du fond de l'œil; il présente pourtant, dans plusieurs points, des dépressions et des sillons plus ou moins grands, plus ou moins superficiels.

Cette place claire, le coloboma, est, comme il a déjà été dit, d'une couleur en général blanc-jaunâtre; cependant, dans les parties supérieure et inférieure, on remarque une couleur uniforme faiblement bleuâtre, et dans la partie moyenne un ton faiblement gris-rougeâtre. De cette manière, l'intensité de la lumière est un peu plus faible dans la région moyenne, beaucoup plus accusée, au contraire, en haut et en bas, si bien que les différentes places paraissent presque brillantes, éblouissantes. Les dépressions ont une coloration claire ou foncée, gris-bleuâtre ou gris-rougeâtre, même gris-noirâtre. En outre, des stries blanchâtres mal délimitées, de largeur et de longueur variables, de formes différentes, traversent le coloboma dans différentes directions, mais surtout dans le sens de l'équateur.

A la périphérie, le coloboma est partout nettement limité et, en grande partie, bordé de légères stries et de taches pigmentaires, d'un rouge-brun foncé et même noirâtre; mais aussi, dans certains points périphériques de la surface, ces taches paraissent placées à une distance plus ou moins grande de son bord.

Dans toute l'étendue de ce coloboma, à une distance marquée de sa surface, et surtout dans ses parties moyennes, se trouve une membrane vitreuse transparente. Cette membrane semble être une continuation de la rétine qui recouvre le reste du fond de l'œil, et elle possède une surface presque régulière, comme permettent de le constater de faibles vaisseaux rétiniens et le léger miroitement de sa surface.

Dans l'étendue de ce coloboma, près de son bord supérieur, se trouve l'entrée du nerf optique. Celui-ci est ovale, dans le sens de son grand diamètre dirigé horizontalement, et, en général, ses diamètres sont plus petits qu'à l'état normal. Il est d'une couleur uniforme, faiblement rougeâtre; sa surface est plane, mais placée un peu plus

profondément que la face interne de la rétine, dans la partie jaune-rouge du fond de l'œil. On ne peut découvrir aucune particularité qui indique un anneau de tissu cellulaire; mais une forte rougeur de forme annulaire entoure le nerf optique et, parfaitement délimitée sur le bord du nerf, elle devient, au contraire, vers la périphérie, plus claire et se perd peu à peu.

En dehors du coloboma, le fond de l'œil est uniformément coloré en jaune-rouge clair, et comme la couche épithéliale est très-mince, on n'y voit qu'un grenu faible et disséminé. A travers cette couche épithéliale on aperçoit, par conséquent, plus moins distinctement les gros vaisseaux du stroma de la choroïde, comme des stries rubanées faiblement rougeâtres, qui, dans un trajet peu sinueux, se divisent et se réunissent pour former des mailles allongées. Autour de la papille, ces vaisseaux choroïdiens naissent souvent dans l'étendue du coloboma lui-même (comme on peut le voir dans le dessin); peu nombreux à la partie interne du nerf optique, dont ils sont plus ou moins éloignés, mais en plus grand nombre du côté externe, ces vaisseaux sortent du fond blanc-jaunâtre, en décrivant de faibles sinuosités, et peu à peu ils deviennent plus nets, puis, semblables à des stries rubanées faiblement rougeâtres et de couleur uniforme, ils s'épanouissent de différents côtés à la surface du coloboma, où ils s'entrecroisent; se divisent et se réunissent de nouveau, pour marcher exclusivement dans le fond jaune-rouge de l'œil, pour y former, en s'unissant avec d'autres vaisseaux, le réseau choroïdien caractéristique. Dans la partie inférieure du coloboma, on ne voit aucun vaisseau choroïdien (vaisseaux scléro-choroïdiens).

La macula ne présente rien de particulier. Elle se trouve dans le fond normal de l'œil, et elle est située à une petite distance du bord inféro-externe de la tache claire.

Les vaisseaux centraux émergent normalement du milieu du nerf optique, et ils s'épanouissent irrégulièrement dans le fond de l'œil; ils sont, du reste, normaux dans leur diamètre, leur couleur, leur division et leurs contours. La plus grande partie des vaisseaux principaux se dirige en haut en partant du nerf optique, elle s'épanouit surtout dans la partie supérieure du fond de l'œil, et elle n'envoie proportionnellement, sous de grandes courbures, que peu de rameaux dans la partie inférieure et la partie interne du fond jaune-rougeâtre de l'œil. Une artère et une veine principale seulement, avec quelques ramuscules, partent du nerf optique et se dirigent en bas; ils s'épanouissent en se divisant et en se ramifiant plusieurs fois dans le tiers supérieur du coloboma; ensuite ils se séparent les uns des autres, ils marchent enfin sur les parties supérieures et internes du fond rouge-jaunâtre de l'œil, et s'étendent plus loin dans le sens horizontal et vers la partie inférieure.

Ces vaisseaux rétiniens marchent, comme il a déjà été dit, dans l'étendue du coloboma, à une distance assez importante des vaisseaux choroïdiens, et aussi du fond blanc-jaunâtre; ce qu'on peut constater, non-seulement à ce qu'ils projettent sur le fond blanc-jaunâtre des ombres plus ou moins nettes, qui, dans la position correspondante, peuvent être déplacées par un mouvement latéral de l'ophthalmoscope ou de l'œil examiné, et, portées à volonté, à une distance considérable, sur l'un ou l'autre côté des vaisseaux; mais encore à ce que, dans de tels mouvements, les vaisseaux rétiniens eux-mêmes montrent à l'égard des vaisseaux choroïdiens des mouvements parallactiques très-manifestes, et que même, en certains endroits, les premiers peuvent être déplacés au devant des autres.

Pl. XX. — Fig. 89.

GROSSISSEMENT 7.

Altération de tissu dans la région de la macula.

B. K., âgé de 37 ans, taille moyenne, paraissant bien portant, bien nourri, le ventre un peu gros, avait été scrofuleux dans sa jeunesse, et avait eu plusieurs affections éruptives.

Depuis l'enfance jusqu'à l'âge de 19 ans, il avait souvent eu des saignements de nez qui étaient chaque fois précédés de maux de tête pendant quelque temps, mais qui disparaissaient toujours après l'écoulement sanguin. Depuis la 20me année, mais depuis 10 ans surtout, qu'il mène une vie sédentaire, il est très-fréquemment atteint d'excitation générale, de congestions et de douleurs à la tête, et il est tourmenté par la paresse des évacuations alvines. Dans ces 5 dernières années, il a éprouvé souvent des douleurs lombaires, un sentiment de plénitude et de pesanteur dans le bas-ventre et des démangeaisons à l'anus, sans qu'on trouvât de bourrelets hémorrhoïdaux, et sans qu'il s'établit d'écoulement.

B. K. a eu quatre blennorrhagies uréthrales, et, à 18 ans, un ulcère vénérien, qui guérit cependant, sans autres suites, sous l'influence du traitement. A 29 ans, il eut un autre ulcère syphilitique qui fut, au contraire, suivi de manifestations générales telles qu'une éruption cutanée, la chûte des cheveux, des exostoses sur les tibias, de petits ulcères à la gorge, phénomènes qui disparurent complètement avec des frictions mercurielles répétées.

Jamais il n'avait eu à se plaindre de ses yeux. Dès sa jeunesse il était légèrement myope, mais il avait toujours bien vu et pendant longtemps, non-seulement de près, mais aussi à des distances moyennes; c'est même pour cela qu'il n'avait jamais porté de lunettes.

Il y a un an, B. K. eut le typhus. Pendant qu'il était convalescent, il remarqua un jour, par hasard, qu'il voyait plus mal avec l'œil gauche, qu'un léger nuage grisâtre recouvrait tous les objets. Par la suite, et malgré le traitement, ce nuage augmenta lentement, mais constamment en intensité, surtout dans le milieu du champ visuel, de telle sorte qu'à la fin il ne pouvait plus qu'avec peine distinguer les plus gros objets.

Plusieurs mois après, le nuage diminua peu à peu, et les objets redevinrent plus distincts, surtout dans les parties périphériques du champ visuel; dans ces derniers mois, il diminua aussi dans la partie centrale du champ visuel pour disparaître enfin complètement; et en même temps le trouble actuel de la vision se déclarait peu à peu.

Actuellement, la vision périphérique est parfaitement normale, et le n° 1 peut même être lu de 5 à 8 pouces de distance; au contraire, dans l'étendue d'une tache centrale arrondie, le malade voit les objets d'une manière anormale. Il perçoit bien les lettres, par exemple, avec une couleur et un éclairage qui lui semblent naturels, mais il ne peut pas les saisir exactement; elles lui paraissent plus sombres, mobiles, tremblantes et comme vues à travers l'eau agitée. En outre, les différentes lettres ont plusieurs contours inégaux et paraissent chacune non-seulement déformées, mais placées irrégulièrement, comme jetées pêle-mêle, si bien que le malade ne peut ni reconnaître ni compter les caractères.

Ces phénomènes deviennent plus marqués lorsque le malade regarde une ligne droite ou une ligne d'une courbure déterminée. Dans la partie périphérique du champ visuel, de pareilles lignes se dessinent partout avec leur forme et leur grandeur normales; mais dans la partie centrale elles présentent une forme et une position anormales et irrégulières, en vertu desquelles dans le milieu de cette région c'est surtout qu'elles paraissent déformées et écartées de leur position normale. En même temps, pendant que le malade s'efforce de voir nettement et pendant les faibles mouvements que l'œil exécute, il n'y a aucune fixité dans l'image, mais les courbures et le déplacement des lignes (surtout dans le milieu de cette région) éprouvent des oscillations et des changements, comme font les contours d'un objet réfléchi par de l'eau en mouvement. Cette partie centrale du champ visuel parait claire, pure, sans aucun trouble; seulement il semble au malade qu'il y a en ce point une goutte d'eau à travers laquelle il devrait voir. Cette place présente, à 6 pouces de l'œil, un diamètre de 7 lettres du n° 1 (4 millim.); elle n'a point de limite régulière et elle grandit dans la vision à distance, pendant laquelle le malade aperçoit les plus grands objets relativement plus distincts et plus droits, et les limites de cette place anormale moins marquées.

Les deux yeux ne présentent rien de morbide dans leur aspect extérieur.

Avec l'œil droit (sain) V. — 56, le n° 1 est lu de 4 1/2 à 13 1/2 pouces de distance; l'œil gauche au repos a une adaptation de V. — 68.

A l'examen ophthalmoscopique, les milieux de l'œil *gauche*, dont la vision est mauvaise, sont parfaitement transparents; l'intérieur du globe est normalement éclairé, et, à l'exception de la région de la macula, on n'aperçoit dans le fond de l'œil aucune altération morbide.

Le nerf optique (fig. 89, œil *gauche*) a une forme arrondie, des diamètres normaux, une surface et une couleur normales, et, dans la plus grande partie de sa périphérie, il est entouré d'un liséré et de larges taches pigmentaires, d'un rouge-brunâtre; l'anneau du tissu cellulaire est bien net, surtout en dehors, c'est-à-dire du côté de la macula.

La rétine parait partout transparente, excepté dans la région de la macula.

Le système vasculaire central se montre partout normal, en ce qui concerne l'étendue, les ramifications, le diamètre, la couleur, les contours et le trajet des différents vaisseaux.

Dans l'étendue de l'expansion choroïdienne, le fond de l'œil possède partout sa couleur jaune-rouge claire et son grenu normaux et ce n'est que dans la région de la macula, dans l'étendue d'un tiers du diamètre optique, qu'il présente des modifications sensibles. Cette partie est presque circulaire, mais elle n'a pas de limite exacte; elle a une couleur rouge-brun foncé, qui est produite par un nombre considérable de points foncés, parfois presque noirâtres, extrêmement fins, placés dans la couche épithéliale de la choroïde.

Au niveau de cette tache foncée, on aperçoit un grand nombre de points clairs, blanchâtres, de grandeur différente, dont le plus grand et le plus central correspond au centre même de la macula. Autour de ce point principal clair, les autres points sont placés avec assez de régularité et serrés l'un contre l'autre; cependant ils ne sont pas symétriques; enfin ceux qui occupent le centre paraissent plus grands et plus clairs, ceux qui sont à la périphérie paraissent plus petits et moins éclairés.

Le point central le plus grand a une forme arrondie évidente, et le diamètre d'une branche artérielle moyenne. Les points moins grands, au contraire, montrent des diamètres si minimes qu'on ne peut en reconnaître la forme, et les plus petits se présentent comme de petits points lumineux à peine perceptibles.

Tous ces points clairs réfléchissent une telle quantité de rayons blanc-jaunâtres, qu'ils paraissent briller comme des étoiles et scintiller pendant les légères oscillations du miroir éclairant.

Pl. XX. — Fig. 90.

GROSSISSEMENT 7.

Altérations du tissu de la région de la macula.

B. B., âgé de 17 ans, à part quelques petites affections passagères, avait toujours été bien portant dans son enfance. Actuellement, c'est un jeune homme de taille moyenne, légèrement brun, bien nourri, paraissant bien portant et qui trahit des dispositions à l'embonpoint.

Il y a 4 mois, il a été atteint de scarlatine. Dans la seconde semaine de sa maladie, il s'aperçut qu'il voyait plus mal de l'œil gauche. Il lui semblait qu'il était ébloui de ce côté; en outre, cet œil rougissait facilement, il larmoyait, redoutait la lumière, et dans l'espace de quelques jours, il se forma dans la partie centrale du champ visuel une tache foncée allongée, qui masquait complètement tous les objets. Dans le cours de la convalescence, qui fut de longue durée, tous ces symptômes morbides disparurent successivement dans l'œil, à l'exception de la lacune centrale du champ visuel qui conserva la même intensité et la même étendue.

Actuellement les deux yeux se montrent parfaitement normaux à l'examen extérieur. Avec l'œil droit, qui est légèrement myope (V. — 70) le n° 1 est lu de 4 à 14 1/2 pouces de distance. Avec l'œil gauche, disposé pour les rayons convergents (V. + 85), le malade lit le n° 2 de 5 1/2 à 12 pouces de distance, mais seulement à grande peine, puisque, dans le n° 2 à 6 pouces de distance, cinq lettres du centre qui se suivent immédiatement manquent complètement. Le malade éprouve, en outre, la même sensation que si une tache foncée gris-noirâtre recouvrait ces lettres, comme en général tous les objets, dans leur partie moyenne.

Cette tache foncée est entièrement opaque, de telle sorte qu'à une distance de 8 à 10 pieds la flamme même d'une bougie ou d'une lampe n'est pas aperçue lorsqu'elle se trouve au centre du champ visuel. Elle paraît parfaitement limitée, elle a une forme allongée (mesurée à 6 pouces de distance, elle a un diamètre horizontal de 3 1/2 millim. et un diamètre vertical de 6 millim.); elle est plus étroite en haut, plus large en bas et placée dans le champ visuel un peu obliquement de haut en bas et de dehors en dedans. En regardant de loin, cette tache s'agrandit proportionnellement, mais tout en apparaissant moins foncée et moins nettement limitée. Périphériquement, c'est-à-dire en dehors de la tache foncée, à la distance ordinaire à laquelle ils peuvent encore être aperçus, le malade les voit avec la netteté et la couleur normales.

A l'examen ophthalmoscopique, on ne trouve dans l'œil aucune altération pathologique, excepté dans la région de la macula.

Les milieux sont parfaitement transparents, le fond de l'œil (fig. 90, œil *gauche*) est normalement éclairé; la couleur jaune-rouge et la granulation sont normales. Le nerf optique a un aspect physiologique, une surface normale, un anneau de tissu cellulaire bien marqué, et il est presque complètement entouré d'un liséré pigmentaire rouge-brun foncé. La rétine se montre transparente excepté dans la région de la macula, et le système vasculaire central est parfaitement normal.

Dans la région de la macula, au contraire, on aperçoit une tache bleu-verdâtre, allongée, de forme irrégulière, elle est entourée d'une auréole étroite, jaune-clair, réfléchissant fortement la lumière; elle paraît située entre la rétine et la choroïde et dans les couches superficielles de cette dernière membrane. L'auréole jaune est

vers la périphérie mal délimitée, et elle ne présente à sa surface aucune granulation. La tache bleu-verdâtre qu'elle entoure a cependant une limite nette, un milieu plus clair, une périphérie foncée et un contour presque noirâtre, par lequel elle se détache avec une extrême netteté, sur le fond clair de l'auréole en même temps qu'elle paraît placée en avant et légèrement convexe.

Cette tache a en largeur un tiers et en longueur deux tiers du diamètre du nerf optique; elle paraît, surtout vers le milieu, légèrement transparente; sa surface paraît unie et légèrement miroitante.

Son diamètre longitudinal est incliné de haut en bas et de dedans en dehors.

Pl. XX. — Fig. 91.

GROSSISSEMENT 5¼.

Altérations du tissu dans la région de la macula.

M. B., âgé de 20 ans, fils de paysan, doit avoir eu des convulsions dans son enfance; mais autrefois, à part des catarrhes momentanés, des voies aériennes et digestives à la suite de refroidissements et d'écarts de régime, il était toujours bien portant. Il n'eut jamais la syphilis, il n'avait jamais d'ophthalmie, et avec l'œil gauche, il avait toujours bien vu de loin comme de près pour ses travaux. L'œil droit est dévié en dedans depuis la prémière enfance.

Il y a 6 ans, que, pour la prémière fois, il remarqua par hazard, qu'il était presque complètement aveugle de cet œil; depuis cette époque, il n'aperçut aucun changement dans la faculté visuelle.

Dans leur aspect extérieur, les deux yeux paraissent parfaitement normaux. Au repos, l'œil gauche a une adaptation équivalente au V. + 36 et il possède une parfaite acuité visuelle. L'œil droit ne perçoit à la périphérie que les mouvements de la main, au centre du champ visuel il n'y a aucune perception lumineuse. On ne peut pas au juste préciser l'étendue de cette lacune du champ visuel, parce que le malade ne peut reconnaître nettement aucune ligne de démarcation, et donner des renseignements précis sur les perceptions périphériques du champ visuel.

Les milieux de cet œil *droit* paraissent partout transparents, à l'examen ophthalmoscopique, mais l'intérieur de l'œil est moins éclairé que d'habitude. L'adaptation dioptrique de l'œil, au repos de l'accommodation, est = V. + 58.

La papille (fig. 91) a une forme arrondie, des diamètres normaux, une surface qui concorde avec le plan de la rétine, et elle est surtout nettement limitée du côté de la macula; l'anneau du tissu cellulaire se laisse bien apercevoir dans toute la circonférence, moins bien cependant en haut et en bas, parmi les principaux troncs vasculaires. La papille paraît un peu plus pâle, d'un ton plus froid que d'habitude, plutôt blanchâtre dans les parties moyennes, avec faible mélange de jaune, faiblement gris-rougeâtre vers la périphérie. La rétine montre une transparence normale, excepté dans la région de la macula et dans son voisinage; les vaisseaux centraux dans leurs diverses directions ne présentent aucune différence avec l'état physiologique.

Dans l'étendue de l'expansion choroïdienne, à l'exception de la région de la macula, le fond de l'œil a une couleur uniforme qui est cependant un peu plus foncée que d'habitude, et il paraît plutôt jaune-rouge-brunâtre; la granulation est foncée et à gros grains.

Dans la région de la macula, on voit une tache foncée, irrégulièrement ovale, ayant en longueur 2 fois environ le diamètre de la papille, et en largeur un peu plus d'un diamètre. Son diamètre longitudinal est horizontal, sa partie moyenne un peu au-dessus de celle du nerf optique; par son bord interne elle est distante du bord externe du nerf optique de la largeur de la papille. La macula est par conséquent complètement dans l'étendue de cette tache; mais son centre devrait être placé au dessous de sa partie moyenne.

La surface de cette tache foncée concorde, pour la situation et la courbure, avec la surface interne de la choroïde du reste du fond de l'œil.

Dans toute son étendue, cette tache est uniformément d'un rouge-brun-foncé, avec des granulations très-fines et très-serrées; elle est entourée d'une ligne claire qui, à son tour, est nettement limitée par un liséré foncé.

La ligne claire est jaune-rougeâtre, et, dans certains points, elle est un peu plus large, plus claire et plus nettement dessinée; dans d'autres, au contraire, elle est plus étroite, moins éclatante et moins exactement limitée. Elle a cependant, dans son ensemble, quelque chose d'indécis, d'incertain, et malgré le liséré foncé qui l'entoure, il est difficile d'en saisir et d'en fixer exactement les limites; de plus, dans les déplacements légers du miroir on dirait qu'elle se déplace sur le côté, en même temps qu'elle montre aussi des mouvements ondulatoires dans le sens vertical.

Le liséré foncé qui entoure cette ligne, présente dans différents points une largeur inégale et une forme qui ne concorde pas entièrement avec les contours de la tache centrale; il est d'un rouge-brun très-foncé, presque noirâtre dans certains points, et formé par l'agglomération de petits points pigmentaires foncés plus ou moins serrés.

Pl. XX. — Fig. 92.

GROSSISSEMENT 7.

Altération de tissu dans la région de la macula.

J. B., littérateur, âgé de 51 ans, fut très-scrofuleux dans son enfance, et, en conséquence, il fut atteint de tumeurs ganglionnaires et d'abcès, de nécrose du maxillaire supérieur de l'humérus droit et des doigts de la main gauche, ainsi que d'ophthalmies pustuleuses fréquentes. Depuis l'époque de la puberté jusqu'à il y a deux ans, il fut, en général, fort et bien portant: il eut néanmoins pendant ce laps de temps, trois blennorrhagies uréthrales et un ulcère vénérien; à différentes reprises, il fut pris d'indigestions, de catarrhes violents à la suite d'écarts de régime et de refroidissements; une fois enfin il eut le choléra.

La vue a toujours été bonne aussi bien de près que de loin.

C'est un homme grand, élancé, bien que fortement constitué; bon viveur, qui n'a pas l'air vieux pour son âge. Il aime à marcher, à gravir les montagnes, à chasser et il peut supporter des fatigues considérables. Il y a deux ans, il avait fait, pendant plusieurs jours consécutifs, des courses très-fatiguantes dans les montagnes, lorsque, ayant très-chaud, il fut surpris par l'orage et rentra complètement mouillé. Il se mit au lit, avec un haut degré d'épuisement et avec un sentiment

de malaise; après un sommeil court et agité, il s'éveilla en proie à un frisson et à une douleur de hanche, et avec la sensation d'un éblouissement dans l'œil droit. Il ferma l'œil gauche et s'aperçut aussitôt que, du côté droit, il ne pouvait voir les objets que latéralement et qu'une large tache ovale foncée cachait complètement les objets dans le centre du champ visuel.

Plusieurs jours après, la fièvre se calma; plus tard aussi les douleurs de hanche, et, par la suite, grâce à différents traitements, la faculté visuelle s'améliora jusqu'au degré actuel; depuis, J. B. souffre fréquemment de digestions difficiles, de constipation et même, après de légers refroidissements, de douleurs sciatiques plus ou moins fortes.

Actuellement, sur l'œil droit, la faculté visuelle est encore limitée à ce point que le n° 5 ne peut que difficilement être lu à 7 pouces de distance. Une tache foncée, d'un gris de fumée, mal limitée, arrondie, de 6 pouces de haut sur 8 de large, à la distance de 4 pieds, masque tous les objets placés au centre du champ visuel. En regardant des objets rapprochés, cette tache diminue proportionnellement d'étendue, mais elle augmente en coloration et en épaisseur; en regardant au loin, au contraire, elle augmente en étendue, mais elle diminue en coloration et en épaisseur. Dans l'étendue de cette tache, tous les objets paraissent plus petits, plus éloignés et privés de leur coloration naturelle à la périphérie du champ visuel, les objets sont vus comme d'habitude.

Avec l'œil gauche qui est sain, le n° 1 est lu de 6 à 21 pouces de distance. Les deux yeux au repos de l'accommodation sont adaptés pour les rayons parallèles, et à l'extérieur ils paraissent parfaitement sains.

A l'examen ophthalmoscopique, on trouve dans l'œil *droit* (fig. 92) les milieux transparents et l'intérieur du globe normalement éclairé. Le nerf optique est arrondi, de grandeur normale et nettement limité dans sa circonférence; sa surface est normalement située; dans ses parties profondes il est légèrement rougeâtre, un peu moins au milieu que vers le bord, l'anneau blanc-jaunâtre du tissu cellulaire est parfaitement visible dans toute la circonférence.

La rétine est partout parfaitement transparente, et les vaisseaux centraux sont à l'état normal.

Le fond de l'œil, dans toute l'étendue de l'expansion choroïdienne, est partout normalement jaune-rouge et granulé; dans la région de la macula, au contraire, il y a des altérations très-considérables.

La choroïde est ici, dans une région à limites précises, dépouillée de sa couche épithéliale et de sa couche pigmentaire, et ses plus forts vaisseaux externes ressortent sur un fond blanchâtre avec une netteté et une clarté remarquables. Les différents vaisseaux et leurs sinuosités apparaissent ici sous l'aspect des stries rubanées, claires ou foncées, uniformément rougeâtres et de calibre différent; ils sont manifestement placés dans des plans différents. Par contre, dans les espaces intervasculaires se présente, comme un fond blanchâtre, la surface interne de la sclérotique, fortement éclairée, presque brillante.

Toute la place claire est irrégulière et allongée, son plus grand diamètre dirigé dans le sens horizontal. Dans sa plus grande étendue, elle mesure un peu plus d'une fois le diamètre optique; en largeur, les deux tiers de ce diamètre. La partie moyenne correspond à la macula.

Dans toute sa circonférence, et dans une partie de sa surface, sont accumulées de larges masses pigmentaires d'un rouge-brun-foncé, paraissant parfois noirâtres et ayant la forme de bandes de largeur variable et de taches irrégulières.

A part ces détails, sur le bord externe de la tache claire, une partie du fond de l'œil se montre uniformément, mais faiblement pigmentée en rouge-brun; cette coloration a, en étendue, les deux tiers du diamètre optique et la forme d'un cône

tronqué placé obliquement, et dont la large base entoure l'extrémité externe de la place claire. Toutes ces pigmentations montrent nettement un grenu fin plus ou moins condensé.

Pl. XXI. — Fig. 93.

GROSSISSEMENT 8.

Extravasation dans la région de la macula.

E. M., âgée de 38 ans, ouvrière, a eu la scarlatine à 10 ans, après quoi elle fut maladive pendant un certain temps. Les règles vinrent à 16 ans, elles furent toujours régulières, mais constamment accompagnées de douleurs et de congestions céphaliques. Autrefois, elle avait des épistaxis, qui devinrent pourtant plus rares à partir de l'époque des règles. Ordinairement, ces épistaxis étaient précédées d'un sentiment de plénitude, de pesanteur, et même de véritable douleur à la tête; ensuite la tête était libre et l'état général satisfaisant.

E. M. a eu trois enfants; tous les trois existent et sont en bonne santé.

Il y a neuf ans, elle remarqua un jour, pendant qu'elle cousait, qu'elle ne voyait plus avec l'œil droit, aussi bien qu'auparavant et il lui sembla qu'un nuage gris-blanchâtre était répandu sur tous les objets. Ce phénomène augmenta par la suite constamment, mais lentement, jusqu'à il y a deux ans, époque à laquelle la malade atteinte d'un rhumatisme articulaire aigu, devint en quelques jours aveugle de l'œil droit, en conservant seulement la perception de la lumière quantitative.

Auparavant elle voyait bien, et d'une façon continue, avec les deux yeux, et l'œil droit étant perdu, elle voyait encore de l'œil gauche aussi bien qu'auparavant.

Il y a un an, après un mal de tête précédé de vertige, elle remarqua tout à coup que maintenant, de l'œil gauche, elle ne voyait plus avec la même netteté les objets fixés, et ne distinguait plus du tout les objets de petite dimension, mais que pourtant les objets placés sur le côté, à peu de distance du point de fixation, paraissaient encore aussi nets qu'auparavant. Cet état s'améliora, dans l'espace de quelques jours, et disparut enfin complètement; cependant depuis cette époque, survinrent de fréquents maux de tête avec vertige, surtout au moment des règles, pendant lesquelles, le plus souvent, la vue diminuait un peu.

Il y a quatre mois, sous l'influence d'une grande fatigue, survint tout à coup, avec un sentiment étrange, un nuage (une lacune) occupant le centre du champ visuel dans l'œil gauche, de la même manière qu'auparavant, mais à un degré beaucoup plus prononcé. A dater de cette époque, la malade accusait, surtout pendant ses maux de tête et ses vertiges, la vision d'étincelles et d'arcs-en-ciel, qui, dans les moments de fatigue, prenaient l'apparence de gerbes ou de pluie de feu dont l'intensité, augmentant surtout dans l'obscurité, était devenue intolérable.

Il y a 8 jours, à la veille de l'apparition des règles, lorsque justement la malade souffrait beaucoup des douleurs de tête, de vertiges, de bourdonnements d'oreilles et de photopsie, le nuage placé au centre du champ visuel augmenta subitement d'étendue; en même temps, la malade éprouva dans l'œil comme une sensation de déchirure ou de rupture. Il n'y eut pas d'autres changements les jours suivants.

Actuellement, avec l'œil gauche, la malade ne voit qu'à la périphérie, mais normalement. Au centre, la faculté visuelle a complètement disparu, et cela, en la mesurant sur une surface blanche, placée à 12 pouces devant l'œil, dans une étendue horizontale de 2 pouces et dans une étendue verticale de 1 pouce $^1/_2$. Cette place apparaît à la malade comme une tache foncée uniformément grise-noirâtre, qui se place immédiatement au devant des objets fixés, présentant une forme irrégulièrement ovale et une limite précise, et augmentant notablement dans la vision de loin, sans rien perdre pour cela de sa couleur ni de son épaisseur. A l'examen extérieur des deux yeux, on ne trouve rien de morbide.

En examinant l'œil *gauche* avec l'ophthalmoscope, à travers la pupille dilatée au maximum, on trouve les milieux transparents, l'intérieur de l'œil normalement éclairé en jaune-rouge, et le fond de l'œil adapté pour les rayons parallèles.

La papille (fig. 93) a une forme arrondie et une surface normalement placée; elle est de grandeur normale, nettement limitée, légèrement rougeâtre à la périphérie dans ses parties profondes, et laisse voir, tout autour, un anneau très-net de tissu cellulaire.

Dans toute son étendue, la rétine paraît parfaitement transparente, sans aucun phénomène morbide. Le système vasculaire central ne diffère en rien de l'état physiologique.

Dans toute l'étendue de l'expansion choroïdienne, le fond de l'œil, à l'exception de la région de la macula, est partout normalement granulé et coloré en jaune-rouge; dans cette dernière région, au contraire, on voit une extravasation récente entourée d'un cercle jaune-blanchâtre.

Cette extravasation paraît située sur la face interne de la choroïde; elle a une forme irrégulière; elle a, en longueur, une fois, et en largeur la moitié seulement du diamètre de la papille; sa surface est irrégulière, légèrement convexe et parfaitement limitée dans tous les sens. Dans sa partie inférieure, surtout vers son bord interne, elle est légèrement transparente et d'un rouge clair; dans sa partie supérieure, elle se présente en masses d'un rouge foncé, dans différents points même d'un rouge-cerise foncé.

Le cercle blanc-jaunâtre, réfléchissant fortement la lumière, qui entoure l'extravasation, n'a pas partout la même largeur et il ne concorde pas avec ses contours; c'est en dehors qu'il est le plus étroit, et c'est dans une direction tout à fait opposée qu'il a sa plus grande largeur. S'éloignant beaucoup de la couleur rouge de l'extravasation, il ne présente à la périphérie aucune limite tranchée, mais il se confond insensiblement avec la couleur normale du fond de l'œil.

Dans l'œil droit (V. ∞) on trouve les symptômes d'une choroïdite ancienne ainsi qu'un foyer hémorrhagique dans la région de la macula.

Pl. XXI. — Fig. 94.

GROSSISSEMENT 8.

Foyer apoplectique dans la région de la macula.

F. W., âgée, de 48 ans, femme d'un tisserand, a, dans son enfance, toujours été bien portante. Réglée à 14 ans, elle eut régulièrement ses époques à partir

de ce moment; cependant, quand elles arrivaient, elle souffrait toujours de congestions céphaliques, de vertiges, de douleurs de tête et de froid aux pieds. Elle a eu 7 enfants, dont 6 sont vivants et bien portants.

Depuis sa 30me année, elle est atteinte d'embarras hémorrhoïdaux et de paresse dans l'évacuation des selles; depuis sa 39mo année, elle souffre de douleurs rhumatismales dans les différentes parties du corps.

A 45 ans, ses règles commencèrent à devenir irrégulières, et elles cessèrent enfin complètement, sans que pourtant les phénomènes concomitants disparussent; au contraire, les symptômes morbides, congestions, vertiges, douleurs de tête, froid aux pieds, devinrent alors beaucoup plus intenses; ils étaient accompagnés de bourdonnements d'oreille, de phosphènes, de spectres colorés, surtout pendant la nuit.

La malade a toujours bien vu, et d'une façon continue, de près comme de loin. Peu de temps après la disparition de ses règles, elle remarqua, pour la première fois, qu'elle voyait avec l'œil gauche plus mal qu'auparavant, qu'un léger nuage grisâtre avait couvert tout le champ visuel. Ce nuage augmenta peu à peu sans nouveaux phénomènes, et finalement, malgré le traitement, il devint si épais, qu'actuellement la malade ne perçoit plus avec cet œil que la lumière quantitative.

L'œil droit a vu nettement jusqu'à il y a 6 mois, et il était resté propre aux travaux les plus fatigants. A cette époque, la malade, exposée aux rayons solaires pendant une chaude journée d'été, avait beaucoup travaillé dans les champs, en tenant la tête baissée; elle s'était ainsi considérablement fatiguée et échauffée, lorsque tout à coup, elle éprouva dans l'œil droit un sentiment étrange: elle vit des lueurs et des étincelles, en même temps du vertige, et qu'elle se sentit comme aveuglée de cet œil droit.

Elle se releva aussitôt et se convainquit immédiatement qu'elle était complètement aveugle, dans la plus grande partie centrale du champ visuel: elle ne pouvait apercevoir les plus gros objets que sur le côté; il lui semblait qu'un épais nuage noir, tout à fait opaque, flottait immédiatement devant son œil.

Deux jours après cet accident, la malade fut examinée à l'ophthalmoscope, et on aperçut dans cet œil (droit), dans la région de la macula et entre la rétine et la choroïde, une extravasation récente. Elle avait une forme irrégulière, ovale, pour sa plus grande partie une limite nette, une surface légèrement convexe, une étendue horizontale d'une fois et demie, verticale de près d'une fois le diamètre de la papille; dans certains points, une couleur plus claire et plus foncée dans d'autres, comme dans le cas représenté fig. 93. Dans les autres parties du fond de l'œil, on ne voit aucune altération morbide.

Six mois plus tard, la malade se présenta de nouveau, et on prit du fond de l'œil le dessin ici représenté.

Pendant ce temps, F. W. n'avait point aperçu d'autres phénomènes morbides ou le moindre changement dans l'œil; le degré de la cécité était resté invariablement le même. Dans la partie moyenne du champ visuel il n'y avait pas la plus petite perception lumineuse; cette partie lui paraissait comme une tache noire uniforme, allongée, de limites en partie nettes, en partie effacées; dans la vison à distance, cette tache augmentait proportionnellement, et à 3 pieds, elle avait dans le sens horizontal un diamètre de 11 pouces, et de 8 pouces $^1/_2$ dans le sens vertical. Dans la partie périphérique du champ visuel, la faculté visuelle ne paraissait point troublée.

Les parties extérieures de l'œil ne présentaient aucune altération morbide; la pupille avait sa grandeur et sa mobilité normales; les milieux se montrèrent parfaitement transparents à l'examen ophthalmoscopique, l'intérieur de l'œil était normalement éclairé et l'adaptation dioptrique de l'œil au repos de l'accommodation = V. ∞.

Le nerf optique (fig. 94, œil *droit*) avait une forme arrondie et un diamètre normal; de tous côtés, il était parfaitement limité, contourné en dedans par un étroit liséré pigmentaire rouge-brun foncé; en dehors, au contraire, entouré par un pareil liséré à une faible distance, comme par un cône étroit. L'anneau blanc-jaunâtre du tissu cellulaire, de largeur normale, ressortait, en grande partie, nettement, mais surtout en dehors; seulement en haut et en bas entre les principaux troncs vasculaires, il se dérobait au regard. Le tronc nerveux était rougeâtre dans ses parties périphériques et sa surface était placée dans le plan de la rétine; dans sa partie moyenne, au contraire, il montrait une excavation profonde, arrondie, à bords assez tranchants, de la grandeur d'un demi diamètre optique; dans le fond, cette excavation montrait surtout, de la manière la plus nette, la couleur gris-bleuâtre de la *lame criblée*, mais aussi à part cela, les autres particularités caractéristiques de l'excavation partielle (voyez la description se rapportant à la figure 41 — 44.)

Dans toute son étendue, le système vasculaire central se montre parfaitement normal; la rétine a également de tous côtés une transparence parfaite.

Comme auparavant, le fond de l'œil, dans toute l'expansion choroïdienne, montre dans la plus grande partie de son étendue une coloration jaune-rouge et une granulation normales; au contraire, dans la région de la macula, à la place et dans l'étendue de l'ancienne extravasation, on trouve les altérations suivantes:

La choroïde paraissait, dans ce point, complètement dépouillée de sa couche épithéliale, sans cependant laisser voir pour cela ses couches les plus profondes. On aurait dit que dans cette région, la choroïde était recouverte d'une masse faiblement jaunâtre, mince, mais cependant très-résistante et opaque, qui, par sa surface faiblement inégale, réfléchissait beaucoup de lumière, si bien que dans ce même endroit le fond de l'œil était d'un jaune clair assez uniforme, sans granulations et fortement éclairé, au point qu'il paraissait brillant.

Dans toute l'étendue de sa surface, cette tache claire était recouverte, en partie, de taches pigmentaires d'un rouge-brun faible, irrégulières, minces ou épaisses, petites ou grandes, mais singulièrement entourées et comme limitées par des stries semblables et par des masses pigmentaires d'un rouge-brun-foncé, presque noirâtre et assez épaisses.

A une certaine distance et au dessus de cette tache claire, se trouvaient, en outre, deux taches pigmentaires isolées, foncées, mais plus petites et situées dans le fond jaune-rouge normal de l'œil.

Toutes les taches et stries pigmentaires paraissent être placées dans un seul et même plan et reposer sur la face interne de la choroïde; ou dirait qu'elles sont composées de granulations pigmentaires plus on moins volumineuses, qui, suivant leur volume, pousseraient la rétine plus ou moins avant dans le corps vitré.

A *gauche* le trouble complet du corps vitré ne permettait pas de voir le fond de l'œil.

Pl. XXI. — Fig. 95.

GROSSISSEMENT 8.

Altération de tissu dans la région de la macula.(*)

J. P., âgé de 25 ans, très-faible, cachectique, a toujours été malade depuis sa plus tendre enfance, et atteint d'affections ganglionnaires; cependant jusqu'à l'âge de 9 ans, il n'a jamais eu mal aux yeux.

L'affection oculaire actuelle se déclara à cet âge, sans cause connue, d'une manière aussi brusque qu'inattendue, puisqu'un jour, pendant le dîner, la faculté visuelle s'éteignit tout-à-coup dans les deux yeux, au point que le malade ne pouvait plus voir ni couteau, ni fourchette, non plus que les aliments. Il lui semblait en outre qu'un épais nuage gris s'était placé devant ses deux yeux.

Les personnes qui l'entouraient, comme le médecin appelé, ne purent remarquer aucun changement dans les yeux; aussi ne doivent-ils avoir été immédiatement le siége ni d'une inflammation ni d'autres phénomènes dignes d'être remarqués.

Malgré le traitement médical employé immédiatement, la faculté visuelle diminua de jour en jour, si bien que, dans le cours de quelques mois, la perception lumineuse était complètement éteinte pour toujours dans les deux yeux.

L'examen fait actuellement (16 ans après l'invasion de la maladie) ne montre, dans les parties extérieures, aucun phénomène morbide; toutefois la pupille, qui est de grandeur normale, parfaitement noire, demeure insensible aux changements de la lumière (mais par l'atropine elle se dilate ad maximum.)

Les milieux de l'œil se montrent parfaitement transparents à l'examen ophthalmoscopique, et, au repos de l'accommodation, l'œil est adapté pour les rayons parallèles (V. ∞).

Le fond de l'œil (fig. 95, œil *droit*), à l'exception de la région de la macula, est normalement coloré et granulé; le nerf optique, au contraire, est remarquablement bleuâtre dans toute son étendue, mais dans sa partie moyenne surtout, tout autour des vaisseaux centraux, il est taché de bleu foncé. Ces taches ont une forme irrégulièrement allongée et des limites confuses, ce qui fait qu'elles paraissent effacées, qu'elles se confondent les unes dans les autres, et qu'elles sont situées comme la lame criblée dans les couches les plus profondes du corps vitré. Le nerf optique a du reste des diamètres normaux et une surface qui concorde avec celle de la rétine; il ne laisse cependant apercevoir aucun anneau de tissu cellulaire, et il ne se distingue du reste du fond de l'œil que par sa couleur claire et sans aucun indice de liséré pigmentaire.

Les vaisseaux centraux ne présentent, sous aucun rapport, de différence notable avec l'état physiologique. La rétine se montre également d'une transparence parfaite dans toute son étendue.

Au niveau de la *macula* et un peu en dessous et en dedans de son centre, on voit une plaque très-vivement éclairée, qui est entourée de toutes parts d'un pigment brun foncé. Cette plaque a une forme allongée avec une pointe mousse dirigée en bas, qui part de la partie moyenne. Cette pointe est d'un blanc vif, elle paraît même briller; les parties latérales de cette plaque claire ont, au contraire, plutôt une couleur blanc-jaunâtre. Cette plaque claire mesure en longueur le diamètre de la papille, son bord interne est séparé du bord externe du nerf optique par une distance

(*) Voy.: *Beiträge zur Pathologie des Auges*; p. 14, pl. IV.

égale à la largeur de la papille. Cette tache claire paraît s'insinuer dans la surface interne de la choroïde, et être non-seulement épaisse et résistante d'après son tissu, mais encore posséder une épaisseur considérable et une surface convexe, mais surtout par sa pointe mousse s'élever notablement au dessus de la surface interne de la choroïde.

Les masses pigmentaires, qui présentent partout une granulation évidente, sont plus minces, plus dissociées à la périphérie, mais à la circonférence de la tache claire, elles s'accumulent sous forme de lisérés presque noirâtres qui la font ressortir avec une netteté remarquable.

Dans l'œil *gauche*, une occlusion complète de la pupille, survenue à la suite d'une inflammation d'apparition toute récente, empêche d'examiner les parties profondes.

Pl. XXI. — Fig. 96.

GROSSISSEMENT 8.

Altération du tissu dans la région de la macula.

A. K., âgé de 17 ans, agriculteur, ne peut se souvenir d'avoir jamais été malade; il a aussi toujours bien vu de près et de loin.

Il y a quatre ans, il remarqua, par hasard, qu'il voyait mal avec l'œil gauche, qu'en même temps les objets fixés lui paraissaient comme enveloppés d'un nuage et que ceux qui étaient vus de côté, paraissaient seuls nets; il ne croit pas avoir remarqué qu'à aucune époque, cet œil ait été le siége d'autres phénomènes. Le trouble de la vision demeure lui-même invariable depuis le jour où il fut observé pour la première fois, jusqu'à aujourd'hui.

Il y a un an, pour faire un travail particulier, il avait, un quart d'heure durant, soufflé et regardé sans interruption dans un petit feu de charbon, lorsque tout-à-coup un trouble considérable de la vision centrale survint dans l'œil droit. Ce trouble était comme produit par une eau légèrement trouble, agitée, de sorte que, non-seulement les objets se présentaient sous une forme et dans une position complètement changées, mais encore avec des couleurs et des contours confus et mal définis.

Dans les jours suivants, se joignit à ces phénomènes, dans la partie centrale du champ visuel, un trouble grisâtre, qui augmenta peu à peu, tout en prenant la forme d'un disque, et en accroissant proportionellement dans la vision de loin; finalement, dans le cours de 7 semaines, ce trouble devint si accusé que, à son niveau, les plus grosses lettres (sans excepter les n°s 23 et 24) ne pouvaient pas être vues.

Depuis cette époque, la faculté visuelle s'améliora dans cet œil (droit), de telle sorte qu'actuellement, au niveau du trouble, le malade peut lire avec peine le n° 2 de 5 à 8 pouces de distance; à cette distance, le nuage a une forme arrondie qui n'est pas tout-à-fait régulière, et environ 2 pouces $^1/_2$ de diamètre. Dans les parties latérales du champ visuel, la vue est aussi bonne qu'auparavant. Aussi n'a-t-on pas, jusqu'à présent, aperçu dans cet œil d'autres altérations morbides.

Dans l'œil gauche (le premier malade), le trouble gris central, à travers lequel le malade ne peut que compter les doigts, a également une forme arrondie, mais avec

des limites effacées et indécises, a dix pouces de distance : il a un diamètre d'environ deux pouces. A la périphérie, cet œil lit encore difficilement le n° 15, de 6 à 8 pouces de distance.

Au repos de l'accommodation, l'adaptation de l'œil droit est = V. — 56; celle de l'œil gauche = V. — 65.

Extérieurement les yeux ne présentent aucun phénomène morbide. Les pupilles ont leur grandeur et leur mobilité normales.

Avec l'ophthalmoscope, les deux yeux se montrent normalement éclairés à l'intérieur, les milieux parfaitement transparents, et tous les tissus présentent un aspect physiologique, excepté la tache jaune où l'on voit des plaques blanchâtres bien limitées, en partie bordées de pigment; dans les deux yeux, elles ont les mêmes dimensions, à *droite* pourtant une forme irrégulière, et à *gauche*, celle qui est représentée dans la figure 96.

La tache la plus large et la plus claire a environ la grandeur de la moitié de la papille; elle est de forme irrégulièrement arrondie et elle entoure si exactement la macula que celle-ci se trouve à son centre; elle se prolonge au moyen d'une strie blanchâtre, dirigée presque horizontalement en dehors, mesurant environ $^3/_4$ du diamètre de la papille, et s'épanouissant sous forme de tube à son extrémité externe.

Toute cette figure paraît vivement éclairée, parfaitement limitée et bordée en partie par de légères stries pigmentaires foncées, en partie par une pigmentation foncée, étendue, qui diminue vers la périphérie, se confond peu à peu avec la couleur du reste du fond de l'œil, et est formée de grains pigmentaires plus ou moins forts et d'un rouge-brun plus ou moins foncé.

Des masses pigmentaires semblables, de forme et de grandeur différentes, se trouvent aussi imbriquées dans la surface de la figure blanchâtre.

A la circonférence de la plus grande tache arrondie, il y a encore au niveau de la pigmentation foncée plusieurs petites plaques arrondies ou allongées, blanchâtres ou jaune-rougeâtre clair, mal délimitées, qui possèdent, pour la plupart, une fine granulation, surtout à leur périphérie. Les autres ont une tache pigmentaire foncée à leur centre.

Des plaques semblables, mais manifestement plus petites, se trouvent réunies en un seul groupe, à quelque distance en bas et en dehors de la plus grande tache arrondie, dans la partie du fond de l'œil normalement colorée, elles sont placées de chaque côté du tronc artériel principal qui, en bas, décrit une grande courbe autour de la macula.

La plus grande figure paraît passablement unie à sa surface, elle est aussi la plus superficiellement placée; les plus petites taches ont une surface plutôt convexe et sont situées plus ou moins profondément, mais toutes les plaques paraissent être situées derrière les vaisseaux rétiniens, à la surface et dans l'épaisseur des couches superficielles de la choroïde.

Le reste du fond de l'œil, dans l'expansion choroïdienne, est d'un jaune-rouge uniforme, mais un peu plus clair que d'habitude, avec une couleur et une granulation normales.

Le nerf optique, qui a une forme arrondie, des diamètres normaux et une surface située normalement, est légèrement rougeâtre dans ses couches profondes et parsemé partout de taches grisâtres allongées. L'anneau blanchâtre du tissu cellulaire ressort nettement dans toute la circonférence, mais, surtout en dehors et du côté de la macula, il est bordé d'un pigment rouge-brun foncé.

Le système vasculaire central, qui est en général normal pour l'étendue, la distribution, la couleur, les contours, le diamètre et le trajet des différents vaisseaux, présente des modifications remarquables au niveau de la macula.

Le plus gros vaisseau artériel, qui marche au dessus de la macula, donne naissance à un rameau assez fort qui pénètre jusque dans le milieu de la grande plaque arrondie, ainsi qu'au centre de la macula, puis il retourne en arrière vers la choroïde en formant un petit arc, et il disparaît rapidement dans le fond de la tache blanchâtre.

Deux rameaux veineux très-minces, venant l'un d'en haut, l'autre d'en bas, en dedans de la tache, se prolongent de la même manière jusqu'au centre de la macula, et disparaissent également dans le milieu de la plaque, en se recourbant légèrement vers la choroïde. Tous les autres vaisseaux, qui gagnent la macula et son voisinage, sont également beaucoup plus nets, et on peut les poursuivre dans le fond de l'œil, beaucoup plus loin qu'habituellement à l'état physiologique.

Pl. XXII. — Fig. 97.

GROSSISSEMENT 8.

Atrophie du pigment épithélial de la membrane vasculaire dans la région de la macula. (*)

T. P., de stature moyenne et de faible constitution, âgée de 60 ans, non vaccinée, avait eu dans son enfance la petite vérole et différentes affections cutanées; pendant la jeunesse et l'âge mûr, sa santé avait toujours été bonne, et ce n'est que dans un âge avancé qu'elle a été atteinte de différentes maladies.

De 14 à 52 ans, la menstruation a toujours été régulière et abondante (car la malade n'a pas eu d'enfants) et c'est alors que les règles ont cessé sans malaise sérieux. D'une santé forte et luxuriante dans la jeunesse, elle perdit peu à peu de son embonpoint avec l'âge; cependant, même actuellement dans sa 60me année, elle n'a nullement l'air maladif, et ne paraît pas non plus fort âgée.

Dans les 15 dernières années, la malade fut souvent atteinte, dans l'épaule droite, de douleurs déchirantes, contre lesquelles elle employa à différentes reprises et avec un résultat favorable, les bains sulfureux de Bade.

Depuis 5 ans, elle a fréquemment des insomnies, conjointement avec un sentiment d'oppression; et depuis deux ans, elle souffre d'un eczéma qui, partant de dessous l'oreille droite, s'étend sur une partie de la moitié droite du cuir chevelu.

Il y a un an et demi que survint de la paresse dans l'évacuation des selles, et après une constipation de plusieurs jours, la malade se sentit non-seulement dans un état de résolution et de fatigue générale, mais elle éprouva aussi une diminution régulière de la faculté visuelle, qui cependant, dès que la constipation eut cessé, reprend aussitôt le degré qu'elle avait avant.

A tout ce cortège morbide, il s'est joint depuis un an, du vertige qui, revenant toutes les trois ou quatre semaines, disparaissait après quelques minutes et ne paraît exercer sur les yeux aucune influence fâcheuse immédiate.

(*) Voy. : *Beiträge zur Pathologie des Auges;* p. 23, pl. IX.

Depuis la jeunesse, la faculté visuelle était bonne de près comme de loin, et ce n'est qu'avec l'âge que survint la presbytie habituelle, avec le besoin de verres convexes pour le travail et la lecture.

La malade ne peut se rappeler qu'elle ait jamais eu d'inflammation, ni même aucune sensation de malaise dans les yeux; mais depuis deux ans, elle remarque constamment lorsqu'elle se met au lit, des mouches volantes, sous forme de grandes mouches noires, devant les deux yeux; de même aussi le matin, au réveil, elle perçoit dans les deux yeux une impression pénible, douloureuse, qui disparaît cependant aussitôt que la malade est levée.

Depuis cette époque, la malade aperçoit devant l'œil droit un léger nuage gris qui, au début, ne survenait que pendant peu de temps, surtout après la fatigue, mais qui peu à peu augmenta d'étendue et de durée, en troublant de plus en plus la vue, de sorte qu'actuellement il s'est répandu sur toute l'étendue du champ visuel un voile qui le divise en deux parties par son épaisseur et sa coloration différentes; leur limite commune assez rectiligne passe par le point visuel dans une direction oblique de dedans en dehors et de bas en haut et forme avec l'horizontale un angle d'environ 30°.

Dans la partie inférieure du champ visuel le nuage paraît gris-clair et transparent, si bien que la malade peut lire le n° 18 à 12 pouces de distance et compter encore les doigts à 8 pieds; avec un verre convexe 8, les caractères deviennent nets et plus noirs, mais la malade ne lit pas de caractères plus petits.

Dans la partie supérieure du champ visuel, le nuage est plus gris foncé, presque noirâtre en dehors et il ne laisse apercevoir que les plus gros objets.

Avec l'œil gauche, le n° 20 est lu sans verres à 16 pieds, avec le verre convexe 8, le n° 1 est lu à une distance de 10 à 12 pouces. Cependant la malade ne peut se servir de son œil sans s'interrompre que pendant une heure environ; au bout de ce temps, il se fatigue, les objets commencent à trembler et à disparaître et ce n'est qu'après quelques minutes de repos que le travail peut-être repris pour une heure encore. Lorsque cet œil supporte une occupation prolongée, un mal de tête se déclare.

L'examen extérieur des yeux ne montre aucune différence d'avec l'état normal; les pupilles sont de même grandeur; elles sont normalement contractiles et bien noires. A l'examen ophthalmoscopique, les milieux des deux yeux paraissent parfaitement transparents, et au repos de l'adaptation de l'œil droit = V. ∞, celle de l'œil gauche V. + 18.

Dans l'œil *gauche* on ne voit que les symptômes d'une faible irritation de la rétine.

Dans l'œil *droit*, au contraire (fig. 97), le nerf optique dans ses parties profondes, est d'un rouge foncé uniforme (rouge-sanguin) et quoiqu'on puisse assez sûrement en suivre les limites, il ressort pourtant avec moins de netteté qu'à l'état normal. Il a une forme arrondie et des diamètres normaux, sa surface est normalement placée dans le plan de la rétine, mais on ne reconnait pas l'anneau du tissu cellulaire.

Le reste du fond de l'œil, à l'exception de sa partie centrale, présente la granulation et la couleur jaune-rouge normales, le système vasculaire ainsi que le tissu rétinien ne s'écartent pas non plus de l'état physiologique. Au contraire, dans la partie centrale du fond de l'œil, au niveau de la macula et au delà, dans l'étendue d'une tache régulièrement arrondie et mesurant plus de deux fois le diamètre de la papille, la couleur jaune-rouge normale fait défaut et dans ce même point le stratum des plus forts vaisseaux choroïdiens se voit très-bien sur un fond sombre. Dans la plus grande partie de cette région anormale, les vaisseaux choroïdiens rubanés ont une couleur orange uniforme, des limites nettes, ils réfléchissent fortement la lumière et sont dépourvus de granulations bien tranchées, dans la plus grande

partie de leur surface; leurs rapports, leurs ramifications et leurs courbures réciproques, de même que leurs intervalles rouge-brun foncé s'aperçoivent très-distinctement. Dans ces intervalles vasculaires se fait remarquer, par sa couleur foncée, le stroma pigmentaire de la choroïde, qui est formé d'une couche épaisse de grains pigmentaires très-foncés, volumineux, irréguliers à plusieurs branches, répandus, mais en fort petit nombre sur les parois des vaisseaux.

Dans deux endroits limités de cette place anormale, près du bord, en haut et en dehors, de même qu'en bas et en dehors, les vaisseaux choroïdiens et leurs intervalles paraissent couverts d'un nuage rougeâtre; les vaisseaux, en ce point, sont moins limités, plus confus et effacés, et ils montrent à leur surface de faibles granulations; leur couleur est plus jaune-rougeâtre, et les intervalles vasculaires sont d'un rouge-brun, clair sale.

Cette place anormale se délimite parfaitement du reste du fond de l'œil normalement coloré; elle produit l'impression d'une ouverture formée par l'absence de la couleur normale, ouverture derrière laquelle on voit le stratum pigmentaire et les vaisseaux choroïdiens placés plus profondément.

Pl. XXII. — Fig. 98.

GROSSISSEMENT 8.

Atrophie de la couche épithéliale pigmentaire de la membrane vasculaire. (*)

J.C. de P., âgée de 35 ans, veuve, de forte et belle stature, était myope dès son enfance, et elle souffrit souvent de congestions, de vertiges, de mouches volantes, phénomènes liés à des douleurs de tête très-pénibles, par suite desquelles le cuir chevelu était très-sensible au toucher.

A tous ces malaises, il s'ajouta, à l'âge de la puberté, des battements de cœur et des tremblements de tout le corps qui durent encore aujourd'hui.

Elle fut réglée à l'âge de 14 ans, et à la troisième apparition de ses règles, elle eut un refroidissement occasionné par un bain de pieds froid qu'elle prit à la suite d'une marche fatigante. Dès lors les règles disparurent subitement, et ne revinrent qu'au bout de quatre mois. A partir de cette époque, la malade a souffert pendant une année entière de douleurs rhumatismales, surtout dans les extrémités.

Des accès semblables se montrèrent à 18 et à 25 ans, et durèrent, chaque fois, six semaines.

La première ophthalmie survint à l'âge de 15 ans. Elle disparut, il est vrai, en peu de temps, mais elle revint à plusieurs reprises. Aussi la myopie augmenta notablement, au dire de la malade, si bien qu'elle fut obligée de se servir d'un lorgnon et de verres concaves dès l'âge de 25 ans.

Dans ces quatre dernières années, il se joignit à cette myopie une fatigue lente mais croissante des yeux. La malade pouvait bien, pendant quelque temps et au moyen de ses verres, voir nettement et distinctement; mais elle ne pouvait entreprendre aucun travail continu.

*) Voy.: *Beiträge zur Pathologie des Auges;* p. 15, pl. V.

Il y a deux ans, une maladie sérieuse, surtout du côté gauche, se développa dans les yeux, après une application soutenue de ces organes; elle était accompagnée d'une injection modérée, de photophobie considérable et de mouches volantes très-accusées. Cette affection dura deux mois, mais elle ne laissa pas d'abaissement notable de la faculté visuelle.

Il y a 6 semaines, le matin, en s'éveillant, la malade qui, la veille au soir, s'était exposée pendant plusieurs heures à l'influence d'une lampe brillante, vit devant son œil gauche l'image d'un spectre coloré. Cette image occupait le centre du champ visuel et avait un aspect étoilé, tandis que la partie centrale, qui était presque circulaire, présentait tout autour des prolongements radiés. Cette image lumineuse, dans la vision à distance, atteignait la grandeur d'une assiette ordinaire, et brillait des couleurs les plus variées, particulièrement du rouge, du jaune, du vert, du bleu, couleurs qui présentaient des mouvements et des changements continuels.

Au deuxième jour, cette étoile diminua progressivement d'éclat, et elle prit une couleur grise qui ne demeurait pourtant pas toujours la même, car fréquemment l'étoile paraissait foncée (noirâtre) dans le milieu et verte à la circonférence. Sa forme changeait aussi peu à peu, au point que souvent la partie moyenne foncée de l'étoile était entourée d'un cercle nuageux clair, et d'un second plus foncé qui entourait le premier.

Les jours suivants, les phénomènes de couleur se dissipent en grande partie; tandis que les prolongements radiés de la figure lumineuse disparaissent complètement; l'opacité du champ visuel prend définitivement une forme ronde, montrant encore aujourd'hui des changements de couleur, en ce sens que, le matin au réveil, le disque entier est uniformément gris-foncé, mais peu à peu (dans l'espace d'une demi-heure) il s'éclaire à la circonférence; si bien qu'alors, pendant toute la journée, il est formé d'une partie moyenne uniformément foncée, limitée par deux cercles, l'un clair, l'autre faiblement grisâtre.

A l'extérieur, les deux yeux, à part l'aspect myopique, ne présentent aucune particularité morbide. Les pupilles ont leur grandeur et leur mobilité normales, les milieux sont transparents.

Sans verres, la malade lit avec l'œil droit (V. — 6) le n° 2 de 2 1/2 à 6 pouces et le n° 20 à 26 pouces; avec l'œil gauche (V. — 5) le n° 2 de 2 à 4 pouces et le n° 20 à 20 pouces de distance. Elle ne circule que difficilement dans la rue, puisque, à 5 ou 6 pas, elle ne peut distinguer ni les personnes ni les objets.

Le nuage discoïde entier, dans la vision à distance, paraît, dans la partie moyenne de l'œil gauche (au dire de la malade), de la grandeur d'une soucoupe de tasse à thé; la partie centrale de ce nuage, arrondie, gris foncé, est de la grandeur d'une tabatière ronde de dimension ordinaire.

Ce nuage central foncé cache entièrement tous les objets à la malade, il les lui rend invisibles; le cercle clair qui l'entoure laisse les objets fixés beaucoup plus clairs et plus nettement dessinés, le second cercle gris-clair les laisse voir, au contraire, moins éclairés et plus confus que dans le reste du champ visuel, dans lequel les objets se montrent avec autant de clarté et de netteté que dans l'autre œil qui est le meilleur.

Si la malade dirige le regard sur des objets rapprochés, le trouble discoïde diminue en étendue, et les différentes parties qui en dépendent diminuent dans le même rapport; en outre, le trouble central prend une couleur plus foncée, et le deuxième cercle gris éclatant disparaît peu à peu, puisqu'il se confond avec le premier en un cercle gris-clair.

Si, avec cet œil, le malade fixe le n° 2, à 3 pouces de distance, le nuage discoïde couvre transversalement tout entier environ six petites lettres consécutives, dont

deux pour la partie centrale. Il possède donc un diamètre de $4\frac{1}{2}$, relativement de $1\frac{1}{2}$ millim. Le dernier (le trouble central) paraît toujours dans la direction de l'axe optique (dans la vision de près), il est uniformément très-foncé, presque coloré en noir, et rend les lettres masquées tout à fait invisibles.

Dans le cercle gris-clair, au contraire, les lettres se dessinent beaucoup plus noires et plus nettes que dans le reste du champ visuel, ce qui n'est pas naturel, suivant l'expression de la malade.

Dans la vision à distance, le nuage total occupe invariablement la même place dans le champ visuel; cependant le trouble central embrasse différentes sinuosités et prolongements qui, à quelques jours d'intervalles, éprouvent un changement de forme; dans le second cercle gris, de faibles lisérés colorés, surtout en vert, apparaissent fréquemment.

Lorsque la malade fixe un objet rapproché, le trouble central est rond et bien limité, il ne conserve cependant pas invariablement la même position, puisqu'il se déplace de chaque côté dans le sens horizontal par des mouvements saccadés auxquels le cercle gris-clair ne prend aucune part.

Par l'atropine, la pupille se dilate ad maximum; toutefois la faculté visuelle est alors tellement troublée par l'effet de l'éblouissement, qu'elle ne peut plus déchiffrer le n° 2, et que, sans fermer cet œil, il lui est impossible de s'orienter dans la rue.

L'examen à l'ophthalmoscope donne, de chaque côté, des milieux parfaitement transparents.

Dans l'œil *gauche* (fig. 98) la papille est blanc-jaunâtre au milieu, faiblement rougeâtre à la périphérie; elle a une forme arrondie, des diamètres normaux, une surface normale, et elle montre, dans toute son étendue, l'anneau du tissu cellulaire qui est plus net en dehors.

Le système vasculaire central se montre parfaitement normal eu égard à l'épanouissement, à la distribution, à la couleur, au diamètre et au trajet des différents vaisseaux, la rétine est partout d'une transparence parfaite.

Au contraire, le fond jaune-rouge de l'œil paraît plus ou moins strié dans toute son étendue; car, par suite de l'atrophie de la couche épithéliale, les vaisseaux choroïdiens ressortent avec plus ou moins de netteté sous l'aspect de stries rubanées blanc-jaunâtre et jaune-rougeâtre.

Tous les vaisseaux choroïdiens sont, en outre, recouverts d'une couche granuleuse extrêmement fine: dans les vaisseaux les plus superficiels, cette couche présente moins d'épaisseur et une coloration faiblement jaune-rougeâtre; mais à mesure que les vaisseaux deviennent plus profonds, cette couche devient plus épaisse, plus foncée et plus fortement granulée. Les vaisseaux qui siègent plus profondément paraissent donc d'une couleur jaune-rouge plus foncée, mal délimitée et ils disparaissent peu à peu complètement dans la couleur jaune-rouge du fond de l'œil.

La coloration jaune-rouge des intervalles intervasculaires est répandue uniformément dans la plus grande partie du fond de l'œil, et elle paraît produite par une forte couche de points pigmentaires rougeâtres extrêmement fins; vers la macula, au contraire, cette coloration devient plus foncée et elle passe au rouge brun-foncé, d'où il résulte que les différents points pigmentaires qui présentent ce ton, paraissent plus foncés, plus volumineux et plus serrés les uns contre les autres. Au niveau de cette coloration plus foncée, les vaisseaux choroïdiens placés plus profondément paraissent aussi relativement plus foncés et presque rouge-bruns; au contraire, les vaisseaux les plus superficiels paraissent beaucoup plus clairs, presque blanchâtres même, et en même temps bien délimités et sans granulations.

L'œil *droit* montre les mêmes phénomènes objectifs et subjectifs, mais à un degré moins accusé.

Pl. XXII. — Fig. 99.

GROSSISSEMENT 8.

Exsudats nodiformes dans la choroïde.

H. N., âgé de 44 ans, chapelier, avait eu dans son enfance, une affection ulcéreuse du cuir chevelu, et de 14 à 17 ans, en séjournant dans une contrée marécageuse de la Hongrie, il avait eu souvent la fièvre intermittente. Du reste, depuis sa jeunesse le malade est très-sujet aux refroidissements, et soumis, par conséquent, a une toux, des rhumes et une diarrhée qui reviennent souvent, et habituellement la diarrhée faisait place à une constipation opiniâtre. Il n'avait jamais eu la syphilis, et il avait toujours bien vu et d'une façon continue, de près comme de loin.

Il y a quatre mois, il s'était refroidi dans un voyage fait à pied par un temps froid. Avec le sentiment d'un malaise général, des mouvements fébriles, un rhume de cerveau violent et de la toux, il survint une rougeur des yeux accompagnée des autres symptômes d'un catarrhe conjonctival, phénomènes qui disparurent pourtant dans l'espace de 4 jours par l'usage d'un collyre. Dix jours plus tard, le malade remarqua qu'il voyait trouble avec les deux yeux, exactement comme s'il avait eu de l'eau entre les paupières. Sans qu'il survint d'autres phénomènes importants ce trouble de la vue augmenta, et peu à peu, il se développa un nuage uniforme, tout à fait clair d'abord, mais qui, devenant plus tard blanc-jaunâtre et plus épais, prit à droite des proportions plus grandes que du côté gauche.

Peu de temps après, il se plaignit de *mouches volantes*, en forme de roues tournantes, et plus tard de photopsies blanchâtres ayant l'apparence de flammes. Parfois, il y avait bien un sentiment de très-légère tension dans l'œil; mais il ne se déclara point de véritable douleur, ni de photophobie, ni aucun autre phénomène morbide.

Le malade chercha de différents côtés les secours de l'art, mais, malgré tous les moyens employés, le trouble visuel augmenta progressivement et constamment jusqu'au degré actuel.

H. N. lit actuellement avec l'œil droit (V. ∞) le n° 12 à 6 pouces; avec l'œil gauche (V. + 65) le n° 19 à 7 pouces de distance.

On ne voit actuellement dans les parties extérieures de l'œil aucune particularité morbide. Les pupilles ont une dimension ordinaire et se meuvent rapidement; avec l'ophthalmoscope, au contraire, on constate au fond de l'œil, avec des milieux parfaitement transparents, les altérations suivantes, semblables de chaque côté:

Le nerf optique (fig. 99, œil *droit*) de forme ovale, d'une grandeur et d'une surface normales, est limité tout autour par un anneau blanc-jaunâtre de tissu cellulaire de moyenne largeur, nettement marqué surtout au bord externe du nerf. Dans sa partie moyenne, surtout dans les couches profondes, le nerf optique présente une teinte uniforme un peu rougeâtre, mais, dans ses parties périphériques, il est manifestement d'un rouge plus foncé.

Les vaisseaux centraux ainsi que la rétine ne diffèrent en rien de l'état physiologique.

Dans l'étendue de l'expansion choroïdienne, le fond de l'œil a, en général, la couleur jaune-rouge et le grenu normal; on y trouve deux groupes de petites taches claires d'un blanc-jaunâtre, qui paraissent situées dans les couches super-

ficielles de la choroïde. Le plus petit de ces groupes se trouve au dessus et en dedans, près de la limite du nerf optique; le second, le plus étendu, se trouve au dessous et en dehors du nerf, à une distance un peu plus grande. Les différentes taches ne sont pas, dans chaque groupe, à égale distance l'une de l'autre, mais elles occupent pourtant presque un seul et même plan; elles sont arrondies ou allongées et de grandeur variable. Les plus petites sont comme des points, les plus grandes ont environ le diamètre d'un tronc veineux central. Elles paraissent avoir une surface convexe et une épaisseur relativement considérable. D'un blanc-jaunâtre clair dans le milieu, elles deviennent plus foncées, et tirent sur le jaune-rougeâtre à la périphérie. Elles ne sont pas nettement limitées et leurs bords s'enfoncent dans la couleur jaune-rouge du fond de l'œil où elles sont recouvertes par les granulations qui les dérobent ainsi aux regards.

Pl. XXII. — Fig. 100.

GROSSISSEMENT 7½.

Inflammation de la choroïde.

A. K., âgé de 41 ans, avait eu, dans son enfance, des affections glandulaires et à 17 ans, une coxalgie rhumatismale. A part cela, il fut toujours bien portant jusqu'à il y a quatre ans; à cette époque il eut quatre fois, à de courts intervalles et chaque fois durant une semaine, des coliques violentes, suivies d'une diarrhée de longue durée. Peu après la dernière diarrhée, survint un mal de tête qui, augmentant toujours de fréquence et d'intensité, en était venu, au bout de quelques semaines, à se déclarer régulièrement tous les soirs, entre 8 et 9 heures, pour persister jusqu'au matin. C'était une douleur lancinante qui s'étendait de l'occiput jusqu'au front en passant par la sommet de la tête. Le malade avait alors besoin de fermer énergiquement les yeux, d'où s'écoulaient une grande quantité de larmes, et de les couvrir avec la main ou avec un linge. Quelquefois, cette douleur durait plusieurs jours sans s'interrompre; parfois aussi elle cessait pendant quinze jours et même davantage, pour revenir alors pendant des mois entiers, chaque jour et régulièrement.

Fréquemment, et pendant les crises douloureuses, le malade était tourmenté de congestions à la tête et de rêves pénibles; il transpirait constamment, et en grande quantité, surtout sous les aisselles, même par la plus basse température. D'après ce qu'il dit, il n'a jamais eu la syphilis, aussi ne peut-on en trouver les signes objectifs. Jamais il n'avait eu à se plaindre de ses yeux et il avait toujours bien vu et d'une façon continue de près et de loin.

Il y a 6 mois, les maux de tête et les transpirations de l'aisselle cessèrent tout à coup et sans cause connue, et, peu après, A. K. remarqua pour la première fois qu'il ne voyait pas si bien qu'auparavant de son œil droit. Cette diminution de la vision coïncida avec l'apparition de mouches volantes très-incommodes, malgré le traitement médical, et sans qu'il se déclarât d'autre phénomène morbide; peu à peu le malade on est arrivé à pouvoir à peine aujourd'hui compter avec assurance les doigts de la main.

Il y a 2 mois, la vue devint aussi mauvaise du côté gauche que du côté droit; cette fois encore, survinrent des mouches volantes extrêmement incommodes, et sans

qu'il se montrât d'autre phénomène morbide, la faculté visuelle finit par baisser, au point qu'actuellement avec l'œil gauche le malade peut à peine lire avec assurance le n° 19, à plus de 6 ou 8 pouces.

Les deux yeux n'offrent rien d'anormal à l'examen extérieur; les pupilles sont de moyenne grandeur, elles se contractent assez rapidement et prennent par l'atropine une dilatation proportionnelle.

A l'examen ophthalmoscopique, on trouve des milieux transparents, les deux yeux, au repos de l'accommodation, adaptés pour les rayons parallèles, et dans le fond de l'œil les altérations suivantes, semblables de chaque côté, mais un peu plus prononcées à droite.

Le nerf optique (fig. 100, œil *droit*) un peu ovale, à grand axe incliné de dedans en dehors et de haut en bas, a des dimensions normales. Sa superficie est située normalement; il est entouré d'un anneau de tissu cellulaire étroit, jaune-clair, nettement limité tout autour, et bordé en dehors de légères stries pigmentaires; il présente notamment, dans ses couches profondes, une couleur rougeâtre (rouge sanguin) uniforme (ni striée ni tachée), qui, très-claire dans les parties moyennes, devient manifestement plus foncée à la périphérie.

Le système vasculaire central et la rétine ne montrent pas le moindre changement pathologique.

Le fond de l'œil, au contraire, dans l'étendue de la choroïde, en général normalement coloré et granulé, est parsemé, en plusieurs points, de taches blanc-jaunâtre plus ou moins grandes.

Ces taches ne sont point situées dans un seul et même plan. Un certain nombre, les plus petites surtout, qui ne sont pas non plus bien limitées, paraissent situées dans les couches les plus profondes de la choroïde, et elles sont, en partie, à la périphérie recouvertes par les granulations légères de la couche épithéliale; les plus grandes, au contraire, occupent les couches superficielles de la choroïde et leur surface ressort d'une façon évidente sur le plan de cette membrane. Le plus grand nombre de ces taches ne paraît pas avoir une épaisseur notable et elles sont assez plates; d'autres, au contraire, présentent une surface inégale et convexe, elles sont plus épaisses et ont un diamètre bien plus considérable.

Les taches les plus petites ont l'aspect de points déliés ou de petits grains; les plus grandes ont la moitié ou presque le diamètre de la papille.

Les plus petites, pour la plupart de couleur jaunâtre, sont un peu plus foncées à la périphérie, plutôt jaune-rougeâtre et mal délimitées en ce point; les plus grandes sont d'une couleur plus claire et plus fortement éclairée, et elles ont une couleur plutôt blanc-jaunâtre et même blanchâtre, surtout dans certains points élevés. Ces dernières possèdent, en grande partie, des limites nettes, mais en partie aussi des bords effacés, et qui paraissent se perdre dans la couleur jaune-rougeâtre et les granulations du fond de l'œil.

Un grand nombre des grandes et petites taches sont couvertes, à leur surface, de masses pigmentaires rouge-brun-foncé plus ou moins grandes et bordées aussi de masses ou de stries analogues.

La forme de ces taches est extrêmement variable. Pour les plus petites, c'est plutôt, en général, la forme arrondie qui domine, pour les plus grandes, c'est la forme allongée; cependant, quelle que soit leur grandeur, on trouve également des formes arrondies, ovales, striées, rubanées et même tout à fait irrégulières. Plusieurs de ces taches paraissent résulter de la fusion plus ou moins intime de plusieurs autres taches; elles présentent alors une forme anguleuse, ramifiée, foliacée; elles rappellent certains caractères d'impression, ou même l'aspect lobulé d'une glande à gros grains.

Pl. XXII. — Fig. 101.

GROSSISSEMENT 7.

Inflammation de la choroïde.

K. M., âgée de 35 ans, s'était bien portée dans son enfance. A 13 ans survinrent des poussées fréquentes vers la tête, des épistaxis, des maux de gorge; ces phénomènes persistèrent jusqu'à l'âge de 17 ans, où les règles s'établirent, puis ils disparurent complètement.

Elle se maria à 19 ans, et elle prétend avoir été infectée par son mari peu de temps après; cependant elle n'éprouva qu'un écoulement vaginal (?) qui dura 6 mois. Après une nouvelle infection, un an plus tard, l'écoulement aurait duré 3 mois. Au total, elle prétend avoir été infectée 5 fois, et la dernière fois, il y a 5 ans, l'écoulement vaginal n'aurait duré que 4 ou 5 semaines. Elle prétend qu'à cette époque elle n'a eu ni ulcération aux parties génitales, ni maux de gorge, ni éruption cutanée.

La malade n'a jamais eu d'enfants et toujours elle a été régulièrement, quoique faiblement réglée. Peu de temps après son mariage, survinrent des flux hémorrhoïdaux, qui depuis se sont renouvelés 2 ou 3 fois. Depuis 9 ans, elle souffre fréquemment de congestions et d'oppressions. La malade avait toujours bien vu et d'une façon continue de loin comme de près, pour les occupations manuelles réservées à son sexe.

Il y a 4 ans $^1/_2$, elle eut une très-grande frayeur, et peu après, elle remarqua qu'avec les deux yeux elle ne voyait plus aussi bien qu'auparavant. Elle devint rapidement presbyte, les objets lui paraissaient aussi plus petits et plus éloignés qu'auparavant; puis elle se sentit éblouie des deux yeux pendant le travail: en définitive, elle ne put plus, dès lors, entreprendre aucun travail manuel. Des étincelles et des couleurs lui apparurent, mais surtout elle vit fréquemment des cercles jaune-rouges, qui s'agitaient et se confondaient les uns avec les autres, pour reparaître de nouveau, et ceci avait lieu surtout à la lumière artificielle. Il n'y eut jamais ni rougeur des yeux, ni douleurs, ni photophobie.

Cette affection des yeux augmenta progressivement et elle atteignit enfin un degré si élevé, que, depuis 2 ans, avec l'œil gauche, la malade ne peut plus seulement distinguer le jour de la nuit; avec le droit, au contraire, elle peut encore actuellement à peine se conduire seule dans la rue et distinguer les doigts à 3 ou 4 pieds de distance.

Depuis que l'affection oculaire a commencé, les pertes hémorrhoïdales n'ont plus reparu.

Depuis 5 ou 6 semaines, des phénomènes syphilitiques (en particulier, dans différents endroits, des douleurs ostéocopes et musculaires, ainsi que des exostoses), et en même temps des accidents de constipation opiniâtre se sont déclarés. Il n'existe pas d'éruption cutanée.

Jusqu'à présent, la malade ne s'est pas soumise à un traitement sérieux pour cette affection.

Dans les parties extérieures des yeux, on n'aperçoit aucun phénomène morbide, seulement les pupilles sont un peu plus larges que d'habitude et elles ne se contractent pas: par l'atropine, elles atteignent rapidement la dilatation maximum.

A l'examen ophthalmoscopique, on trouve les milieux clairs, l'intérieur des yeux un peu plus éclairé que d'habitude, les deux yeux adaptés pour les rayons parallèles au repos de l'accommodation et les notables altérations qui sont répandues sur tout le fond de l'œil.

La papille (fig. 101, œil *gauche*) a une forme arrondie et des dimensions normales, elle est nettement limitée tout autour, et elle laisse parfaitement reconnaître l'anneau du tissu cellulaire à sa couleur blanc-jaunâtre, surtout vers son bord externe. Les parties périphériques du nerf optique sont normales et situées dans le plan de la rétine; à la partie moyenne cependant, dans le point même et autour du point d'émergence des vaisseaux centraux, le nerf optique présente une excavation infundibuliforme peu profonde et peu étendue. Toute la partie visible paraît fortement colorée en rouge (c'est-à-dire ni ponctuée ni striée), un peu plus claire au milieu, plus foncée vers la périphérie.

Les vaisseaux centraux et la rétine ne présentent, sous aucun rapport, de différence d'avec l'état normal.

Le reste du fond de l'œil, au contraire, paraît couvert, dans toute son étendue, d'une infinité de taches claires plus ou moins grandes entre lesquelles la coloration jaune-rouge normale et l'état granulé ressortent nettement.

Les taches ont, en général, des formes irrégulières très-variables, les unes sont arrondies ou allongées, les autres lobulées. Leurs dimensions sont très-variables. Les plus petites de ces taches se montrent sous forme de simples points ou de grains; les plus grandes et en même temps les plus nombreuses ont, à peu près, en étendue 1 fois, quelques-unes même $1\frac{1}{2}$ et 2 fois le diamètre de la papille.

Elles possèdent, les plus grandes surtout, en un point quelconque, des contours nets, et de plus, en ce point elles sont nettement limitées par de faibles lisérés et agrégats pigmentaires rouge-brun, qui les avoisinent. Sur d'autres points les limites se dessinent moins nettement, et la couleur des taches se confond insensiblement avec celle du fond de l'œil; il semble alors que les bords plongent plus ou moins rapidement dans la couleur jaune-rouge, et la partie granulée du fond de l'œil se dérobe ainsi au regard. Les plus petites taches ont, pour la plupart, des limites moins nettes.

En général les taches, surtout les plus grandes, sont d'un blanc-jaunâtre, uniformément colorées et fortement éclairées; dans différents points cependant, et surtout dans les plus petites taches, la couleur est moins rouge-jaunâtre, l'éclairage est moins intense et leur surface semble en outre légèrement granulée.

Le plus grand nombre de ces taches paraissent situées dans les couches les plus superficielles de la choroïde; mais un certain nombre paraissent arriver jusqu'aux couches les plus profondes; quelques-unes d'entre elles siègent uniquement dans les couches les plus profondes de la choroïde. Leur surface est presque unie, et en général, elle correspond à la courbure de la choroïde: eu égard à leur volume, elles paraissent passablement homogènes, épaisses et solides.

Dans l'œil *droit*, on trouve des altérations semblables, mais moins prononcées et moins étendues.

Pl. XXIII. — Fig. 102.

GROSSISSEMENT 6.

Inflammation de la choroïde.(*)

Pl. XV. — Fig. 69.

GROSSISSEMENT 6.

Inflammation de la rétine et de la choroïde.(*)

A O., âgé de 31 ans, a toujours été malade dans les 3 premières années de sa vie, et plus tard, il ne se développa que lentement. Il fut alors atteint d'une affection secrétante du cuir chevelu, siégeant à la partie postérieure de la tête.

A l'âge de 8 ans, il eut une pleurésie qui revint plusieurs fois les années suivantes à la suite de refroidissements. A l'époque de la puberté, il se déclara en même temps une disposition à l'angine, qui, tous les ans, après des refroidissements souvent sans importance, se fit sentir une ou plusieurs fois.

A 15 ans, il doit avoir gardé le lit pendant quatre mois, pour une pneumonie et un typhus qui vint après, et à partir de cette époque, avoir été fréquemment atteint, surtout au printemps et à l'automne, de catarrhes bronchiques accompagnés parfois d'une expectoration abondante.

En 1849, le malade fit une chûte de 5 toises de haut; et il tomba le dos sur une poutre, il eut ensuite les extrémités complètement paralysées durant des semaines entières. La mobilité revint bien en grande partie, mais à présent elle n'est pas encore complète.

La faculté visuelle qui, depuis la jeunesse, s'était toujours montrée excellente de près et de loin, ne fut pas modifiée par cet accident.

En mai 1852, après s'être fortement échauffé par des travaux pénibles pendant toute la journée, A. O. remarqua, pour la lecture, une résistance un peu moindre à la fatigue; les objets lui paraissaient voilés, et un sentiment pénible dans les yeux le força à quitter sa lecture. Dans les mois suivants, cet état empira considérablement, la résistance des yeux au travail diminua de plus en plus, les objets éloignés devinrent plus confus, souvent il survint des sensations pénibles d'abord, puis douloureuses dans les parties profondes des yeux, et finalement enfin différents scotômes prirent naissance. Ces scotômes qui, au début, étaient clairs et sous forme de flammes, prirent plus tard l'aspect de taches ou de cercles rouges ou verts, qui se réunirent ensuite en une figure noire allongée, de la grandeur d'une fève; mais qui, dans les

(*) Voy.: *Beiträge zur Pathologie des Auges;* p. 43, pl. XV et XVI.

dernières années, se transformèrent en un voile grisâtre, étendu sur tout le champ visuel, semblable à une toile d'araignée et qui portait ainsi une atteinte sérieuse à la faculté visuelle.

Dans l'été de 1854, l'affection de poitrine augmenta, et des douleurs lancinantes survinrent dans le côté gauche, avec une toux accompagnée d'expectoration muqueuse qui dura plusieurs mois; enfin en septembre, la même année, il se déclara une violente pleuro-pneumonie du côté gauche, avec un épanchement considérable par suite duquel la toux, accompagnée de fréquentes douleurs dans la poitrine, persista sans intercrution.

Pendant cette dernière maladie, le mal d'yeux avait augmenté, et enfin, en janvier 1855, le malade se décidait à chercher les secours de l'art.

Le malade, de stature moyenne, assez fortement constitué, aux cheveux très-noirs, était assez robuste, et s'était passablement relevé de sa maladie. Le sommeil et les digestions étaitent réguliers. Il était bien encore sujet à la toux et à des points dans la poitrine ; et en somme, il pouvait pourtant faire son travail de maçon.

A l'examen extérieur, les deux yeux paraissent normaux, les pupilles rondes et noires, les iris sont bruns et se meuvent activement.

Avec l'œil droit, il ne pouvait reconnaître à l'éclairage ordinaire que les gros objets, comme les doigts, à une distance variant entre quelques pouces et trois pieds; mais à un éclairage favorable, les objets relativement plus grands étaient encore aperçus à des distances plus considérables; un nuage gris uniforme enveloppait alors tous les objets contenus dans le champ visuel et masquait complètement tous les petits détails de forme. Avec l'œil gauche le n° 16, le plus petit objet visible, était lu de 5 à 12 pouces de distance; ici encore un nuage grisâtre, mais moins épais, occupait toute l'étendue du champ visuel.

L'examen intérieur des yeux montre, de chaque côté (au repos de l'accommodation), une adaptation dioptrique pour les rayons parallèles, et des milieux parfaitement transparents, normaux en apparence; cependant, grâce à une réflexion plus intense et irrégulière des rayons du fond de l'œil, l'intérieur en paraît plus fortement éclairé qu'à l'état normal. Mais dans le fond de l'œil lui même, on trouvait de chaque côté les altérations suivantes, plus étendues et plus prononcées à droite.

Dans l'œil *droit* (fig. 102), la papille, dans toute son épaisseur, était légèrement et uniformément rougeâtre (rouge hématique), elle ne laissait point apercevoir l'anneau de tissu cellulaire, mais à sa circonférence parfaitement indiquée, on la distinguait du reste du fond de l'œil; on y pouvait aussi poursuivre, avec autant de netteté que dans l'œil normal, les vaisseaux qui s'y ramifiaient; sa surface était normalement située dans le plan de la rétine. Dans l'étendue de l'expansion choroïdienne, le fond de l'œil présentait un état granulé et une couleur jaune-rouge physiologiques; on voyait pourtant dans son étendue jusqu'à l'équateur de l'œil, et surtout dans la région de la macula, un nombre considérable de taches et de stries grandes ou petites, blanc-jaunâtre ou jaune foncé, en partie même faiblement rougeâtres. Sur les premières places d'un blanc-jaunâtre, il n'y avait point d'état granulé; au contraire sur les taches d'un jaune-foncé et faiblement jaune-rougeâtre, on apercevait à la surface un léger état granulé.

Les plus grandes taches, surtout par leurs parties les plus claires, occupaient les couches les plus superficielles de la choroïde; mais quelques-unes d'entre elles, de même que les plus petites, paraissaient situées dans les couches les plus profondes de la choroïde.

Les plus larges taches qui, en partie, réfléchissaient fortement la lumière, présentaient des formes tout à fait irrégulières, avec des limites en partie déterminées, lesquelles ressortaient encore, çà et là, d'une manière plus frappante par suite de

l'accumulation d'un pigment brun-foncé. Dans les stries plus longues et plus étroites, on pouvait fréquemment reconnaître le trajet et la distribution des plus gros vaisseaux choroïdiens. Les plus petites taches, modérément claires, se rapprochaient, au contraire, pour la plupart, de la forme arrondie.

La rétine, elle-même, ne présentait aucune altération pathologique; partout elle paraissait transparente et ses vaisseaux parfaitement normaux; mais, dans la partie claire du fond de l'œil, les vaisseaux rétiniens ressortaient avec beaucoup plus de netteté, avec des contours moins accusés et une coloration en apparence plus foncée, et on pouvait en suivre les ramifications beaucoup plus loin qu'à l'état physiologique.

Le malade fut de suite soumis à une surveillance et à un traitement sévères, pendant lesquels l'état général et l'état des yeux parurent s'améliorer. La toux et l'expectoration diminuèrent considérablement, les douleurs de poitrine se montrèrent très-rarement, les impressions désagréables et douloureuses disparurent presque complètement dans les deux yeux, le voile qui se trouvait devant les deux yeux diminua et les objets reparurent avec des contours plus nets et une couleur plus naturelle, les forces générales augmentèrent, et la santé reprit un état qui n'avait pas existé depuis longtemps.

Après cette diminution lente, mais continue des phénomènes morbides, le malade se présenta à un nouvel examen en juin 1855. Contrairement à l'avis de son médecin, il avait repris ses occupations habituelles, et le jour d'avant il s'était considérablement échauffé à monter des poutres sur le toit d'une maison à trois étages; par suite il avait éprouvé une grande fatigue, mais aucune aggravation dans son état, et, il s'était seulement vu contraint de se mettre au lit plus tôt que d'habitude. En se réveillant d'un long et profond sommeil, il remarqua, avec effroi, que la perception de la lumière avait presque complètement disparu dans l'œil droit.

Il n'éprouvait rien de particulier dans l'œil ou au voisinage, ni dans la tête; les sensations douloureuses pénibles, si fréquentes autrefois, ne s'étaient point renouvelées, et à part une lassitude et un abattement général, le malade ne pouvait se plaindre que du défaut de la faculté visuelle de l'œil droit, faculté qui existait encore la veille. Les parties extérieures de l'œil semblent tout aussi peu malades qu'auparavant.

L'examen ophthalmoscopique montre des milieux parfaitement transparents; cependant l'intérieur de l'œil paraît manifestement moins clair qu'à l'état physiologique et est éclairé avec plus d'uniformité qu'autrefois. Le fond de l'œil lui-même, eu égard à son état antérieur, présente les modifications suivantes.

Un trouble nuageux, gris-rougeâtre, plus épais en certains points (fig. 69, œil *droit*), s'était répandu dans tout le fond de l'œil, et sur tout dans le plan des ramifications des vaisseaux centraux. Ce nuage recouvrait presque complètement les limites de la papille, de telle sorte qu'on ne pouvait plus l'apercevoir que d'une manière confuse. A partir du point d'émergence des vaisseaux, ainsi que du centre de la papille, on pouvait poursuivre bien au delà de ses limites une légère striation rougeâtre, correspondant à l'épanouissement du nerf optique et limitée au nuage en question. Ce trouble gris-rougeâtre masquait également sur la choroïde les taches jaunâtres autrefois si claires, et actuellement on ne les distinguait du reste du fond de l'œil normalement pigmenté que par des contours confus et une couleur jaune-rouge plus claire. Les agrégats pigmentaires rouge-brun foncé, vus à travers ce nuage, montrent aussi un changement correspondant. Enfin les vaisseaux rétiniens sont tellement enveloppés dans ce nuage que les plus fines ramifications se dérobent complètement au regard et que les troncs principaux eux-mêmes ne se montrent bien délimités que dans certains points. En outre, les veines, eu égard à leur état antérieur, ont un trajet beaucoup plus tortueux et un diamètre beaucoup plus considérable. Dans certains points, uniformément colorées (comme des rubans) et

plus foncées qu'à l'état normal, elles paraissaient pénétrer, tout d'un coup, dans les plus profondes couches du nuage, pour se soustraire plus ou moins complètement à la vue, et revenir en d'autres points à la surface, en prenant une coloration plus intense et des limites mieux accusées. Les artères offraient, en général, le même aspect; leur diamètre avait considérablement diminué, mais leur milieu clair, par lequel seulement elles se montraient dans certains points comme des lignes brillantes sans contours, ressortait presque partout avec netteté. Si on augmentait la tension des milieux, en pressant l'œil avec le doigt, toutes les artères disparaissaient complètement pendant la systole, pour reparaître de nouveau pendant la diastole, et cela tout d'un coup et partout avec netteté, dans toute l'étendue du diamètre *physiologique* (*). Dans les veines on n'observait rien de semblable.

Le malade, qui se soumettait maintenant volontiers aux prescriptions du médecin, captiva encore plus l'intérêt de l'observateur, lorsque les phénomènes rétrogradèrent. Au bout de huit jours, le diamètre des artères augmenta d'abord, ensuite celui des veines diminua et elles reprirent leur trajet rectiligne; par suite les vaisseaux centraux reprirent, peu à peu, leur aspect physiologique. Peu de temps après, le nuage s'éclaircit également et il finit par disparaître tout à fait, si bien qu'après deux mois, le dessin donné d'abord (fig. 102) se représentait encore et que la fonction de l'œil avait repris l'état qu'elle avait autrefois.

Pl. XXIII. — Fig. 103.

GROSSISSEMENT 7.

Rupture de la choroïde.

M. K., âgée de 23 ans, ouvrière, de belle apparence, robuste, bien nourrie, affirme qu'elle a toujours été bien portante et qu'elle est bien réglée depuis l'âge de 14 ans. Elle avait toujours bien vu avec les deux yeux, de près comme de loin.

Il y a 17 jours, elle reçut, sur l'œil droit, un coup de poing, à la suite duquel elle remarqua aussitôt une diminution de la faculté visuelle. Cette mauvaise vue est restée jusqu'à présent tout à fait la même; et il n'est survenu ni douleur, ni rougeur, ni aucun symptôme morbide objectif ou subjectif dans les parties extérieures de l'œil.

La malade ne peut plus, avec l'œil droit, reconnaître que le n° 1 à 7 pouces de distance; un nuage grisâtre, qui flotte immédiatement devant l'œil, semble lui masquer uniformément tous les objets contenus dans le champ visuel.

Avec l'œil gauche (V. ∞) le n° 1 est lu de $4\frac{1}{2}$ à 17 pouces de distance.

Comme il a déjà été dit, les deux yeux paraissent sains dans leurs parties extérieures, et de structure normale; les pupilles sont de grandeur moyenne, elles se contractent rapidement et largement, et à la lumière du jour elles paraissent très-noires.

En examinant avec l'ophthalmoscope, on peut se convaincre que dans l'intérieur l'œil gauche est aussi parfaitement normal; que l'œil droit, au contraire, dont les milieux sont également transparents et qui est adapté au repos pour les rayons parallèles, ne peut pas être éclairé intérieurement comme d'habitude et que son fond est le siége des altérations notables suivantes.

(*) Voyez : „*Retinitis*", etc., par l'auteur; *Zeitschr. f. pract. Heilk.*; 21 mars 1856.

La rétine (fig. 103, œil *droit*) présente un faible trouble gris-rougeâtre uniforme dans la plus grande partie de son étendue, mais surtout au devant de la papille et dans son plus proche voisinage; de cette manière, non-seulement la papille et la plus grande partie des altérations étranges du fond de l'œil décrites plus bas sont recouvertes comme d'un voile, mais aussi les vaisseaux centraux, depuis leur origine jusqu'à une grande distance, sont enveloppés comme dans un nuage.

Le nerf optique, qui est rond et de diamètre ordinaire à sa surface, est situé normalement. Il ne paraît nettement limité qu'en dehors, où l'anneau de tissu cellulaire se dessine aussi distinctement par sa couleur plus claire; en haut, en bas et surtout en dedans, la limite du nerf optique est, au contraire, très-confuse et on n'aperçoit pas l'anneau du tissu cellulaire. Le tissu du nerf optique montre dans son milieu, et cela dans les parties les plus profondes, une couleur rouge claire; à la périphérie, il est uniformément rouge foncé dans ses parties profondes, mais dans les points les plus superficiels, principalement en haut, en dedans et en bas, il présente une très-légère striation rougeâtre radiée, striation qu'on peut suivre jusqu'à une faible distance dans la rétine.

Le système vasculaire central (comme cela a déjà été dit) paraît fortement voilé, surtout au niveau du nerf optique et dans son voisinage, et cela dans l'étendue de $1\frac{1}{2}$ à 3 diamètres papillaires; les contours des différents vaisseaux sont donc moins nettement dessinés; leur couleur, suivant l'épaisseur du trouble, est plus pâle et presque gris-rougeâtre, de même que les plus petits rameaux sont, en grande partie invisibles; au point de vue de leurs distributions, de leur ramification, de leur trajet et de leur diamètre, on ne peut pourtant apercevoir aucune différence d'avec l'état physiologique. En dehors du trouble rétinien, le système vasculaire central se montre même normal en ce qui concerne la netteté, la couleur et les contours; là aussi, on voit les plus faibles rameaux vasculaires.

Le fond de l'œil, d'une couleur jaune-rouge normale et nettement granulée, dans ses parties périphériques, paraît, au niveau du nuage et suivant l'épaisseur de ce dernier, beaucoup moins éclairé, d'une couleur presque gris-rougeâtre; l'état granulé paraît plutôt effacé.

A la partie inféro-externe du nerf optique, mais surtout au dessus de ce dernier, on voit des stries claires étendues et de nombreuses extravasations qui sont, pour la plupart, plus ou moins recouvertes par le trouble de la rétine.

Les stries claires sont principalement curvilignes, mais en partie aussi rectilignes, et elles entourent le nerf optique, surtout vers la partie supérieure, et à une petite distance. Leur longueur et leur diamètre varient beaucoup; ainsi la longueur varie entre 1 et 4 diamètres papillaires, et, dans les points les plus étroits, elles ont la largeur d'un des plus forts vaisseaux rétiniens; au contraire, dans leurs dilatations nodiformes et leurs terminaisons en massue, elles ont la largeur d'un sixième et même d'un quart du diamètre papillaire.

Leur couleur est également très-variable. Dans différents points, elles paraissent d'un blanc-jaunâtre et uniformément colorées, réfléchissant fortement la lumière; dans d'autres, elles paraissent plutôt jaunâtres ou jaune-rougeâtres, moins fortement éclairées, présentant à leur surface un état granulé plus ou moins distinct. Elles sont en partie bien limitées, surtout par l'adjonction d'étroits lisérés pigmentaires rouge-brun; en général cependant, leurs limites sont confuses, puisque la couleur et l'état granulé des stries claires augmente rapidement sur les côtés et qu'ainsi leur ton de couleur se confond insensiblement avec celui du reste du fond de l'œil.

La surface de ces stries paraît être assez unie, mais non dans un seul et même plan, et en même temps, les stries plus claires paraissent placées dans les couches les plus superficielles de la choroïde, les stries plus foncées dans des couches un

peu plus profondes. Les vaisseaux rétiniens qui les dépassent marchent à une distance relativement petite au dessus d'elles, sans présenter d'altérations.

Les extravasations ont une étendue de $^1/_2$ à $^3/_4$ de diamètres papillaires; elles sont nettement limitées, ont une forme irrégulière, en partie arrondie; une seule d'entre elles, celle qui est en haut et en dedans, possède une forme rubanée. Les deux qui se trouvent directement au dessus du nerf optique n'ont qu'une faible étendue; leur surface se confond avec celle de la choroïde, leur couleur est d'un rouge hématique faible; elles paraissent fortement voilées par le trouble de la rétine et comme recouvertes d'un épais nuage grisâtre. La petite extravasation en forme de goutte et l'extravasation rubanée située au dessus et en dedans du nerf optique, moins couvertes par le trouble de la rétine, ressortent beaucoup plus clairement, la première par sa surface convexe et une coloration rouge-sanguin foncé; la dernière par une surface égale, plus claire du côté du nerf optique, d'un rouge-sanguin plus foncé du côté opposé et nettement limitée dans ce point par une ligne sombre. Toutes ces extravasations sont situées dans le plan de la couche interne de la choroïde, et on peut suivre nettement les vaisseaux rétiniens qui passent au dessus d'elles.

L'extravasation qui est placée au dessous et au dehors du nerf optique, n'est que peu voilée par le trouble rétinien, d'où il résulte qu'elle ressort avec beaucoup de netteté. Dans la plus grande partie de son étendue, elle est d'un rouge hématique clair, d'un rouge-sanguin beaucoup plus foncé vers le bord inférieur et parfaitement limitée dans cet endroit par un contour foncé presque noirâtre. Dans toute l'étendue de sa surface, on voit une infinité de très-petits points extrêmement clairs, presque brillants, rayonnants, de grandeur variable, dont la distance réciproque varie beaucoup. Cette extravasation paraît également située dans les couches les plus superficielles de la choroïde, mais elle est si grande et si bombée que les parties moyennes de sa surface convexe atteignent jusqu'aux couches les plus superficielles de la rétine et qu'ainsi elle couvre et entoure complètement les vaisseaux rétiniens qui se portent dans cette direction.

Pl. XXIII. — Fig. 104.

GROSSISSEMENT 6½.

Inflammation de la choroïde.

A. K., âgée de 26 ans, ouvrière, n'a pas été vaccinée et a eu, dans son enfance, la variole et la rougeole. A l'âge de 13 ans, survinrent des phénomènes de chlorose; les règles s'établirent pour la première fois à l'âge de 17 ans, mais elles restèrent pâles, faibles et de peu de durée.

La malade souffre fréquemment de vertige, de poussées sanguines soudaines au cerveau et de maux de tête, surtout au moment des règles et dans les jours de chaleur. Elle a fréquemment des rhumes de cerveau, des catarrhes bronchiques et intestinaux; sa digestion est affaiblie et la diarrhée alterne constamment avec la constipation.

Depuis son enfance, elle louche de l'œil droit en haut et en dehors, et de 2 à 10 ans, elle eut aux deux yeux de fréquentes inflammations pustuleuses. Depuis sa 10me année, elle n'a nullement souffert de ses yeux, et depuis cette époque, elle se sert assidûment de son œil gauche, car elle gagne sa vie à faire des vêtements et est souvent obligée de prolonger son travail bien avant dans la nuit.

Elle était myope depuis son enfance, et actuellement, à son avis, elle n'est pas plus myope qu'auparavant. Elle n'a jamais porté de lunettes pour voir de loin.

A l'examen extérieur, les yeux ne présentent rien de morbide; l'adaptation dioptrique au repos de l'accommodation dans l'œil gauche est = V. — 28, dans l'œil droit = V. — 54.

Avec l'œil gauche le n° 1 est lu de 3 1/2 à 12 1/2 pouces de distances. Dans l'œil droit et à la périphérie seulement, l'acuité visuelle est telle que les mouvements de la main peuvent être aperçus, mais les doigts ne peuvent pas être comptés. La malade ne se rappelle pas avoir jamais mieux vu de l'œil droit.

Au moyen de l'ophthalmoscope, on trouve, de chaque côté, les milieux transparents, l'intérieur de l'œil normalement éclairé et les parties du fond de l'œil gauche parfaitement saines.

Dans l'œil *droit* (fig. 104) le nerf optique a une forme arrondie, un diamètre normal, des limites nettes et un anneau blanc-jaunâtre de tissu cellulaire qu'on reconnaît tout autour, ressortant plus nettement à la circonférence extérieure et qui, en dehors comme du côté du nez, est limité par un liséré rouge-brun de pigment choroïdien. La surface du nerf optique est normalement située dans le plan de la rétine, et lui-même, aussi profondément qu'on peut voir, est d'une couleur uniforme (ni striée ni ponctuée) fortemement rougeâtre (rouge hématique) et en même temps plus clair au centre, plus foncé à la périphérie.

Le sytème vasculaire central se montre parfaitement normal sous tous les rapports et la rétine est transparente.

Dans toute l'étendue de l'expansion choroïdienne le fond de l'œil est normal, quant à la coloration jaune-rouge et l'état granulé; dans la région de la macula et dans son voisinage, au contraire, il est le siége de notables altérations.

Dans cet endroit, à partir de la circonférence supéro-externe du nerf optique, le fond de l'œil paraît dépouillé de sa couleur normale et fortement éclairé, horizontalement dans l'étendue de 3 diamètres papillaires, verticalement dans plus de deux diamètres papillaires. La forme de cette région est irrégulière et n'est pas nettement limitée; la coloration paraît jaune-foncé dans les parties périphériques, avec un état granulé extrêmement peu prononcé; mais vers le bord, elle est plutôt jaune-rougeâtre avec un état granulé plus net et plus foncé, si bien que, peu à peu, elle se confond avec la coloration normale du reste du fond de l'œil; vers le centre elle devient, au contraire, plus claire, presque blanc-jaunâtre, et ne présente pas d'état granulé.

Dans cette place claire, surtout vers sa périphérie, on voit grand nombre de taches pigmentaires, rouge-brun clair ou foncé, très-petites et en grande partie extrêmement minces; elles ont, pour la plupart, une forme allongée irrégulière, et ce n'est que çà et là qu'elles présentent une forme nette, angulaire ou étoilée.

Dans l'étendue de cette tache jaunâtre, plus près de la région externe, on voit une plaque bleu-verdâtre ovale et de forme irrégulière vasculaire, qui renferme la macula dans son tiers supérieur. Cette même plaque est placée obliquement de bas en haut et de dehors en dedans; par conséquent, par son extrémité supérieure inclinée vers le nerf optique, elle a en largeur 1 1/3 et en longueur 2 fois le diamètre de la papille. Dans toute sa circonférence, elle montre des limites très-nettes et en bas une grande échancrue, ce qui fait que dans cette partie elle se termine par deux pointes. Dans ses parties moyennes, elle est jaune-verdâtre, dans ses parties périphériques plutôt bleu-verdâtre; aussi bien au milieu que dans les parties marginales elle montre des taches et des stries bleu-verdâtre foncé, et à la pointe [illegible] stries pigmentaires brun-rouge foncé.

[illegible]tre présente un très-haut degré de transparence, dans toute son [illegible] dans sa partie moyenne, et l'on peut à travers apercevoir le

fond jaunâtre de l'œil. Par ses bords nets, elle paraît être située à la surface de la choroïde, mais par sa surface irrégulière et qui fait saillie en avant, elle paraît s'éloigner notablement par le centre du plan choroïdien pour se porter en avant. On dirait qu'au niveau de cette coloration verdâtre, la rétine est détachée de la choroïde sous forme d'une vésicule, et cela par l'interposition d'un milieu fluide, coloré, transparent, réfléchissant fortement la lumière.

Pl. XXIV. — Fig. 105.

GROSSISSEMENT 7.

Inflammation de la choroïde.

G. H., apprenti relieur, âgé de 29 ans, de stature moyenne, maigre et d'un aspect cachectique, rapporte que, dans son enfance, il a, en général, été bien portant, et qu'il a seulement souffert, à de nombreuses reprises, d'inflammations pustuleuses des yeux. Pendant son adolescence, il fût souvent atteint de catarrhe bronchique et de coryza, mais à part cela, il n'a jamais été sérieusement malade. Il a toujours bien vu de près et de loin.

Il y a 5 ans, il eut un *ulcère syphilitique* à la verge, et déjà quelques semaines après, malgré le traitement médical, des douleurs survinrent dans les membres : c'est pour cela que le malade fut envoyé aux bains sulfureux. Après le dixième bain, il se développa aux deux yeux une conjonctivite qui disparut pourtant au bout de dix jours. A la suite du seizième bain apparut une éruption syphilitique, les ganglions cervicaux se tuméfièrent; il survint ensuite des ulcérations dans la gorge, une exostose du tibia, de la chute des cheveux, enfin des douleurs dans l'os frontal. Le malade quitta la station thermale et fit chez lui une cure au sublimé avec un résultat favorable. Lorsque, six mois après, les douleurs reparurent encore dans les membres, il employa avec succès des bains d'étuve. Huit mois plus tard, à la suite d'un refroidissement, il se développa sur l'œil droit une conjonctivite modérée qui disparut complètement dans l'espace de 8 jours. Aussitôt cette inflammation terminée, il s'établit une douleur dans le front et le voisinage de l'œil, douleur qui augmenta progressivement, et pendant laquelle le malade sentait son œil plus plein, plus pesant et plus volumineux; plus tard il s'ajouta une sensation de chaleur, l'œil larmoyait de temps en temps, et eut de la photophobie, la vue devint progressivement plus confuse et enfin tous les objets parurent comme voilés et enveloppés d'une gaze. Toutes ces alternatives d'amélioration et d'aggravation, surtout par une température défavorable et des écarts de régime, augmentèrent constamment et il y eut aussi des éblouissements, des visions d'étincelles, surtout pendant la nuit, des visions de rayons de feu qui s'agitaient d'eux-mêmes; enfin des douleurs térébrantes et pongitives dans le front et les tempes. Malgré un traitement médical varié, aucune amélioration importante et durable de cet état n'a été obtenue jusqu'à présent.

Extérieurement, dans aucun des deux yeux, on ne peut apercevoir de manifestation morbide; seulement la pupille de l'œil droit est un peu plus large et un peu moins mobile que celle de l'œil gauche. L'adaptation de l'œil gauche, au repos de l'accommodation, est = V. ∞, et avec cet œil, le n° 1 est lu de 5 à 18 pouces de

distance. A droite, l'adaptation est également = V. ∞ et le n° 3 n'est lu qu'avec peine à $5^1/_2$ pouces, car un épais nuage gris paraît uniformément répandu sur tout le champ visuel.

En examinant l'œil *droit* avec le miroir, on trouve les milieux transparents; l'intérieur de l'œil, surtout dans la direction de l'axe, est blanchâtre et plus éclairé que d'habitude.

Le tronc du nerf optique (fig. 105), particulièrement dans ses couches inférieures, est d'une couleur rougeâtre (rouge hématique), et à son centre plus clair, tirant sur le jaune-rougeâtre et fortement éclairé. Dans ses parties périphériques, il est d'un rouge plus foncé et il réfléchit moins la lumière. On ne peut pas non plus apercevoir la plus petite trace d'un anneau de tissu cellulaire, et c'est surtout par sa couleur rougeâtre que le nerf optique se différencie de la couleur claire du fond de l'œil qui l'entoure. Le nerf optique présente une forme ovale à grand axe vertical; ses diamètres sont normaux et sa surface est située normalement.

Les vaisseaux centraux, aussi loin qu'on peut les poursuivre, ne présentent dans leurs rapports aucune différence avec l'état normal; seulement au niveau de la place claire du fond de l'œil, leurs petites ramifications peuvent être suivies plus loin et avec plus de netteté que d'habitude. La rétine présente sa transparence normale. Dans la plus grande partie du fond de l'œil, la couleur et l'état granulé sont normaux; mais dans le centre et dans une grande étendue, le fond est blanc (avec un faible mélange de couleur jaunâtre), et très-vivement éclairé.

Cette place claire a une forme irrégulièrement allongée, et son plus grand diamètre horizontal. Elle embrasse complètement la macula et le nerf optique, t elle a, en longueur, environ 4 fois, et en largeur, 2 fois le diamètre du nerf optique. Elle est, en grande partie, bien limitée, parce que, dans toute son étendue, elle conserve invariablement sa couleur claire jusqu'à sa limite et laisse ainsi manifestement ressortir la différence entre sa couleur et la couleur jaune-rouge du reste du fond de l'œil; mais, en outre, des taches et des bandes pigmentaires avoisinent ses limites. Ce n'est que dans une petite étendue et surtout au dessus du nerf optique que la limite paraît confuse, parce qu'en ce point la couleur claire se confond insensiblement avec la couleur jaune-rouge normale du fond de l'œil.

La couleur blanchâtre de la place claire, abstraction faite des taches pigmentaires, est, en grande partie, uniforme et ne laisse pas non plus apercevoir le moindre indice d'un état granulé; seulement l'intensité de la lumière varie çà et là, certaines parties réfléchissent moins, d'autres réfléchissent davantage la lumière et paraissent même briller; pourtant, dans le voisinage du nerf optique, la place claire est plutôt jaune-rougeâtre, parce que, dans ce point, on reconnaît sur le fond blanc jaunâtre un pointillé rougeâtre extrêmement fin, qui ressort davantage, près du nerf optique, mais principalement en haut vers le fond normal de l'œil.

La surface de cette place claire, d'après sa situation et sa courbure, paraît répondre à la surface interne de la choroïde; elle semble posséder une trame dense.

Au voisinage de cette partie claire, et surtout en dehors, dans le fond jaune-rouge normal de l'œil, on voit encore différentes places plus petites, plus claires, jaune-rougeâtres, les unes de forme ovale avec des limites confuses, les autres de forme rubanée avec des filets pigmentaires environnantes, au milieu desquelles se dessine le trajet des plus gros vaisseaux choroïdiens.

A la circonférence comme à la surface de la tache claire, particulièrement dans la région de la *macula lutea*, on voit superficiellement et au-dessous des vaisseaux rétiniens, des masses pigmentaires rouge-brun plus ou moins épaisses,

claires ou foncées, dont la forme et la distribution sont irrégulières, la grandeur variable, et qui paraissent toutes composées de points pigmentaires extrêmement déliés : un très-petit nombre de taches pigmentaires présente, eu égard aux contours généraux, une simple forme étoilée mieux déterminée.

Pl. XXIV. — Fig. 106 et 107.

GROSSISSEMENT 7.

Inflammation de la choroïde.(*)

W. R., imprimeur sur étoffes, âgé de 46 ans, avait toujours été bien portant dans sa jeunesse. Il rapporte qu'à 24 ans, et une seconde fois à 25 ans, il a été atteint d'une *blennorrhagie uréthrale*, mais il prétend qu'il n'a jamais eu d'*ulcère vénérien*, quoique une affection cutanée postérieure à la blennorrhagie, de fréquentes douleurs dans les membres, ainsi que le traitement employé semblent indiquer l'existence d'un état général syphilitique. Depuis cette époque, le malade souffrit aussi fréquemment d'évacuations difficiles, d'embarras et d'écoulements hémorrhoïdaux.

Par une chaude journée du mois d'août 1836, il s'éloigna de chez lui après-dîner et, exposé au soleil de midi, il fit, la tête découverte, quelques centaines de pas dans la rue. Lorsqu'il fut rentré, il remarqua, sans autre phénomène morbide, une diminution si considérable de sa faculté visuelle qu'il n'était plus en état de continuer son travail.

Grâce à l'emploi de différents remèdes, la vue s'améliora progressivement, au bout de quelques mois surtout pour l'œil droit; si bien qu'au commencement de janvier de l'année suivante (1857), il pouvait de nouveau reprendre son travail et le continuer jusqu'en 1854, malgré des affections répétées; pneumonie, pleurésie, angine, etc. Pendant ce temps, il remarqua, surtout dans les premières années, une augmentation constante de sa vue; depuis ces deux dernières années, au contraire, une faible diminution de sa faculté visuelle.

A l'extérieur, ses yeux ne laissent apercevoir aucun phénomène morbide. Les pupilles ont une grandeur, une mobilité et une couleur normales. Avec l'œil droit, le malade lit le n° 1 de 9 à 12 pouces et le n° 20 jusqu'à 52 pouces de distance; avec le 14 convexe, le n° 20 est lu de 1 ½ à 15 pieds de distance. Avec cet œil, le malade remarque constamment, au milieu du champ visuel, un trouble discoïde, nuageux, grisâtre, dans l'étendue duquel les objets paraissent un peu confus et animés d'un mouvement oscillatoire considérable; si bien que dans cette partie du champ visuel, il lui semble qu'il voit à travers de l'eau agitée. Dans les autres parties du champ visuel, l'acuité est excellente. Lorsqu'il regarde une surface à 10 pouces de distance, ce trouble a environ 1 pouce ½ de diamètre et en regardant au loin, il augmente notablement en étendue; il a alors, suivant l'appréciation du malade, la grandeur d'une soucoupe à thé. Avec l'augmentation de la lumière du jour, le trouble devient plus léger et il ne produit qu'un très-faible trouble fonctionnel; en fermant les paupières, ou pendant la nuit, tout le champ visuel est traversé dans différentes directions par des étincelles d'un jaune-clair.

(*) Voy.: *Beiträge zur Pathologie des Auges;* p. 19, pl. VII et VIII.

dément situées que les veines) ne se détachent plus nettement et plus vivement sur le fond de l'œil, au niveau de la tache claire, avec des diamètres plus grands et une couleur plus foncée en apparence, que par l'effet du contraste.

La rétine se montre, sur tous les points, parfaitement transparente.

Dans les parties périphériques, le fond de l'œil paraît d'un jaune-rouge foncé, normal, et nettement granulé; dans le centre cependant, il est, dans une grande étendue, fortement éclairé, par places même très-brillant, et, en grande partie, d'un jaune-blanc uniforme et couvert de masses pigmentaires foncées.

Cette tache claire entoure la *macula* et le nerf optique; elle est irrégulière, à bords sinueux et en grande partie bien limités, puisque le jaune-rouge du fond normal de l'œil contraste nettement avec la couleur claire de la tache anormale; seulement, en dedans du nerf optique, il n'y a pas de limite arrêtée, puisque, dans ce point, le jaune-clair se confond insensiblement avec le jaune-rouge du fond de l'œil, et que, proportionnellement, l'état granulé est ici plus fort et plus foncé.

Cette place claire s'étend en haut à partir du nerf optique jusqu'à la deuxième division des principaux vaisseaux rétiniens, en formant deux sinuosités (cordiformes); elle va encore plus loin en dehors et en bas, où elle s'étend à plus de quatre diamètres papillaires au delà du nerf optique, et se sépare du fond de l'œil par une ligne courbe.

Dans l'étendue de cette tache claire, les vaisseaux choroïdiens sont partout visibles, sous forme de stries d'un jaune orangé, plus ou moins nettement rubanées, uniformément colorées. Les vaisseaux plus larges, plus longs, qui sont modérément sinueux ou plus ou moins directs, se divisent plusieurs fois, s'anastomosent de tous côtés avec d'autres vaisseaux, et forment, surtout en dehors, à une certaine distance du nerf optique, un réseau vasculaire serré à larges mailles, qui représente d'une manière très-caractéristique la couche vasculaire la plus externe et la plus forte de la choroïde. Les petits vaisseaux, au contraire, peu colorés, plus courts, qui se montrent surtout nettement dans la partie moyenne de la tache claire, et qui, avec une simple division successive sans anastomoses, présentent un trajet irrégulier fortement sinueux, offrent au regard, d'une manière très-nette, la couche vasculaire moyenne de la choroïde.

Les masses pigmentaires foncées accumulées dans le fond de l'œil se trouvent presque exclusivement dans l'étendue de la tache claire, et il n'y en a que quelques-unes isolées qui empiètent sur la partie normalement colorée du fond de l'œil ou qui s'y trouvent placées à une distance plus ou moins grande de la tache claire. Ces masses pigmentaires ont les dimensions les plus variées; généralement pourtant elles se présentent comme de larges touffes de mousse ou de groupes isolés et les agrégats sont, en général, formés de noyaux pigmentaires foncés de moyenne largeur. Leur couleur est toujours, suivant leur étendue et leur épaisseur, d'un rouge-brun foncé à nuance variable, parfois presque noirâtre. Les formes de ces masses pigmentaires sont très-variables et, le plus souvent, tout à fait irrégulières; chez quelques-unes pourtant on reconnaît les indications déterminées, comme la forme angulaire ou la forme étoilée simple. Elles sont toutes placées devant la couche vasculaire de la choroïde et elles la recouvrent complètement; la plus grande partie de leur masse s'étend derrière la couche vasculaire de la rétine dans différents points, cependant elles se placent, et même très-souvent, dans le tissu de la rétine, où elles recouvrent complètement, en formant des stries, les vaisseaux rétiniens qui en sont comme enveloppés. Les vaisseaux rétiniens peuvent, en partie, être poursuivis au-dessus des masses pigmentaires, mais ils se dérobent en partie au regard en traversant ces mêmes masses.

Cette région, anormalement colorée, comprend presque tout le segment externe du fond de l'œil et est de forme irrégulière. Elle est plus étendue dans le sens horizontal, commence à ½ diamètre papillaire de la circonférence externe du nerf optique (là même, elle est séparée du cercle jaune-clair entourant le nerf optique par un pont étroit appartenant au fond de l'œil normalement coloré), et s'étend si loin vers l'équateur que le fond de l'œil peut être vu avec l'ophthalmoscope. Peu étendue dans le sens vertical, elle s'étend également en haut et en bas, c'est-à-dire à 3 ou 4 diamètres papillaires au delà de la *macula*.

Ses limites sont, en grande partie, nettement dessinées, puisque la couleur de la tache plus claire atteint sans changer (sans gradation) la couleur normale du fond de l'œil.

Dans son étendue, on voit partout, tantôt en grand nombre, tantôt en petit nombre, des vaisseaux jaune-rouges, rubanés, fortement sinueux. Les vaisseaux les plus larges et les plus longs se ramifient plusieurs fois et s'anastomosent entre eux, ils appartiennent à la couche vasculaire externe (celle dont les mailles sont grossières et qui renferment le pigment), ceux qui sont plus étroits, très-minces, plus courts, très-sinueux, simplement ramifiés et sans anastomoses, appartiennent à la couche vasculaire moyenne non pigmentée.

Les masses pigmentaires, qui se trouvent en grand nombre au niveau de la tache claire, présentent une grandeur variable; en général, elles ont une grande étendue, elles paraissent, en outre, très-épaisses, volumineuses, d'une couleur rouge-brune foncée, presque noirâtre, et elles sont formées d'agglomérations épaisses de larges noyaux pigmentaires foncés. Leur forme est irrégulière, elles ont, en général, l'aspect de la mousse et elles forment des amas isolés et réunis en groupes ou aussi des anneaux plus ou moins couverts ou fermés.

En ce qui concerne les extravasations, le plus grand nombre se trouvent dans l'intérieur de la tache claire. Elles ont là des diamètres notables, des contours arrondis, dans lesquels on peut, le plus souvent, reconaître le trajet des plus gros vaisseaux choroïdiens et une coloration claire rouge-sang. Il n'y a que quatre petites extravasations allongées, d'une couleur un peu plus foncée et plus matte, qui se trouvent sur le fond jaune-rouge de l'œil, au dessus et en dehors du nerf optique, sur le bord de la tache claire.

Les masses pigmentaires, par leurs parties superficielles, dépassent les extravasations, les unes et les autres cependant paraissent, par leur masse principale, situées au *devant* des vaisseaux choroïdiens et *derrière* les vaisseaux rétiniens, comme on peut le démontrer, d'une part, parce que les vaisseaux choroïdiens sont complètement recouverts, et, d'autre part, parce qu'il est possible de suivre les vaisseaux rétiniens au delà des masses pigmentaires.

Mais il y a aussi quelques masses pigmentaires isolées dans les couches superficielles de la rétine placées même au devant des vaisseaux rétiniens, ce qui fait que ces derniers sont plus ou moins soustraits au regard.

Dans l'œil *gauche* (fig. 107) le nerf optique a également une forme arrondie, mais un diamètre (parfaitement normal) un peu plus grand que du côté droit. Sa surface est située normalement, on ne voit point l'anneau du tissu cellulaire. Le nerf optique n'a pas de contours nets et il ne se détache que confusément par une coloration un peu plus foncée, surtout vers la macula, du fond de l'œil environnant, qui est d'une couleur claire anormale. Dans sa plus grande étendue, il paraît jaune-clair; partout néanmoins, à la périphérie surtout, au niveau de la lame criblée, il y existe de petites taches allongées, rougeâtres, mal délimitées.

Les vaisseaux centraux, en général normaux (seulement les artères présentent un trajet un peu plus sinueux que d'habitude, et sont en partie un peu plus profon-

L'œil gauche est normal, à part quelques opacités cornéennes, restes des ophthalmies pustuleuses; l'adaptation dioptrique = V. ∞. Avec cet œil, le n° 1 est lu de 4³/₄ à 16 pouces de distance.

L'œil droit, de structure normale, est adapté pour les rayons parallèles; à part une faible injection épisclérale et une légère augmentation des larmes, une pupille paresseuse et irrégulièrement dilatée, il ne présente extérieurement rien de morbide. Avec l'ophthalmoscope, l'intérieur de cet œil est très peu éclairé, et, à un examen attentif, on observe une opacité corticale centrale postérieure, des troubles généraux avec liquéfaction du corps vitré et des altérations remarquables dans le fond de l'œil.

Le trouble du corps vitré pendant le repos du globe se montre partout assez uniforme, traversant le corps vitré tout entier; c'est pourquoi l'intérieur de l'œil paraît trouble, comme rempli d'une fumée épaisse, et le fond de l'œil peu éclairé et comme couvert d'un nuage gris-rougeâtre foncé. Si, au contraire, le globe de l'œil se meut rapidement ou qu'il soit légèrement secoué, il s'élève aussitôt de la partie inférieure du corps vitré un grand nombre de taches et de points plus ou moins grands, d'un rouge-brun-foncé et noirâtre, de forme très-variable, qui, avec des mouvements ondulatoires, voltigent dans différentes directions.

Le fond de l'œil lui-même (fig. 108, *œil droit*) est, comme il a déjà été dit, voilé par le trouble du corps vitré, mais aussi, et cela dans toute son étendue, par un nuage grisâtre uniformément répandu dans le plan de la rétine; en général, il paraît gris-brun-rougeâtre et il ne laisse voir les différents tissus et les altérations existantes que confusément et avec des contours effacés.

Le nerf optique se présente comme un disque arrondi, uniformément rouge-foncé (presque rouge-cinabre), qui tranche assez nettement sur le reste du fond de l'œil.

Le système vasculaire central ne peut être suivi que dans ses vaisseaux principaux. Visible avec une netteté relative au niveau de la papille, on ne le voit dans le reste de l'œil qu'avec des contours diffus, et, dans certains points, on ne le voit pas du tout; après un trajet plus ou moins long il se soustrait complètement au regard vers la périphérie. Les vaisseaux paraissent normalement distribués et ramifiés, comme aussi normalement répandus dans le plan de la rétine; ils ont cependant un trajet plus direct, et sont notablement diminués dans leur diamètre, et le rapport physiologique entre les artères et les veines, ainsi qu'entre les différents vaisseaux et leurs ramifications, n'a pas changé.

Le fond de l'œil, dans l'étendue du tissu choroïdien, présente des taches foncées, qui correspondent aux mailles intervasculaires du stratum choroïdien et qui paraissent représenter le pigment du stroma qui y est accumulé.

Ces taches ont des formes extrêmement irrégulières et des dimensions très-variables; elles paraissent pour la plupart confuses, effacées, sans limites distinctes — quelques-unes seulement ont des contours plus arrêtés; elles sont d'un gris-rouge-brun plus ou moins foncé. Leurs intervalles, dans lesquels on ne peut, en général, reconnaître qu'avec des contours très-diffus et à peine indiquer en partie la trame vasculaire du stroma choroïdien et par partie, le trajet de quelques-uns des plus gros vaisseaux choroïdiens, sont d'une couleur grise-rougeâtre tantôt claire, tantôt foncée. C'est au niveau de la *macula*, et à partir de là, c'est vers le nerf optique et en bas que ces taches foncées sont le plus accusées.

En partant de la macula, on voit en bas et en dehors une extravasation étendue. Elle est piriforme, d'une couleur foncée rouge-grisâtre, et est entourée d'un espace rubané jaune-rougeâtre. L'extrémité tournée vers le nerf optique semble être en rapport avec le gros rameau veineux qui passe au-dessous et en dehors du nerf.

La coloration blanc-jaunâtre de la tache anormale existant dans chaque œil, doit bien, pour une faible partie seulement, être rapportée à la face interne de la sclérotique devenue visible, mais elle devrait plutôt, eu égard au défaut d'épithélium choroïdien dans les points correspondants, être produite surtout par un *épais exsudat*, qui, au moment du premier examen ophthalmoscopique et de l'exécution des figures, avait en partie déjà diminué de volume. Ce qui plaide surtout dans ce sens, c'est que, dans les derniers examens (6 mois et 1 an plus tard), pendant que le malade continuait son traitement, il arriva que d'abord les vaisseaux choroïdiens, autrefois visibles, pouvaient être poursuivis beaucoup plus loin, et ensuite, que dans les points qui étaient auparavant d'un blanc-jaunâtre beaucoup plus uniforme, on observait maintenant aussi, en grand nombre, des vaisseaux choroïdiens qui peu à peu se complétèrent, communiquèrent les uns avec les autres, et formèrent dès lors un réseau à larges mailles beaucoup plus étendu, comme c'était le cas au moment où on avait fait le dessin. Pour les masses pigmentaires, au contraire, on ne put, après le même délai, apercevoir aucun changement, et les extravasations de l'œil droit demeurèrent également les mêmes dans leurs dimensions, leur couleur et leur conformation.

Le malade, qui avait continuellement observé un régime approprié, et fait usage de médicaments légèrement fondants, se sentit, par la suite, aller continuellement mieux, non-seulement au point de vue de l'état général, mais également au point de vue de la faculté visuelle.

Pl. XXIV. — Fig. 108.

GROSSISSEMENT 8.

Inflammation de la choroïde et atrophie de la rétine.

R. N., paysanne, âgée de 28 ans, avait été fréquemment malade dans son enfance, puisque, après la scarlatine qu'elle avait eue dans sa quatrième année, des affections scrofuleuses de toute sorte étaient survenues. De 8 à 15 ans, elle eut aussi fréquemment des ophthalmies pustuleuses et de la blépharite ciliaire.

Après sa 15me année, la diathèse scrofuleuse diminua au point que la malade se trouvait bien portante et se croyait guérie, quoiqu'elle parut et qu'elle paraisse encore actuellement frêle et chétive, qu'elle soit retardée dans son développement, qu'elle soit mal nourrie, et qu'elle manque de forces. Ses règles ne s'établirent qu'à l'âge de 22 ans; dans les premières années, elles furent pâles et irrégulières; plus tard elles vinrent régulièrement, mais elles furent toujours peu abondantes et de courte durée.

Il y a six mois, après un violent refroidissement, survinrent des maux de tête, des mouvements fébriles, une légère rougeur de l'œil droit, du larmoiement, des photopsies, un sentiment de plénitude, de pression et de douleur dans l'œil, en même temps qu'une diminution considérable de la vision. Après quelques jours de traitement, la fièvre disparut et les autres symptômes cessèrent, en grande partie, au bout de quelques semaines; seulement la faculté visuelle s'abaissa de plus en plus, et à l'heure actuelle, elle est complètement abolie depuis 3 semaines.

L'œil gauche est normal, à part quelques opacités cornéennes, restes des ophthalmies pustuleuses; l'adaptation dioptrique = V. ∞. Avec cet œil, le n° 1 est lu de 4³/₄ à 16 pouces de distance.

L'œil droit, de structure normale, est adapté pour les rayons parallèles; à part une faible injection épisclérale et une légère augmentation des larmes, une pupille paresseuse et irrégulièrement dilatée, il ne présente extérieurement rien de morbide. Avec l'ophthalmoscope, l'intérieur de cet œil est très peu éclairé, et, à un examen attentif, on observe une opacité corticale centrale postérieure, des troubles généraux avec liquéfaction du corps vitré et des altérations remarquables dans le fond de l'œil.

Le trouble du corps vitré pendant le repos du globe se montre partout assez uniforme, traversant le corps vitré tout entier; c'est pourquoi l'intérieur de l'œil paraît trouble, comme rempli d'une fumée épaisse, et le fond de l'œil peu éclairé et comme couvert d'un nuage gris-rougeâtre foncé. Si, au contraire, le globe de l'œil se meut rapidement ou qu'il soit légèrement secoué, il s'élève aussitôt de la partie inférieure du corps vitré un grand nombre de taches et de points plus ou moins grands, d'un rouge-brun-foncé et noirâtre, de forme très-variable, qui, avec des mouvements ondulatoires, voltigent dans différentes directions.

Le fond de l'œil lui-même (fig. 108, *œil droit*) est, comme il a déjà été dit, voilé par le trouble du corps vitré, mais aussi, et cela dans toute son étendue, par un nuage grisâtre uniformément répandu dans le plan de la rétine; en général, il paraît gris-brun-rougeâtre et il ne laisse voir les différents tissus et les altérations existantes que confusément et avec des contours effacés.

Le nerf optique se présente comme un disque arrondi, uniformément rouge-foncé (presque rouge-cinabre), qui tranche assez nettement sur le reste du fond de l'œil.

Le système vasculaire central ne peut être suivi que dans ses vaisseaux principaux. Visible avec une netteté relative au niveau de la papille, on ne le voit dans le reste de l'œil qu'avec des contours diffus, et, dans certains points, on ne le voit pas du tout; après un trajet plus ou moins long il se soustrait complètement au regard vers la périphérie. Les vaisseaux paraissent normalement distribués et ramifiés, comme aussi normalement répandus dans le plan de la rétine; ils ont cependant un trajet plus direct, et sont notablement diminués dans leur diamètre, et le rapport physiologique entre les artères et les veines, ainsi qu'entre les différents vaisseaux et leurs ramifications, n'a pas changé.

Le fond de l'œil, dans l'étendue du tissu choroïdien, présente des taches foncées, qui correspondent aux mailles intervasculaires du stratum choroïdien et qui paraissent représenter le pigment du stroma qui y est accumulé.

Ces taches ont des formes extrêmement irrégulières et des dimensions très-variables; elles paraissent pour la plupart confuses, effacées, sans limites distinctes — quelques-unes seulement ont des contours plus arrêtés; elles sont d'un gris-rouge-brun plus ou moins foncé. Leurs intervalles, dans lesquels on ne peut, en général, reconnaître qu'avec des contours très-diffus et à peine indiquer en partie la trame vasculaire du stroma choroïdien et par partie, le trajet de quelques-uns des plus gros vaisseaux choroïdiens, sont d'une couleur grise-rougeâtre tantôt claire, tantôt foncée. C'est au niveau de la *macula*, et à partir de là, c'est vers le nerf optique et en bas que ces taches foncées sont le plus accusées.

En partant de la macula, on voit en bas et en dehors une extravasation étendue. Elle est piriforme, d'une couleur foncée rouge-grisâtre, et est entourée d'un espace rubané jaune-rougeâtre. L'extrémité tournée vers le nerf optique semble être en rapport avec le gros rameau veineux qui passe au-dessous et en dehors du nerf.

Mais à cause du trouble indiqué et de la confusion qui en résulte pour les différentes parties, il n'est pas possible de déterminer et d'exprimer avec certitude si le vaisseau pénètre dans l'extravasation, ou s'il passe au dessus d'elle, et il est encore moins possible de dire si la surface de l'extravasation est située en arrière ou dans le plan des vaisseaux rétiniens.

Pl. XXV. — Fig. 109.

GROSSISSEMENT 7½.

Petit cône dans un œil myope. (*)

F. W., menusier, âgé de 31 ans, avait eu dans son enfance plusieurs éruptions cutanées, et à partir de cette époque il fut atteint de blépharite glandulaire. Sujet à de fréquents rhumes de cerveau et à des catarrhes bronchiques, il se sentait, à part cela, bien portant, jusqu'à ce qu'enfin, à 28 ans, il fut pris de tubercules pulmonaires, affection à laquelle il succomba à l'hôpital, à l'âge de 31 ans.

A part sa blépharite glandulaire, le malade n'avait jamais eu à se plaindre de ses yeux. Il avait bien remarqué dans sa jeunesse qu'il ne voyait pas au loin aussi bien que ses camarades, et qu'à l'école, il devait, pour bien voir au tableau, s'asseoir sur un des premiers bancs; mais comme il voyait bien et longtemps les objets rapprochés, et que plus tard, dans son métier, il ne fut jamais gêné par ses yeux; il ne fit guère attention à sa myopie. Il prétendait que depuis sa jeunesse, il n'avait remarqué aucun changement dans sa vue, et surtout aucune augmentation dans sa myopie. Jamais il n'a porté de lunettes.

Au moment de l'examen (5 mois avant la mort), le malade lisait avec l'œil droit (V. — 20), le n° 1 de 4 à 12 pouces, et avec l'œil gauche (V. — 24) le n° 1 de 4½ à 12½ pouces de distance.

A l'extérieur les yeux ne présentent rien d'anormal. A l'examen ophthalmoscopique on trouve les milieux transparents dans les deux yeux et l'intérieur de l'œil normalement éclairé.

Le fond de l'œil *droit* (fig. 109), à l'exception de la circonférence externe du nerf optique, était normalement jaune-rouge et granulé dans l'étendue de la choroïde.

Le système vasculaire central, ainsi que la rétine, se montrent à l'état normal sous tous les rapports. Le centre de la macula est à 1¾ de diamètre papillaire en dehors du nerf optique et ¼ de diamètre plus bas que le centre du nerf.

Le tronc nerveux avait une forme arrondie légèrement irrégulière et il était de grandeur normale; sa surface était située dans le plan de la rétine. Au milieu, il était plus clair, un peu plus rougeâtre à la périphérie, et entouré d'un anneau blanchâtre de tissu cellulaire, dont le contour interne se dessinait plus nettement que l'externe; ce dernier ne paraissait marqué qu'en bas, dans quelques points, par un bord pigmentaire extrêmement mince.

(*) Voyez: *Ergebnisse der Untersuchung des menschl. Auges mit dem Augenspiegel*, k. k. Akad. der Wissenschaften; 27. Avril 1854. *Ueber Glaucome*, etc.; ibidem, 16. Nov. 1854. *Ueber Staphyloma post.*; Zeitschr. f. prakt. Heilk., n° 22, 1856. *Ueber die Einstellung des dioptr. Apparates*, etc.: pp. 25, 36, 42, 48, 54 et 262, pl. II, fig. 18 et 19.

A la périphérie externe de la papille, on voyait dans le fond de l'œil une place claire ayant la forme d'un croissant (cône) qui, par son bord concave (la base du cône) s'adaptait à l'anneau du tissu cellulaire, mais par son bord convexe (la pointe du cône), se portait en dehors et un peu en bas dans la direction de la macula.

Cette place claire n'avait qu'une faible largeur (hauteur), un peu plus grande que le diamètre d'un tronc veineux central, et sa longueur (base) égalait $^1/_4$ de la circonférence du nerf optique. Elle était d'un blanc-jaunâtre clair et munie à sa surface de stries et de petites taches pigmentaires légèrement rouges et brunâtres extrêmement fines. Son bord concave n'était pas très-bien marqué, cependant on le reconnaissait assez nettement parce que la couleur blanc-jaunâtre du cône tranchait d'une manière précise avec l'anneau sclérotical blanc, et qu'en outre, de faibles masses pigmentaires s'étendaient çà et là jusqu'à ce dernier.

Par contre, le bord convexe (externe) se dessinait d'une façon très-nette, bordé qu'il etait d'un liséré pigmentaire étroit, foncé, rouge-brunâtre. Cette bordure, composée de grains de pigment extrêmement ténus et foncés n'avait pas partout la même largeur. Sur son côté interne, elle était d'une couleur plus foncée et avait des limites plus nettes qu'à son côté externe, car en dernier point, elle se perdait insensiblement dans le fond de l'œil normal. Quant au plan de cette portion claire, il paraissait correspondre à celui de la choroïde.

Sur l'œil *gauche*, on trouva une image ophthalmoscopique semblable.

Suivant les mensurations faites après la mort, la longueur de l'axe antéro-postérieur de l'œil droit donna 26,0 millim., celle de l'axe horizontal 23,7 millim. et celle de l'axe vertical 23,3 millim.

Pl. XXV. — Fig. 110.

GROSSISSEMENT 4.

Cône moyen dans un œil myope par staphylôme postérieur.(*)

G. M., âgé de 25 ans, jouit depuis son enfance d'une santé parfaite, et ni lui ni son entourage ne se souviennent qu'il ait jamais eu mal aux yeux.

C'est à l'âge de 5 ans, au moment où il commençait à aller à l'école, que ses parents s'aperçurent que les deux yeux étaient myopes. Sa myopie ne l'empêchait pourtant en aucune manière, quand ses humanités furent terminées, de se consacrer à une carrière scientifique; seulement, dès l'âge de 15 ans, il fut forcé de porter des lunettes, pour fréquenter les cours publics. Depuis le commencement de ses études, il n'a observé ni augmentation, ni diminution dans sa myopie, et il pouvait toujours, sous le rapport de la résistance, comparer ses yeux avec ceux qui avaient la meilleure vue. Il lit et écrit sans lunettes, et depuis 10 ans, il se sert toujours avec le même avantage pour voir, des mêmes verres négatifs de 10 pouces choisis au début.

Sans lunettes, le n° 1 est lu de $2^1/_2$ à 9 pouces et le n° 20 jusqu'à 25 pouces de distance.

(*) Voy.: *Beiträge zur Pathologie des Auges;* p. 47, pl. XVII. *Ueber die Einstellung des dioptrischen Apparates im menschl. Auge:* Wien 1861, p. 25 et 203, pl. II, fig. 20 et 21.

Les yeux ont un aspect normal, seulement la position du globe et le regard trahissent la myopie, de même que pendant une forte rotation des yeux en dedans, on peut reconnaître l'allongement de l'axe optique.

A l'examen ophthalmoscopique, les milieux se montrent parfaitement normaux, l'intérieur des yeux est normalement éclairé, et de chaque côté, au repos de l'accommodation, l'adaptation dioptrique est = V. — 10.

L'image *droite* du fond de l'œil, comparée à celle d'un œil emmétrope, se montre considérablement agrandie; elle paraît située à une distance beaucoup plus petite de l'œil de l'observateur, et dans son ensemble, comme dans ses différentes parties, elle est un peu plus claire que d'habitude.

La rétine et le système vasculaire central de l'œil *gauche* (fig. 110) ne montrent aucune différence d'avec l'état normal. La macula ne présente rien de particulier, son centre est éloigné de deux diamètres papillaires environ du bord du nerf optique, et elle est placée à $^1/_4$ de diamètre plus bas que le centre du nerf.

Dans le fond, le nerf optique est uniformément plus clair au centre et d'une couleur rongeâtre plus foncée à la périphérie; il est arrondi avec des diamètres normaux et une surface située normalement; dans toute sa circonférence, il est entouré d'un anneau clair de tissu cellulaire blanc-jaunâtre, qui, en haut en bas et en dedans, paraît assez nettement limité; il est moins limité en dehors, où il est aussi moins large.

Le reste du fond de l'œil, dans la plus grande partie de son étendue, possède une couleur jaune-rouge claire et un état granulé normal; mais près du côté externe de la papille il existe une tache blanche-jaunâtre remarquable, qui entoure presque la moitié du nerf optique sous la forme d'un croissant et qui a son plus grand diamètre dirigé obliquement en bas et en dehors, de telle sorte qu'en le prolongeant, il passerait sous la macula.

La largeur de cette place en forme de croissant (la hauteur du cône) mesure environ le $^1/_4$ du diamètre du nerf optique. Son bord interne concave (la base du cône) qui s'applique contre l'anneau du tissu cellulaire, n'est pas bien marqué; mais ce dernier, par sa couleur blanchâtre plus claire, se laisse suffisament différencier d'avec la surface presque jaunâtre du croissant.

La surface du croissant ne présente que des amas pigmentaires diffus, d'un rouge-brun extrêmement faible, et elle paraît concorder avec la surface de la choroïde. Au niveau du croissant, on peut apercevoir encore nettement et en grand nombre de petits vaisseaux rétiniens, qui, dans l'œil normal, se dérobent au regard sur le fond jaune-rouge.

Le bord externe convexe du croissant, dans sa plus grande étendue, surtout dans ses parties moyennes, est indiqué d'une manière remarquable par le voisinage d'un pigment rouge-brun. Cet amas pigmentaire consiste en un liséré interne plus ou moins large, plusieurs fois interrompu, épais et foncé, parfois presque noirâtre, qui par son contour net contraste vivement avec la surface claire du cône; en outre, il est formé d'une strie plus large, moins épaisse, plus claire, qui se rattache plus ou moins au liséré, et ne présente en dehors aucune délimitation nette. Les amas pigmentaires sont manifestement formés d'agrégats de grains pigmentaires très-petits et très-foncés.

Dans l'œil *droit*, l'ophthalmoscope montre un cône semblable, et, à part cela, le fond de l'œil est normal.

Pl. XXV. — Fig. 111.

GROSSISSEMENT 7½.

Très-grand cône dans un œil myope par staphylôme postérieur. (*)

J. K., commerçant, âgé de 42 ans, n'est pas vacciné, et il a eu la variole dans son enfance. A part une brûlure occupant la main droite et la moitié de la face, et produite dans une fabrique par une fuite de vapeur, il fut toujours bien portant.

Dans son enfance, il doit avoir bien vu. Lorsque, à l'âge de 6 ans, il apprit à lire, l'instituteur remarqua le premier qu'il devait, pour voir nettement, tenir le livre très-près de sa figure. Cette distance diminua constamment par la suite des études, particulièrement dans ces derniers temps et jusqu'à un degré élevé.

J. K., dès sa quinzième année, se consacra au commerce; comme, dans cette occupation, il lisait et écrivait moins, la myopie ne fit pas de progrès; même à partir de 18 ans, époque à laquelle il passa plusieurs années en voyage, sans presque lire ni écrire et presque uniquement occupé avec de gros objets, il croit avoir remarqué une diminution de sa myopie; il est sûr que, depuis lors, il lit et écrit à une plus grande distance qu'auparavant. Depuis sa 22me année, le degré de sa myopie resta le même. Il a du reste, toujours bien vu et d'une façon continue, et n'a jamais eu à se plaindre de rougeur, de douleurs, ni d'autres phénomènes morbides du côté de ses yeux.

Il n'a jamais porté de lunettes; seulement dès l'âge de 16 ans, il se servait quelquefois d'un lorgnon pour voir de loin — et cela d'abord avec des verres concaves 4, qu'il remplaça de lui-même par des verres — 5, car les premiers provoquaient un sentiment de tension.

L'examen des yeux donne, au repos, une adaptation de V. — 4½ à droite, et de V. — 5 à gauche. Avec l'œil droit, le no 1 était lu de 2 à 4½ pouces, avec l'œil gauche 2½ à 5 pouces de distance.

La position des yeux et le regard révèlent une forte myopie; à part cela, on ne constate pas de phénomènes morbides. De chaque côté, la chambre antérieure est grande; les pupilles, dans le regard au loin, sont de moyenne grandeur, elles deviennent très-petites dans le regard de près. Les yeux sont un peu proéminents, et leur forme ovoïde est facilement reconnaissable, surtout quand le globe est fortement tourné en dedans.

Avec l'ophthalmoscope, on trouve, de chaque côté, les milieux transparents, l'intérieur des yeux faiblement et irrégulièrement éclairé, le fond de l'œil, au contraire, dans toutes ses différentes parties, d'une couleur beaucoup plus pâle et avec des contours moins bien dessinés que d'habitude. L'image *droite* paraît considérablement agrandie et située plus près de l'œil examinateur; on ne peut donc embrasser d'un coup d'œil qu'une partie relativement petite du fond de l'œil ayant ⅔ du diamètre; d'un nerf optique.

Dans l'œil *droit* (fig. 111), le nerf optique est arrondi, il a des diamètres normaux, et, dans toute sa partie visible, il est d'une couleur faiblement rougeâtre uniforme (rouge hématique) et sa surface est normalement située dans la rétine. Il ne paraît

(*) Voy. : *Ueber die Einstellung d. dioptr. Apparates im menschl. Auge;* Wien 1861, p. 263. pl. II, fig. 22 et 23.

pas nettement limité, mais il est nettement entouré d'un anneau de tissu cellulaire. Ce n'est qu'à la circonférence interne du nerf optique que cet anneau a la largeur ordinaire et l'aspect normal; en haut et en bas, mais surtout en dehors, il augmente si manifestement en largeur, qu'il prend la forme d'un croissant, et qu'à l'endroit de sa plus grande largeur, en bas et en dehors (vers la pointe du cône), il a en diamètre le $^1/_5$ du nerf optique. Dans toute son étendue, il paraît uniformement blanchâtre et fortement éclairé, il présente même, dans certains points, un faible brillant de soie. Là où sa largeur est anormale, les contours ne sont pas nettement dessinés; son contour externe, au contraire, à la circonférence interne du nerf optique, est très-nettement marqué par un puissant liséré pigmentaire.

Cette partie plus large, en forme de croissant, de l'anneau du tissu cellulaire, est, en outre, entourée par un large espace clair bordé par des agrégats pigmentaires, et qui a la forme d'un cône irrégulier à base concave. Par cette base, il entoure le nerf optique et l'anneau de tissu cellulaire dans plus de la moitié de sa circonférence externe, et par sa pointe elle se porte en dehors et un peu en bas, de telle manière qu'en prolongeant son plus grand diamètre, il passerait au dessous de la macula.

La hauteur du cône, c'est-à-dire son étendue à partir du milieu de la base (là où l'anneau du tissu cellulaire est le plus large) à la pointe est de $^5/_6$ du diamètre du nerf optique. La pointe du cône s'éloigne donc du bord externe du nerf optique de plus de 1 diamètre du tronc nerveux.

La plus grande largeur du cône, c'est-à-dire l'étendue d'un côté à l'autre, mesurée par une ligne placée obliquement dans le fond de l'œil, de haut en bas et de dehors en dedans, et qui est tangente au point où l'anneau de tissu cellulaire possède sa plus grande largeur, — mesure près de 1 fois $^1/_4$ le diamètre du nerf optique.

La surface du cône paraît avoir en ce point une concavité qui correspond aux membranes extérieures de l'œil, et qui coïncide avec le plan de la choroïde.

Dans toute son étendue, le cône est vivement éclairé et d'une couleur blanc-jaunâtre, qui, dans certains points, est plutôt blanchâtre, dans d'autres, plutôt jaunâtre et légèrement jaune-rougeâtre à la pointe; il est couvert de taches pigmentaires et traversé de stries rubanées jaunes-rougeâtres.

Les taches pigmentaires sont extrêmement fines, d'une couleur brune-rougeâtre faible, de forme irrégulière et composées de points pigmentaires extrêmement petits. D'après leur arrangement et leur position respective, ils présentent beaucoup de ressemblance avec les accumulations physiologiques du stroma pigmentaire choroïden dans les mailles intervasculaires des plus gros troncs de la choroïde. Les stries rubanées jaune, rougeâtre, à la surface du cône, ne sont que faiblement colorées et visibles seulement dans certains points; elles n'ont pas de limites nettes, et se caractérisent par leur trajet et leur irrégularité comme des vaisseaux choroïdiens des couches externes, qui pourtant, présentant un trajet plus étendu et un diamètre moins considérable, s'écartent davantage les uns des autres et forment des mailles plus allongées qu'à l'état normal.

Le cône n'a pas, à sa base, de bord bien marqué; mais pourtant par sa couleur blanc-jaunâtre et sa pigmentation plus abondante comparée à la coloration plus brillante, uniformément blanchâtre de l'anneau du tissu cellulaire, la limite du cône se laisse suffisamment distinguer. Son bord périphérique est partout remarquablement indiqué par la présence de stries et de masses pigmentaires d'un rouge-brun foncé. Ces masses ne forment au total qu'un ruban étroit, de largeur inégale qui se continue autour du bord inféro-interne du nerf optique, pendant qu'il s'applique sur le bord externe de l'anneau du tissu cellulaire, et qu'il entoure ainsi presque circulairement le cône et la papille optique. Ces masses pigmentaires en (dedans vers le nerf optique et le

cône) sont, plus épaisses, plus approchées, plus foncées, parfois même presque noirâtres et délimitées par des lignes plus ou moins nettes; en dehors (dans le reste du fond de l'œil) elles ne sont pas si épaisses; au contraire, elles sont plus isolées, interrompues et plus claires. Les masses, dans leur ensemble, sont formées d'une couche plus ou moins dense de très-petits grains pimentaires foncés.

Le reste du fond de l'œil, dans l'étendue de la choroïde, est partout d'un jaune-rouge pâle; de même, il est plus nettement granulé, et les grains ne sont qu'un peu plus espacés que d'habitude.

La *macula* ne se dessine pas d'une manière très-nette; son centre est à plus de deux diamètres papillaires du bord externe du nerf optique et, par conséquent, à plus d'un diamètre optique de la pointe du cône, dans la partie externe du fond de l'œil, et il est, en outre, situé à $^1/_2$ diamètre optique plus bas que le milieu du nerf.

La rétine a partout sa transparence normale.

Les vaisseaux centraux paraissent un peu plus pâles, d'un diamètre un peu plus fort, et moins nettement limités, ce qu'il faut simplement mettre sur le compte de l'agrandissement de l'image. Ils sont normalement répandus dans le plan de la rétine, mais ils montrent, en général, un trajet plus tendu, et, dans leurs ramifications, ils s'écartent les uns des autres plus que cela n'a lieu dans un œil normalement construit. Mais ce qu'il faut surtout noter, c'est que les vaisseaux artériels et veineux, qui circonscrivent la *macula* à une grande distance, ne décrivent pas ensemble, à leur sortie du nerf optique, une aussi grande courbure, mais, à peine sortis du nerf optique, ils se recourbent rapidement en dehors, et décrivant une faible courbure, passent au-dessus et au-dessous de la macula.

De là résulte une figure vasculaire extrêmement caractéristique, qui diffère très-notablement de celle du système vasculaire central dans un œil de structure normale. Ainsi, par exemple, les deux vaisseaux en question, entourant la macula, décrivent ordinairement dans l'œil normal, par la direction de leur trajet dans l'épaisseur du nerf optique et immédiatement après qu'ils en sont sortis, une ligne droite ou une courbe peu accusée; mais ici ils sont presque placés à angle droit l'un sur l'autre.

L'œil *gauche* présente une image ophthalmoscopique et des dispositions semblables.

Deux ans après l'examen, l'individu mourut d'une pneumonie. Jusqu'à ce moment, son pouvoir visuel n'avait éprouvé aucun changement.

En ouvrant les yeux, on trouva que l'axe optique de l'œil droit mesurait 32,6 millim., le diamètre horizontal 25,8 millim., le diamètre vertical 25,0 millim.

Pl. XXV. — Fig. 112.

GROSSISSEMENT $^{11}/_2$.

Double cône dans un œil myope par staphylôme postérieur. (*)

J. S. maçon, âgé de 40 ans, doit avoir eu dans son enfance plusieurs éruptions cutanées. Il ne peut lui-même se souvenir d'aucune maladie sérieuse; cependant il

(*) Voy.: *Ueber die Einstellung des dioptr. Apparates;* p. 264, pl. 26 et 27.

fut souvent affecté d'affections catarrhales des voies aériennes et intestinales. En tombant d'un échafaudage, il y a 12 ans, il s'était fait une fracture des os de la jambe gauche.

Sa vue fut toujours bonne de près. Déjà, au moment où il allait à l'école, il avait acquis la certitude qu'il ne voyait pas nettement à de grandes distances; mais il ne peut donner sur ce point des renseignements plus précis, car il n'a fréquenté l'école que fort peu de temps. Jamais il n'a remarqué de changement dans sa vue, ni dans le degré de sa myopie.

Au moment de l'examen (dans sa 40me année), il lisait avec l'œil droit le nº 1, de $2\frac{1}{2}$ à 6 pouces; avec l'œil gauche, le nº 1 de $2\frac{3}{4}$ à $6\frac{1}{2}$ pouces de distance.

Au repos, l'adaptation de l'œil droit était = V. — 6, celle de l'œil gauche était = V. — $6\frac{1}{2}$.

Les deux yeux ne montraient dans leurs parties extérieures aucune altération morbide et n'étaient pas non plus très-proéminents; cependant lorsqu'ils regardaient un objet éloigné, leur expression révélait le haut degré de sa myopie, et, pendant la lecture, l'œil se déviait un peu en dehors et en bas.

A l'examen ophthalmoscopique, les milieux se montrent clairs, et l'intérieur des yeux, en général, éclairé d'une façon moins intense et plus irrégulière que de coutume. Le fond de l'œil paraît très-pâle et d'une couleur matte, moins nettement dessiné; son image est beaucoup plus près de l'œil observateur, et plus grande que dans un œil normal, de sorte qu'avec une pupille de même largeur, on ne peut apercevoir du fond de l'œil qu'une partie beaucoup plus petite que d'habitude.

Dans l'œil *droit* (fig. 112), le fond de l'œil, à l'exception du voisinage du nerf optique, le fond était partout d'un jaune rouge clair uniforme, grossièrement granulé, et les grains étaient plus espacés.

Le tronc du nerf optique avait une forme arrondie, des diamètres normaux et une surface normalement située; il n'était pas nettement délimité, et dans toutes ses couches, il était d'une faible couleur rougeâtre uniforme (rouge d'hématine). Dans toute sa circonférence, il était entouré d'une grande surface claire, vivement éclairée, qui, dans toute son étendue, mais principalement sur le bord externe, était munie de taches et de stries pigmentaires foncées.

Cette place claire avait une forme allongée, irrégulière, avec son grand axe presque horizontal, et par conséquent, c'est en dehors et en dedans du nerf optique qu'elle était le plus large, et au dessus et au dessous qu'elle était le plus étroite. Dans sa plus grande largeur, elle mesurait horizontalement, à partir du bord externe du nerf optique, en dehors, environ $\frac{3}{5}$ du diamètre optique; à partir du bord interne, en dedans, environ $\frac{2}{5}$; verticalement en haut et en bas, en partant du bord correspondant du nerf optique, $\frac{1}{5}$ de diamètre.

La surface de cette tache claire, conformément à la position des membranes extérieures de l'œil, coïncide avec la surface de la choroïde.

Dans le plus proche voisinage du nerf optique, cette place claire parait uniformément blanchâtre, presque brillante; dans sa partie périphérique, au contraire, elle parait d'un blanc-jaune mat et traversée de taches pigmentaires. La limite entre la partie blanchâtre et la partie blanche-jaunâtre de la place claire n'était pas bien marquée, mais on la reconnaissait néanmoins.

Dans la partie interne, uniformément blanchâtre, qui entourait immédiatement le nerf optique, l'anneau du tissu cellulaire paraissait indiqué; en haut et en bas il avait presque la largeur normale, mais en dedans et surtout en dehors il s'élargissait très-notablement, puisque sa partie interne avait, en largeur, $\frac{1}{8}$ du diamètre optique, et sa partie externe $\frac{1}{4}$ de ce diamètre.

Les taches pigmentaires qui se trouvaient dans la partie externe blanche-jaunâtre de la place claire étaient très-ténues, mal délimitées, d'un rouge-brun clair et foncé, et, par leur forme allongée et leurs dispositions respectives, elles avaient beaucoup de ressemblance avec les agrégats pigmentaires qui occupent les intervalles vasculaires du stroma choroïdien; les vaisseaux de la membrane vasculaire même n'étaient pas visibles.

Ces agrégats et ces stries pigmentaires, qui apparaissaient comme des lisérés plus ou moins accusés à la périphérie de la tache claire, avaient une couleur rouge brune foncé, parfois presque noire, et immédiatement sur le bord de la place claire, ils paraissaient plus épais, plus volumineux et limités par des contours précis; à la périphérie, au contraire, plus ténus, moins serrés et plus faiblement colorés. Ils présentaient tous un état granulé fin, mais nettement dessiné.

La rétine se montrait partout normalement transparente. La macula ne présentait rien de particulier; son centre était, en dehors, à 2 diamètres optiques du bord de la papille, à 1 $^1/_4$ de diamètre du sommet du cône et à $^1/_5$ de diamètre plus bas que le centre du nerf.

Les vaisseaux centraux, par suite de l'augmentation de la grandeur de l'image, paraissaient avoir un diamètre plus grand, une couleur plus faible, et une limite moins nette; ils étaient normalement répandus dans le plan de la rétine; pourtant ils avaient un trajet plus direct, et dans leurs ramifications ils s'écartaient plus que dans l'œil normal, c'est-à-dire que leur division se faisait sous des angles plus grands et que les différents vaisseaux se tenaient plus loin l'un de l'autre dans leur trajet ultérieur. Leur trajet particulier apparaissent surtout dans les artères et veines qui comprenaient dans une grande courbe la région de la macula. Dans un œil normal ou hypermétrope, ces ramifications fournissent, en général, à partir du nerf optique, un parcours plus ou moins long presque vertical; ils sont peu inclinés en dehors, en haut et en bas, et ce n'est qu'à quelque distance du nerf optique qu'ils se portent en dehors, en décrivant une rapide courbure. Ici, au contraire, les vaisseaux se portaient aussitôt en dehors à la périphérie du nerf optique en faisant une faible courbe, et les vaisseaux d'en bas faisaient, par conséquent, avec ceux d'en haut un angle presque droit.

L'examen de l'œil gauche montre les mêmes particularités que l'examen de l'œil droit. Le cône était à la même place; mais un peu plus petit, moins pointu aux deux extrémités, et plus rond dans son ensemble, presque discoïde et placé autour du nerf optique.

Un an après cet examen, J. S. mourut du choléra.

Les mesures prises sur les yeux donnèrent le résultat suivant:

Axe de l'œil droit	30,3	millim.
„ „ „ gauche	29,5	„
Diamètre horizontal de l'œil droit	25,8	„
„ „ „ „ gauche	25,9	„
„ vertical „ „ droit	24,5	„
„ „ „ „ gauche	24,8	„

Le plus grand diamètre horizontal, du sommet de la cornée à l'entrée du nerf optique, est, à droite de 30,6 millim., à gauche de 30,0 millim.

Les globes oculaires étaient piriformes; la plus forte distension staphylomateuse était à l'entrée du nerf optique, de sorte que la papille était au sommet du staphylôme.

Pl. XXVI. — Fig. 113.

GROSSISSEMENT 7 1/2.

Cône en forme de croissant en haut et en dedans, dans un œil myope par staphylôme postérieur. (*)

J. E., ouvrière, âgée de 29 ans, réglée depuis l'âge de 15 ans, n'avait jamais été sérieusement malade. Myope depuis son enfance, elle avait toujours bien vu de près et d'une façon continue. A son avis, le degré de sa myopie était resté le même depuis son enfance, elle tire cette conclusion du fait que toujours elle a tenu et tient encore actuellement à la même distance son travail de couture. Elle n'a jamais porté de lunettes. Elle s'entretient en cousant dans le blanc, et travaille souvent 10 ou 12 heures par jour, sans fatigue notable des yeux.

L'adaptation de l'œil droit au repos est = V. — 10, et avec cet œil, le n° 1 était lu de 3 à 10 pouces de distance; l'adaptation de l'œil gauche est = V. — 11, et cet œil lisait sans lunettes le n° 1 de 3 1/2 à 11 pouces.

A l'examen extérieur, les deux yeux, à part leur structure conique, et l'expression de leur haut degré de myopie, dans la vue au loin, ne présentent rien d'anormal.

L'examen de l'œil *droit* (fig. 113), au moyen de l'ophthalmoscope, montre les milieux transparents, et un éclairage presque normal de l'intérieur de l'œil; au contraire, l'image du fond paraît plus rapprochée pour l'œil examinateur; elle est notablement agrandie, plus pâle et moins bien dessinée.

Le tronc du nerf optique, de forme arrondie, de surface et de grandeur normales, paraissait, dans toute sa profondeur, d'une faible couleur rougeâtre uniforme, nettement délimitée. Il était entouré d'un anneau de tissu cellulaire blanchâtre qui était plus nettement dessiné au bord externe du nerf optique, où il avait la largeur normale, et qui, du côté de la macula, était limité par deux légers liserés pigmentaires rouges-bruns; au bord interne du nerf optique, au contraire, cet anneau était moins nettement dessiné, surtout dans son contour extérieur périphérique; il était également beaucoup plus large.

En dehors de l'anneau du tissu cellulaire, le nerf optique se montrait entouré, dans la plus grande partie de sa circonférence (en haut, en dedans, en bas), d'un croissant clair, qui, à sa périphérie, était de nouveau bordé de bandes pigmentaires.

Cette place claire s'étendait, dans sa plus grande largeur, à partir du nerf optique, en haut et en dedans, et possédait dans cette direction un diamètre égal à la moitié du diamètre optique. D'après sa position et sa courbure, sa surface paraissait coïncider en cet endroit avec le plan de la choroïde. Elle était assez uniformément blanchâtre, fortement éclairée, et couverte, de toutes parts, de taches pigmentaires extrêmement minces, allongées, faiblement brunes-rougeâtres, qui, d'après leur disposition, paraissaient correspondre aux mailles du réseau vasculaire externe de la choroïde. A la périphérie externe de la tache claire, les agrégats pigmentaires étaient beaucoup plus épais, plus volumineux que ceux qui recouvraient la surface; ils avaient une coloration rouge-brune-foncée, et ils étaient plus ramassés immédiatement sur le bord, ainsi que limités par une ligne nette du côté de la place claire; dans la direction

(*) *Ueber die Einstellung des dioptrischen Apparates*, etc.; p. 264, pl. II, fig. 24 et 25.

opposée, au contraire, ils étaient plus minces, plus isolés, plus petits et d'un rouge-brun plus clair. En somme, les agrégats pigmentaires paraissaient plus forts et plus étendus en haut et en dedans, à la périphérie de la portion la plus large du cône (à son sommet). Tous les agrégats étaient formés de grains pigmentaires foncés.

Le reste du fond de l'œil est presque normalement coloré en jaune-rouge pâle et presque normalement granulé.

La rétine avait partout sa transparence normale.

Le centre de la macula se trouvait à 1 $^1/_2$ diamètre optique du bord du nerf, et à plus de $^1/_4$ de diamètre plus bas que le centre du nerf.

En ayant égard au grossissement de l'image, les vaisseaux centraux se montraient normaux en ce qui concernait leur courbure, leurs ramifications et leur diamètre; et ce n'est que relativement à leur trajet qu'ils présentaient le caractère de l'œil myope, comme cela est indiqué dans les descriptions des fig. 111 et 112, pl. XXV.

Dans l'œil *gauche*, on trouve, avec des milieux transparents, un cône semblable à celui de l'œil droit; seulement ce cône ne se portait pas en haut et en dedans, mais bien en bas et en dedans.

E. mourut du typhus quelques semaines après qu'on eut examiné et dessiné l'œil.

L'examen et la mensuration des globes oculaires après la mort montra que les yeux étaient irrégulièrement piriformes, puisque la dilatation du segment postérieur du globe n'était pas dans la direction de l'axe, mais que, comprenant entièrement la papille, elle était plutôt située en dedans, du côté du nez, si bien que la plus forte proéminence tombait à 5 millim. en dedans du nerf optique.

L'axe de l'œil droit mesurait	28	millim.
„ „ „ gauche „	27,8	„
Le diamètre horizontal de l'œil droit mesurait	28,2	„
„ „ „ „ „ gauche	27,9	„
„ „ vertical „ „ droit	24,3	„
„ „ „ „ „ gauche	24,2	„

Le plus grand diamètre horizontal (de la partie externe de la cornée en arrière et en dedans, vers un point, qui est placé à 5 millim. de la circonférence du nerf optique, en dedans, vers le côté nasal) mesure dans l'œil droit 28,7 millim., dans l'œil gauche 28,5 millim.

Pl. XXVI. — Fig. 114.

GROSSISSEMENT 7 $^1/_2$.

Cône avec déplacement de la rétine sur le nerf optique dans un œil myope par staphylôme postérieur.(*)

J. K., journalier, âgé de 20 ans, avait été malade depuis son enfance, et atteint surtout d'affections scrofuleuses, qui ne s'étaient cependant montrées qu'après la variole. A l'époque de la puberté, ces phénomènes morbides diminuèrent; par contre, il fut souvent affecté de catarrhes qui augmentèrent toujours en durée et en inten-

*) Voyez: *Ueber die Einstellungen des dioptr. Apparates im menschl. Auge;* Wien. 1861, p. 265, pl. II, fig. 28 et 29. et pl. III, fig. 37.

sité, jusqu'à ce qu'enfin à l'âge de 18 ans, des tubercules pulmonaires se déclarèrent nettement et le malade mourut ainsi à l'âge de 20 ans.

C'est en allant à l'école qu'il remarqua sa myopie pour la première fois, mais, du reste, elle ne le gênait nullement, puisqu'il a toujours bien vu de près avec les deux yeux. De 7 à 10 ans, pendant qu'il allait à l'école, il remarqua une augmentation progressive de la myopie. Après cette période, pendant laquelle il ne s'adonna que rarement à la lecture ou à l'écriture, il croit avoir mieux vu qu'auparavant et à de plus grandes distances. Il n'a jamais porté de lunettes.

Six mois avant de mourir, il fut soumis à l'examen ophthalmoscopique, et dans l'œil droit, au repos de l'accommodation, on trouva l'adaptation = V. — 10 1/2 et dans l'œil gauche = V. — 8. Avec l'œil droit le malade lisait sans verres le n° 1 de 3 à 10 1/2 pouces; avec l'œil gauche le n° 1 de 2 1/2 à 8 pouces.

Les yeux, légèrement proéminents, indiquent par leur forme et leur expression une myopie considérable; d'ailleurs extérieurement on ne pouvait apercevoir aucun phénomène morbide.

L'examen avec l'ophthalmoscope montre dans les deux yeux les milieux transparents, le fond de l'œil notablement agrandi, un peu plus pâle et plus faiblement éclairé, et son image se faisant à une distance focale beaucoup moindre que dans l'œil normal.

Dans l'œil *gauche* (fig. 114), le fond de l'œil, à l'exception du voisinage du nerf optique en dehors, paraissait partout d'un jaune-rouge uniforme, mais très-pâle; de même, il paraissait grossièrement granulé et les grains étaient éloignés l'un de l'autre.

Le nerf optique était ovale verticalement; il avait des diamètres normaux et une surface normale; on n'apercevait cependant pas d'anneau de tissu cellulaire. Le nerf optique dans son segment interne (du côté du nez) paraissait confusément rougeâtre, parsemé de taches pigmentaires, et comme voilé par une mince membrane transparente qui le recouvrait. Cette partie du nerf optique avait la forme d'un croissant, sa plus grande largeur était de 1/4 de diamètre du nerf optique, et par ses extrémités elle arrivait presque au contour supérieur et au contour inférieur du nerf optique. Son bord externe (du côté du nez) convexe, paraissait nettement marqué par un liséré de pigment qui indiquait la limite interne du nerf; son bord externe concave (du côté du nerf) était tracé par une ligne nette, mais très-mince (pour ainsi dire par un filament vitreux), ligne qui, en haut et en bas, sur le bord du nerf optique se confondait avec le contour convexe pigmenté du cône. Dans cette partie du nerf optique, les taches pigmentaires étaient minces, d'un rouge-brun faible, de petite dimension, de forme et de situation irrégulières.

La plus grande partie externe du nerf optique montrait une coloration rougeâtre uniforme et elle paraissait clairement et distinctement dessinée, comme les autres parties du fond de l'œil. Elle avait une forme ovale allongée, avec la direction longitudinale de laquelle coïncidait le diamètre vertical de la papille; en largeur, elle avait les 3/4 du diamètre optique.

A un examen superficiel, on pouvait facilement être conduit à prendre cette partie plus grande, uniformément rougeâtre et partout nettement délimitée, pour la section du nerf optique tout entier, et, par conséquent, on pouvait être tenté d'admettre l'existence d'un nerf optique irrégulièrement ovale, avec diamètre vertical normal et avec diamètre horizontal anormal, et de prendre le plus petit segment pigmenté pour un cône de couleur foncée, entourant le nerf optique à sa circonférence interne; tandis qu'en réalité la partie pigmentée, comme la partie uniformément colorée formaient *ensemble* la section du nerf optique qui, du côté interne était limité par un liséré pigmenté, mais qui, à sa périphérie supéro-externe et à l'inférieure, n'était délimité que par sa couleur rougeâtre d'avec la partie claire adjacente du fond de l'œil.

Cette partie claire du fond de l'œil — le véritable cône — avait la forme d'un croissant, et sa hauteur, qui avait plus de la moitié du diamètre optique, se dirigeait presque horizontalement en dehors du nerf optique vers la macula. Dans toute étendue, il était d'une couleur jaunâtre claire et fortement éclairé, couvert partout de taches pigmentaires, et limité à sa circonférence externe par un liséré pigmentaire.

La surface de ce cône paraissait concorder avec le plan de la choroïde, dans le segment postérieur du globe de l'œil. Les taches pigmentaires qui se trouvaient à son niveau, étaient d'une couleur rouge-brune tantôt claire, tantôt foncée, elles avaient des formes irrégulières et des dimensions variables, elles paraissaient même parfois réduites à de simples points, elles consistaient en grains pigmentaires lâchement unis, et d'après leur position respective, elles paraissaient indiquer les intervalles intervasculaires du réseau externe de la choroïde.

Les lisérés pigmentaires de la partie convexe périphérique du cône étaient surtout développés sur les parties latérales supérieures et inférieures, qui allaient en se rétrécissant; c'est dans la partie moyenne la plus large qu'ils étaient le moins développés; ils avaient pour la plupart une couleur rouge-brune foncée ils étaient très-bien délimités, plus épais du côté du cône, plus minces et plus interrompus vers la périphérie, vers le reste du fond de l'œil, et se montraient composés de petits grains pigmentaires très-foncés.

La rétine, dans l'étendue de l'expansion choroïdienne, se montrait normalement transparente. Le centre de la macula était éloigné du bord du nerf optique de deux diamètres optiques et de la pointe du cône de 1 diamètre $^1/_2$; il était à $^1/_4$ de diamètre optique plus bas que le centre du nerf.

Les vaisseaux centraux, par suite du grossissement de l'image, paraissent plus clairs; leur étendue et leurs ramifications sont normales. Eu égard à leur trajet, ils montrent, en général, le caractère du système vasculaire d'un œil myope par staphylôme postérieur, comme celui qui est rendu dans la description des fig. 111 et 112, pl. XXV; à leur origine et dans leur trajet ultérieur, ils présentent cependant, dans l'intérieur du nerf optique, une modification particulière; ils n'émergent pas, à travers la lame criblée, dans la direction de l'axe optique, comme dans un œil normal, pour se recourber ensuite uniformément dans le plan de la rétine; mais ils arrivent à la surface du nerf optique dans une direction manifestement oblique par rapport à l'axe, et cela d'arrière en avant et de dedans en dehors pour parvenir à la surface du nerf. Pour ce motif les vaisseaux qui se portent en dehors ne font qu'un coude peu sensible pour arriver dans le plan de la rétine, tandis que ceux qui se dirigent en dedans (du côté du nez) doivent décrire une forte courbure (environ les $^2/_3$ d'un arc de cercle) pour pouvoir marcher parallèlement au plan de la rétine.

L'œil *droit* présentait un cône semblable, pour la forme et la grandeur, à celui de la fig. 110, pl. XXV.

L'examen et la mensuration, après la mort, montrent que les deux sont piriformes et que la plus forte proéminence est au pôle postérieur.

Dans l'œil droit, le	diamètre	horizontal	longitudinal	mesurait:		28,5	millim.
„	gauche	„	„	„	„	29,7	„
„	droit	„	„	transversal	„	25,0	„
„	gauche	„	„	„	„	25,2	„
„	droit	„	vertical	„	„	24,3	„
„	gauche	„	„	„	„	24,4	„

Mais pour l'examen, il était encore plus amplement démontré (v. pp. 65, 66, 67 et 265, pl. II, fig. 28 et 29, pl. III, fig. 37, dans mon ouvrage : „Sur les dispositions de l'appareil dioptrique dans l'œil humain; Vienne 1861") que les phénomènes particuliers du segment interne (pigmenté) du nerf optique étaient surtout produits

par ce fait que la rétine, du côté du nez, était entraînée en faisant des *plis* sur le bord interne du nerf optique, sur sa surface et immédiatement *au devant* de lui, et que, par conséquent, elle recouvrait, comme pliée sur elle-même, le segment interne du nerf optique (c'est-à-dire qu'elle était, dans ce point, située sur la surface interne du nerf).

Pl. XXVI. — Fig. 115.

GROSSISSEMENT 7.

Cône foncé dans un œil myope par staphylôme postérieur.

F. S., journalier, âgé de 21 ans, à part une fracture de l'avant-bras à l'âge de 4 ans, et la fracture de deux côtes à 19 ans, n'avait jamais eu d'indisposition sérieuse.

Dès son enfance, il était myope, ce qui lui était surtout pénible à l'école et lui attira bien des désagréments. A son avis, la myopie avait, peu à peu, augmenté du premier moment où il allait à l'école, à 6 ans jusqu'à 12 ans, mais, depuis lors jusqu'à présent, elle n'avait plus progressé. Jamais il ne s'était servi de lunettes.

La structure des yeux, comme le regard, révèlent la myopie. On n'aperçoit dans les yeux rien de morbide. La couleur des iris est gris-brun, celle des cheveux est brun-foncé.

Avec l'œil droit (V. — 8 $^1/_2$), le n° 1 était lu de 3 à 8 pouces et $^1/_2$, avec le gauche (V. — 7), le n° 1 était lu de 3 à 7 pouces de distance.

A l'examen ophthalmoscopique, les milieux se montrent transparents dans les deux yeux, mais le fond de l'œil, en général, est un peu moins éclairé et plus foncé, considérablement agrandi et rapproché de l'œil examinateur.

Dans l'œil *gauche* (fig. 115), le nerf optique est arrondi, de surface et de grandeur normales; au milieu il est plus clair, plus foncé dans les parties périphériques, et surtout uniformément coloré en rouge pâle dans toute sa masse.

L'anneau du tissu cellulaire se trouve bien marqué dans toute sa circonférence, il est d'un blanc-jaunâtre clair, d'une largeur normale en dedans, en haut et en bas; en dehors, au contraire — surtout dans une direction horizontale à partir du milieu du nerf optique vers la macula — il est beaucoup plus large, et, dans ce point même, limité par un liséré pigmentaire foncé d'une largeur variable, si bien que ce liséré d'après sa forme et son aspect, ressemble complètement à un petit cône à pointe mousse.

Le nerf optique, avec l'anneau de tissu cellulaire, est entouré, en haut, en dehors et en bas, d'une partie du fond de l'œil chargée d'un pigment foncé, laquelle possède tout à fait la forme d'un cône mousse, s'élève horizontalement dans sa plus grande étendue du nerf optique vers la macula, a, en cet endroit, une largeur de plus de la moitié du diamètre optique, et coïncide par sa surface avec le plan interne de la choroïde.

Cette partie reçoit sa couleur foncée d'une grande quantité de taches et de stries pigmentaires allongées, rouge-brun, qui, sur le bord, deviennent plus épaisses, plus foncées, plus condensées, et, par conséquent, délimitent cette région du reste du fond de l'œil par un liséré foncé parfois même noirâtre. Mais ce liséré se con-

tinue aussi, en devenant plus étroit, autour de la périphérie interne du nerf optique et marque par là, d'une manière nette, le contour externe de l'anneau du tissu cellulaire. Entre les masses pigmentaires, le fond de l'œil apparaît avec une netteté parfaite, sous la même couleur jaune-rouge uniforme et le même état granulé que dans les endroits non pigmentés. Les différentes taches et stries pigmentaires sont composées de noyaux pigmentaires foncés, elles ont une forme; une grandeur et une épaisseur variables et n'ont pas de limites nettes; par leur direction longitudinale, elles sont, pour la plupart, parallèles au bord externe de la place foncée et elles paraissent siéger dans la couche épithéliale de la choroïde.

Le reste du fond de l'œil est d'un jaune-rouge un peu plus foncé que d'habitude, de même il est grossièrement granulé et à grains serrés.

La rétine a sa transparence normale. La macula ne présente rien de particulier; son centre est environ à deux diamètres optiques en dehors du bord du nerf; à 1 1/4 de diamètre au dessus du sommet du cône, et en même temps, à la même hauteur que le centre du nerf.

Le système central présente nettement le caractère d'un œil myope par le staphylôme postérieur (voy. description des fig. 111 et 112, pl. XXV.); mais, pour le reste, il est normal.

L'œil *droit* possède un semblable cône foncé qui diffère un peu de celui de l'œil gauche par sa conformation extérieure et la disposition du pigment.

Pl. XXVI. — Fig. 116.

GROSSISSEMENT 7.

Cône noir dans un œil myope par un staphylôme postérieur.

D. T., homme d'affaires, 33 ans, à part un ulcère syphilitique, qui guérit promptement et sans provoquer de phénomènes secondaires, n'avait, jusqu'à présent, jamais été sérieusement malade.

Il se souvient que déjà à l'école, à l'âge de 8 ans, il ne pouvait distinguer ce que l'instituteur écrivait au tableau, si ce n'est quand il était assis sur le premier banc. La myopie augmenta dans sa jeunesse insensiblement, mais constamment, si bien que déjà, à l'âge de 12 ans, il devait porter des lunettes, et, avec le temps, en prendre toujours de plus fortes. Depuis l'âge de 18 ans, il porte toujours les mêmes lunettes (concaves 6) et il croit que, depuis ce temps. la myopie n'a pas beaucoup augmenté, que même, au contraire, dans ces dernières années, elle aurait un peu diminué, puisqu'il n'est plus obligé de tenir les objets tout-à-fait aussi près de l'œil qu'auparavant.

Il avait toujours bien vu de près, et pu lire les plus fins caractères, ainsi qu'exécuter, le jour et la nuit, les travaux les plus pénibles. Actuellement, il lit avec l'œil droit (V. — 6) le n° 1 de 2 1/2 à 6 pouces, avec l'œil gauche (V. — 5 1/2), le n° 1 de 2 1/2 à 5 1/2 pouces de distance.

Le regard et la structure des yeux révèlent la myopie. Les cheveux sont noirs, les iris brun-noirâtre. Les pupilles ont une largeur modérée et une grande mobilité.

A l'examen ophthalmoscopique, les milieux se montrent, de chaque côté, parfaite-

ment transparents, et la manière dont l'œil est éclairé et l'image du fond de l'œil (voy. description des fig. 111, 112, etc.), témoignent de la structure fortement myopique des deux yeux.

Dans l'œil *droit* (voy. fig. 116), la papille arrondie et de grandeur normale est blanc-jaunâtre au milieu, dans ses parties périphériques et surtout dans toute sa profondeur elle est d'une faible couleur rougeâtre uniforme. Sa surface se confond avec celle de la rétine. Elle est entourée complètement d'un anneau de tissu cellulaire nettement dessiné, lequel possède la largeur normale à la périphérie interne du nerf optique; mais, à la périphérie externe, il est plus de moitié plus large, et son contour externe paraît, en grande partie, nettement marqué par une pigmentation foncée.

Dans la plus grande partie de sa circonférence externe, le nerf optique, ainsi que son anneau de tissu cellulaire sont entourés par une place foncée qui présente, d'une manière tout à fait caractéristique, la forme d'un cône pointu dirigé en dehors et un peu en bas vers la macula. La plus grande largeur (la hauteur) de ce cône mesure plus de $^3/_4$ du diamètre optique, sa surface se confond avec le reste de la surface choroïdienne dans le segment postérieur du globe de l'œil. Dans toute son étendue, le cône a un fond de couleur manifestement plus foncée que le reste du fond de l'œil, et surtout une couleur rouge-brun presque uniforme: en outre, il est granulé comme le reste du fond de l'œil, seulement, l'état granulé est plus grossier et plus foncé; de toutes parts, il est couvert de taches pigmentaires rouge-brun, parfois presque noirâtres. Ces taches pigmentaires ont partout une forme irrégulière, elles sont composées de grains pigmentaires isolés, très-foncés et volumineux. A la surface du cône, les taches pigmentaires se montrent plus isolées, et ont une position presque horizontale et parallèle; à la périphérie, elles sont plus réunies, plus épaisses, plus foncées, présentent une disposition conforme à la courbe du cône, et forment une large bande qui, noirâtre en partie, et presque partout linéaire, est parfaitement délimitée en dedans, tandis qu'en dehors elle paraît moins épaisse et moins foncée, comme interrompue, mais séparant parfaitement les parois du cône du reste du fond de l'œil. Cette bande foncée se continue aussi plus loin autour de la périphérie du nerf optique en général, elle y est manifestement plus étroite, d'une couleur plus claire et, par places seulement, plus large et plus foncée; elle marque nettement le contour externe de l'anneau du tissu cellulaire.

Le reste du fond de l'œil est d'un jaune-rouge uniforme, mais plus foncée, que d'habitude, ainsi que très-nettement et grossièrement granulé. La rétine paraît d'une transparence normale.

La *macula* se dessine, d'une façon remarquable, par un point extrêmement clair, blanc jaunâtre, rayonnant, lequel est entouré d'un cercle rouge-brun faible, qui, sur ses bords, passe peu à peu à la couleur du reste du fond de l'œil. Son centre est à $2^1/_3$ diamètres papillaires du bord externe du nerf optique, à $1^1/_2$ diamètre du sommet du cône et à $^1/_3$ de diamètre plus bas que ce même centre.

Les vaisseaux centraux montrent, en général, dans leur trajet (voy. description des fig. 111, 112, etc.) le caractère d'un œil myope par suite d'un staphylôme postérieur; dans le reste du trajet, ils sont normaux.

Dans l'œil *gauche*, on observe un même état ophthalmoscopique; seulement les différentes manifestations ne sont ni aussi remarquables ni rendues d'une manière aussi caractéristique.

Pl. XXVII. — Fig. 117.

GROSSISSEMENT 7.

Cône dans un oeil hypermétope.

S. V., soldat, âgé de 26 ans, à part plusieurs blessures, n'avait jamais été sérieusement malade.

Sa vue de loin fut toujours bonne; cependant, dès sa jeunesse, il n'avait jamais bien vu de près, et, en outre, il se fatigait facilement.

Avec l'œil droit, il lit le n° 1 de 7 à 16 pouces, avec l'œil gauche le n° 1 de 8 à 15 pouces de distance.

Les parties extérieures des yeux ne présentent aucune manifestation morbide; les pupilles sont modérément dilatées, mais elles se meuvent rapidement et largement.

A l'examen ophthalmoscopique, on trouve que les deux yeux ont une structure hypermétropique (œil droit V. + 23, œil gauche V. + 19), les milieux transparents de chaque côté, et l'intérieur des yeux normalement éclairé. L'image du fond de l'œil, au contraire, paraît à une plus grande distance de l'œil examinateur, elle se montre notablement agrandie, plus foncée en général, plus nettement dessinée dans tous ses détails et ressortant avec plus d'évidence, de clarté, elle est plus saisissante et plus vivace enfin que dans l'œil normalement construit.

Dans l'œil *gauche* (fig. 117), le tronc du nerf optique est arrondi, de grandeur normale, plus clair au milieu, plus foncé vers la périphérie et surtout de couleur rouge uniforme dans toute sa masse; il a une délimitation nette et une surface normale. Son anneau de tissu cellulaire ne se dessine pourtant pas nettement, car la couleur blanchâtre de cet anneau tranche bien avec la couleur rougeâtre du nerf, mais que, vers la périphérie, elle se perd dans une partie claire située à l'entour de la papille.

La partie claire (le cône) qui concorde parfaitement avec le plan choroïdien, embrasse le nerf dans toute sa circonférence.

C'est en haut et en dedans qu'elle est le plus étroite; en bas, elle est plus large; c'est en dehors qu'elle montre le plus d'étendue, et c'est de ce côté que, s'effilant en cône, elle s'étend horizontalement un peu au-delà de la macula. Cette partie, dans la plus grande étendue de sa périphérie, est très-nettement délimitée par un liséré pigmentaire de largeur variable et rouge-brun foncé qui, en dedans, est bordé d'une façon tranchée et d'épaisseur variable; en dehors, cette délimitation paraît moins compacte et plus claire. En dedans et en haut, dans une plus grande étendue, ainsi que directement en dehors (vers la pointe du cône) dans une plus petite étendue, cette bande pigmentaire se trouve interrompue, mais malgré cela, dans le point où, en haut et en dedans, la bande pigmentaire fait le défaut, le cône se distingue d'une manière nette et tranchée par la différence de couleur du fond jaune-rouge de l'œil. La limite du cône paraît moins déterminée horizontalement en dehors, au point où finit la bande pigmentaire, car la couleur claire du cône se confond ici *peu à peu* avec la teinte jaune-rouge du reste du fond de l'œil. Mais la bande pigmentaire ne finit pas non plus à l'endroit désigné, au point de réunion avec le bord externe du cône, car son extrémité supérieure et son extrémité inférieure se continuent jusqu'à une certaine distance dans le fond jaune-rouge

de l'œil, en convergeant sans se toucher, dans une direction oblique, si bien que, par leur terminaison ultime, elles renferment encore une partie normalement colorée du fond de l'œil, qui de la sorte, représente en quelque sorte un prolongement jaune-rouge de la pointe du cône. La hauteur du cône, c'est-à-dire la largeur de la place claire située dans le fond de l'œil, du bord externe du nerf optique, horizontalement en dehors jusqu'à son bord externe non pigmenté, mesure plus de la moitié du diamètre optique. A sa surface le cône est d'une couleur blanc-jaunâtre assez uniforme, et il est pourvu de petites, taches pigmentaires allongées, d'un rouge-brun faible, mal délimitées, de grandeur variable, lesquelles, par leur situation et leur disposition, paraissent indiquer les intervalles du réseau vasculaire externe de la choroïde.

Le reste du fond de l'œil se montre d'une couleur jaune-rouge uniforme et très-légèrement granulé.

La rétine possède partout sa transparence normale. La macula ne présente rien de particulier; son centre se trouve à 1 $^1/_2$ diamètre optique du bord externe du nerf optique, à plus d'un diamètre optique du sommet du cône, et à $^1/_8$ de diamètre plus bas que le milieu du nerf.

Le système vasculaire central, eu égard à son étendue, sa distribution, son trajet, le diamètre et la couleur de ses différents vaisseaux, est parfaitement normal; seulement, d'après la faible grandeur de l'image, il paraît un peu moins développé.

Dans l'œil *droit* il existe un semblable cône, mais un peu plus petit, plus clair, lequel cependant, par son sommet plus mousse, se dirige du bord externe du nerf optique en bas et en dehors.

Pl. XXVII. — Fig. 118.

GROSSISSEMENT 7.

Atrophie du pigment épithélial dans un œil myope, par staphylôme postérieur. (*)

S. S., négociant, âgé de 46 ans, de taille moyenne, maigre, ne peut, de son enfance, se rappeler qu'une affection glandulaire à récidives fréquentes et de longue durée; de même il se borne à mentionner que sa myopie lui occasionnait déjà des troubles de la vue dans les premiers temps de ses études.

Dès la jeunesse, disposé aux congestions et au vertige, il avait eu souvent des saignements de nez, qui, pendant l'été, se présentaient souvent tous les jours et qui laissaient toujours un sentiment de tristesse, de lassitude et d'abattement; mais qui cependant ne parurent exercer aucune influence fâcheuse sur la faculté visuelle, Depuis quatre ans, ces saignements de nez surviennent beaucoup plus rarement et le malade remarque sur les deux yeux une diminution non interrompue de la faculté visuelle, diminution qui est plus rapide à gauche.

Lorsque la vue commença à baisser, il éprouvait souvent une sensation d'éblouissement lorsqu'il considérait longtemps les petits objets, il lui semblait que les larmes

(*) Voy.: *Beiträge zur Pathologie des Auges*; p. 43. pl. XVIII.

étaient accumulées dans la fente palpébrale, ou qu'il voyait à travers une nappe d'eau; plus tard les grands objets devinrent également confus, et peu à peu un léger nuage gris se répandit sur tout le champ visuel de chaque œil. En outre, surtout s'il appliquait ses yeux, il lui semblait que le sang s'y accumulait, et une pression pénible dans les parties profondes des yeux, accompagnée de phénomènes colorés et lumineux, le tourmentait surtout pendant la nuit. Depuis que les saignements ont diminué, le vertige survient fréquemment, surtout en baissant la tête et par l'usage de boissons spiritueuses, après quoi apparaît aussi un léger embarras de tête. Au reste, le sujet se sent bien portant, et les fonctions se font régulièrement.

Avec l'œil droit, le n° 4 est lu de 1 1/2 à 3 pouces, avec l'œil gauche (le plus mauvais) le n° 8 est lu de 2 à 4 pouces de distance.

L'aspect extérieur des yeux ne présente que peu de symptômes morbides. La conjonctive bulbaire est très-légèrement injectée; les pupilles, surtout la gauche, paraissent un peu dilatées et de forme légèrement irrégulière, mais parfaitement noires; la mobilité de l'iris est diminuée des deux côtés. Le regard est celui d'un myope.

A l'examen ophthalmoscopique, la structure myopique des deux yeux se manifeste déjà par l'éclairage et par l'apparence de l'image du fond de l'œil (voy. la description des fig. 111, 112, etc.)

L'adaptation dioptrique au repos de l'accommodation est à droite = V.—3, à gauche = V.—3 3/4.

Les milieux paraissent, en général, transparents; mais le corps vitré est ramolli, et dans les mouvements rapides ou l'ébranlement des yeux, quelques petits flocons irréguliers, gris-noirâtres, le parcourent presqu'en tous sens, mais ils retombent de nouveau par le repos, et se dérobent ainsi complètement au regard.

Dans le fond de l'œil lui-même, on aperçoit des deux côtés des phénomènes semblables, qui sont un peu plus prononcés à gauche.

Le nerf optique (voy. fig. 118, œil *gauche*) est allongé verticalement, mais, en outre, il a des diamètres normaux, une surface normale, et il est dans toute sa masse d'une faible couleur rougeâtre (rouge hématique). Dans toute sa circonférence, il est entouré d'un cercle blanchâtre de tissu cellulaire, qui cependant ne paraît nettement dessiné que dans la portion placée en dedans de la circonférence du nerf optique, et est délimité en haut et en dedans par une légère bande pigmentaire rouge-brun; au-dessus, en dehors et en bas de la circonférence du nerf optique, la couleur blanchâtre de l'anneau du tissu cellulaire se confond insensiblement avec la couleur blanc-jaunâtre du fond de l'œil, et ici, par conséquent, le contour externe de cet anneau n'est pas si nettement dessiné.

Des parties externes de la circonférence du nerf optique, part un cône très-grand, pointu, ayant de chaque côté un contour foncé, dirigé en bas et en dehors vers la macula et un peu en dessous de celle-ci. La distance du sommet au bord du nerf (la hauteur) est d'un diamètre optique tout entier.

La surface de ce cône paraît coïncider avec le plan vasculaire de la choroïde dans le segment postérieur de l'œil. Il est lui-même vivement éclairé, légèrement blanc-jaunâtre à la base (près du nerf optique), plus fortement jaunâtre dans le milieu, très-faiblement jaune-rougeâtre au sommet, et dans toute son étendue, il est pourvu de légères taches pigmentaires allongées rouge-brun, de grandeur variable, taches qui, par leur forme et leur situation respectives, indiquent nettement les intervalles de la couche vasculaire externe de la choroïde. Entre ces taches pigmentaires, on voit dans une petite étendue quelques vaisseaux choroïdiens, plutôt rectilignes, étroits, faiblement jaune-rougeâtres.

Les bandes pigmentaires qui limitent latéralement le cône, sont de largeur variable; celle qui longe le côté inférieur est, dans son ensemble, manifestement plus large et plus volumineuse; elles sont d'une couleur rouge-brun foncé, vers le cône, elles sont delimitées par des lignes, mais vers le fond jaune-rouge de l'œil, elles deviennent peu à peu plus minces, plus claires, et elles s'y perdent peu à peu. Au sommet et sur les côtés, près de la circonférence supérieure et de la circonférence inférieure du nerf optique, le cône n'est limité par aucune bande pigmentaire.

Dans toute son étendue, le reste du fond de l'œil paraît moins éclairé, d'un jaune-rouge mat, et muni de taches d'un rouge-brun clair et foncé, taches, qui, en général, n'ont point de limites tranchées et ont une forme variable et surtout allongée ainsi que des dimensions très-variables. Chacune de ces taches est plus claire à sa périphérie, plus foncée et régulièrement colorée dans ses parties centrales, et est formée d'une couche de petits grains pigmentaires foncés plus épaisse au centre, mais qui diminue rapidement vers les bords. Ces taches foncées (le stroma pigmentaire) représentent d'une manière très-caractéristique les intervalles du réseau vasculaire externe de la choroïde.

Les intervalles qui séparent les taches foncées, se présentent comme des stries rubanées jaune-rougeâtre, de largeur inégale, en partie claires, en partie foncées, lesquelles, dans un trajet plus ou moins direct ou sinueux, paraissent tantôt profondément, tantôt superficiellement placées, s'entrelacent fréquemment, se recouvrent les unes les autres et se réunissent entre elles, pour se diviser de nouveau, et ainsi de suite, de manière à former un réseau à larges mailles très-caractéristique. Ces stries rubanées sont, en général, toujours d'après leur situation superficielle ou profonde, couvertes d'une couche plus ou moins épaisse de petits grains pigmentaires. Cette couche est partout plus mince dans le milieu de la strie; en outre, les différents grains pigmentaires paraissent plus isolés, plus éloignés l'un de lautre; cela donne à chaque strie un aspect granulé. Sur les bords, au contraire, la couche augmente en épaisseur, et elle se réunit, sans limite distincte, avec la couche pigmentaire dans l'intervalle des mailles; il en résulte que les stries rubanées ne sont pas nettement délimitées, mais que leurs bords paraissent s'enfoncer de plus en plus dans la couche pigmentaire et se soustraire ainsi peu à peu au regard. Dans ce réseau jaune-rougeâtre à larges mailles, la couche vasculaire externe de la choroïde se présente à l'observation par sa surface interne, et cela dans les limites où elle n'est pas trop couverte par le stroma pigmentaire (*).

La rétine parait partout d'une transparence normale. Le centre de la macula est à 1 diamètre optique $^5/_6$ du bord du nerf et à $^5/_6$ de diamètre du sommet du cône, elle est située à $^2/_3$ de diamètre optique plus bas que le centre du nerf.

Le système vasculaire central présente éminemment le caractère de l'œil myope par suite de staphylôme postérieur (voy. description des fig. 111 et 112); il est du reste normal, et ce n'est qu'au niveau de la surface du cône qu'on voit de petits vaisseaux de la rétine et du nerf optique avec un trajet plus étendu et en plus grand nombre que cela se voit habituellement à la même place, dans un fond d'œil d'un jaune-rouge normal et normalement construit.

(*) Voici aussi la raison pour laquelle l'image ophthalmoscopique du réseau vasculaire de la choroïde ne concorde guère avec les préparations anatomiques examinées au microscope.

Pl. XXVII. — Fig. 119.

GROSSISSEMENT 7½.

Excavation congénitale et atrophie du pigment épithélial dans un œil myope par staphylôme postérieur. (*)

B. H., journalier, âgé de 21 ans, à l'exception d'une varicelle qu'il eut à l'âge de 4 ans, fut toujours bien portant.

Sa myopie commença d'abord à l'incommoder au moment où il allait à l'école, et, à ce qu'il dit, elle resta la même jusqu'à présent; de près il avait toujours bien vu et d'une façon continue. A l'âge de 9 ans, il remarqua, sans cause appréciable, une diminution progressive de la faculté visuelle de ses deux yeux, un manque de netteté dans la perception des objets, sans qu'un véritable trouble de la vision, ou l'apparence d'un nuage ou d'un voile se fussent développés; si bien que, quelques mois après, il ne pouvait plus lire les caractères ordinaires d'impression qu'à 5 pouces de distance, mais il ne pouvait pas lire de caractères plus petits. Dès ce moment, il ne survint aucune augmentation dans le trouble de la vision, au contraire, dans ces dernières années, il remarqua, surtout à l'œil droit, une amélioration progressive de sa mauvaise vue. Il n'avait jamais porté de lunettes.

Ses yeux, d'après leur aspect extérieur, présentaient les caractères de la myopie. La cornée paraissait de courbure normale, la chambre antérieure non agrandie; les pupilles étaient étroites, cependant elles se contractaient activement, et se laissaient dilater rapidement au maximum par l'atropine.

Avec l'œil droit (V. — 5) le n° 5 était lu de 3 à 5 pouces, avec l'œil gauche (V. — 6 1/4) le n° 8 était lu de 4 à 6 pouces de distance.

L'examen avec l'ophthalmoscope démontre de chaque côté, par la manière dont l'intérieur des yeux est éclairé, aussi bien que par l'aspect de l'image du fond de l'œil, un haut degré de myopie et une transparence parfaite des milieux.

Dans l'œil *droit* (voy. fig. 119) le nerf optique était légèrement ovale, à grand axe horizontal; au reste, il était de grandeur normale. L'anneau de tissu cellulaire blanc-jaunâtre, se laissait reconnaître tout autour, plus nettement à la circonférence interne du nerf optique, où même son contour externe parassait marqué par une bande pigmentaire; à la circonférence externe, au contraire, il était moins nettement dessiné, surtout sur le bord convexe.

Le tronc nerveux se trouvait profondément excavé dans la plus grande partie de sa surface; il était blanc-jaunâtre dans sa partie moyenne et légèrement gris-rouge-verdâtre à la périphérie. Cette excavation avait le caractère (voy. description des fig. 41 — 44) d'une excavation congénitale d'une grandeur extraordinaire et avec un bord arrondi (en forme d'entonnoir). La partie périphérique du nerf optique qui s'élevait normalement au niveau de la surface interne de la rétine, était extrêmement étroite en haut et en dehors, plus large en dedans et en bas, avait la forme d'un croissant, et mesurait dans sa partie inféro-interne la plus large 1/6 du diamètre optique. En adaptant son œil pour le fond de l'excavation, l'observateur aperçoit confusément la lame criblée comme une membrane tachetée, allongée, légèrement grisâtre.

(*) Voy.: *Ueber die Einstellung des dioptr. Apparates*, etc.; pp. 34, 83 et 267, pl. III, fig. 33.

En bas et en dehors, le nerf optique était entouré dans la plus grande partie de sa circonférence par un cône clair ayant la forme d'un croissant irrégulier, dont la plus grande hauteur mesurait plus du tiers du diamètre optique, dont le bord convexe (externe) paraissait nettement délimité par une bande pigmentaire rouge-brun foncé, de largeur variable et très-épaisse, laquelle allait se réunir avec le contour pigmentaire qui se trouvait à la circonférence interne du nerf optique. La surface du cône coïncidait parfaitement avec le reste de la surface choroïdienne du segment postérieur de l'œil; partout elle laissait apercevoir des taches d'un rouge-brun faible, et des stries rubanées jaunâtres, parmi lesquelles le stroma pigmentaire et le réseau vasculaire externe de la choroïde ressortaient avec beaucoup de netteté.

La partie inférieure et la partie interne du reste du fond de l'œil étaient presque entièrement dépouillées de leur pigment épithélial, et laissaient, par conséquent, reconnaître plus ou moins nettement les plus forts vaisseaux externes de la choroïde, comme des stries rubanées de largeur variable, en partie jaunâtres, en partie jaune-rouge clair ou foncé, et granulées; de même qu'on reconnaissait nettement le stroma pigmentaire qui avait l'aspect de taches d'un rouge-brun plus ou moins foncé, taches mal délimitées et à surface granulée (voy. description de la fig. 118). Poursuivait-on, en ce point, les différents vaisseaux choroïdiens dans leur trajet vers la périphérie du nerf optique, on pouvait facilement se convaincre qu'en passant sous la bande pigmentaire du cône et avec une coloration un peu moins intense, ils se continuaient tout à fait normalement dans l'étendue de ce cône jusqu'au contour externe de l'anneau du tissu cellulaire: de même aussi les taches pigmentaires plus faibles qui se trouvaient en dedans du cône concordaient parfaitement avec le stroma pigmentaire situé dans les intervalles vasculaires extérieurs au cône.

La partie supérieure et la partie externe du fond de l'œil étaient pourvues d'une couche épithéliale normale, et étaient, par conséquent, d'un jaune-rouge normal et normalement granulées.

La rétine avait partout sa transparence normale. La *macula, lutea* qui ne présentait rien de particulier, avait son centre situé à plus de deux diamètres optiques en dehors du bord du nerf, à 1 diamètre $^2/_3$ environ du sommet du cône, et à $^1/_5$ de diamètre au dessous du milieu du nerf.

Les vaisseaux centraux montraient, à leur origine dans le nerf optique, les signes caractéristiques d'une excavation congénitale (voy. description des fig. 41 à 44): mais, dans leur trajet ultérieur sur la rétine, ils présentaient les particularités d'un œil myope par *staphylôme postérieur* (voy. description des fig. 111, 112); du reste, pour ce qui concerne leur étendue, leurs ramifications, leur diamètre et leur couleur, ils se montraient normaux.

Dans l'œil gauche, on observait une image semblable.

Tel était l'état des choses en 1856, lorsque ce dessin a été fait. Dans les années suivantes, il ne se produisit aucun changement important dans le pouvoir visuel; l'atrophie du pigment épithélial augmenta pourtant peu à peu et d'une manière constante dans les deux yeux, si bien qu'actuellement, 10 ans plus tard (1866), les vaisseaux choroïdiens se voient partout nettement au fond de chaque œil. La myopie n'a pas augmenté, l'excavation n'as pas changé, non plus que le contour pigmentaire du cône.

Pl. XXVII. — Fig. 120.

GROSSISSEMENT 6.

Cône avec vaisseaux choroïdiens nettement visibles dans un œil myope par staphylôme postérieur.

J. S., invalide, âgé de 61 ans, n'avait jamais eu de maladie sérieuse. Dès la jeunesse, il avait mené une vie irrégulière, agitée, et il est très-enclin aux boissons alcooliques. Myope dès sa jeunesse, il a toujours bien vu de près et d'une façon continue.

Il y a deux ans, une brûlure avec de la chaux amena dans l'œil gauche une violente inflammation, à la suite de laquelle se forma une cicatrice de la cornée qui donna lieu plus tard à un staphylôme. Depuis un an, il remarque que la vue se trouble dans l'œil droit, surtout à un éclairage faible.

Dans l'œil gauche, il n'y a plus actuellement, à la suite d'un staphylôme cicatriciel total, qu'une perception quantitative de lumière. Avec l'œil droit, le n° 4 est encore lu avec peine à 5 pouces de distance. A part un reflet verdâtre de la pupille, et les mouvements un peu lents de l'iris, lorsqu'on fait varier la lumière, cet œil ne présente rien de remarquable à l'examen extérieur. La pupille se dilate ad maximum par l'atropine.

L'ophthalmoscope indique que les milieux sont transparents: par l'éclairage de l'intérieur des yeux et par la distance où se forma l'image du fond de l'œil, il indique un haut degré de myopie et une adaptation dioptrique = V. — 6 ½.

Le fond de cet œil *droit* (voy. fig. 120), à l'exception de la papille, est moins fortement éclairé et d'un jaune-rouge beaucoup plus foncé que d'habitude; le nerf optique, au contraire, a un aspect parfaitement normal, il est ovale, à grand axe vertical et a une surface située normalement; au centre, il est d'un jaune-rougeâtre clair, uniforme, à la périphérie il est faiblement rougeâtre; son anneau blanc-jaunâtre de tissu cellulaire, dont le contour externe paraît nettement marqué, surtout du côté de la macula, est parfaitement tranché dans toute la circonférence.

En dehors, la papille est entourée dans la plus grande partie de sa circonférence, par un cône qui a la forme d'un croissant à pointes mousses, dont la hauteur (dans la direction de la macula) égale la moitié du diamètre optique, et dont le bord externe paraît extrêmement bien indiqué par une bande pigmentaire rouge-brun foncé, parfois noirâtre. La surface du cône correspond parfaitement à celle de la choroïde dans la partie de cette membrane qui entoure le cône. Dans toute l'étendue du cône, le réseau vasculaire externe de la choroïde et le stroma pigmentaire situé dans les intervalles vasculaires ressortent d'une manière très-frappante. Les vaisseaux paraissent jaune-clair, parfois jaune rougeâtre, fortement éclairés et très-finement granulés; le stroma pigmentaire, au contraire, est d'une couleur rouge-brun foncé variable, granulé et nettement ponctué.

En dehors du cône et dans toute l'étendue de la choroïde, par suite de l'atrophie généralisée du pigment épithélial, la couche externe du stroma ressort d'une manière très-caractéristique et plus nettement que d'habitude (voy. description de la fig. 118); en outre, les vaisseaux paraissent, en général, plus foncés, le pigment intermédiaire semble, au contraire, plus clair qu'au niveau du cône. Dans le plus proche voisinage

du cône et du nerf optique, le réseau vasculaire externe de la choroïde est moins nettement marqué, plutôt effacé; les vaisseaux sont d'un jaune-rouge moins foncé, et le stroma pigmentaire est également plus clair, plutôt gris-rouge-brun. A une distance plus considérable, au contraire, et dans l'étendue de la macula, le réseau choroïdien ressort d'une manière beaucoup plus précise; dans ces points même, les vaisseaux ont une coloration jaune-rougeâtre foncé, parfois rouge-sanguin, avec un état granulé, épais et foncé; le stroma pigmentaire est également d'un rouge-brun plus foncé, il est grossièrement granulé avec des grains serrés.

Les vaisseaux choroïdiens qui sont en dedans du cône, peuvent tous être suivis jusqu'à leur réunion avec d'autres vaisseaux qui sont en dehors, d'où il résulte que le réseau choroïdien du reste du fond de l'œil, sans changer de situation, de trajet et de diamètres, mais seulement en prenant une teinte un peu plus claire, pénètre au niveau du cône au dessous du liséré pigmentaire et s'y étend jusqu'au bord de l'anneau du tissu cellulaire.

La rétine possède sa transparence normale. La macula ne présente rien de particulier, son centre se trouve à $1\,^5/_6$ de diamètre optique du bord externe du nerf, à $1\,^2/_6$ de diamètre du sommet du cône, et presqu'à la hauteur du milieu du nerf. Le système vasculaire central n'indique pas essentiellement par son trajet la structure myopique de l'œil, et il est normal pour ce qui est de son étendue, de ses ramifications, de son diamètre et de sa couleur.

Pl. XXVIII. — Fig. 121.

GROSSISSEMENT $7\,^1/_2$.

Tubercules de la choroïde dans un œil myope par suite de staphylôme postérieur.

L. F., négociant, âgé de 23 ans, de petite stature et d'un aspect cachectique, avait, dans son enfance, toujours été malade, de même que quatre de ses frères et sœurs dont trois étaient morts de tubercules pulmonaires.

Depuis sa 17me année, il souffre presque sans interruption de blépharites glandulaires. Myope dès son enfance, il avait toujours bien vu de près. Il prétend n'avoir jamais observé d'augmentation de sa myopie; il n'a jamais porté de lunettes.

Depuis un an, sans cause connue, et sans manifestation morbide visible à l'extérieur, il remarque à l'œil droit une diminution progressive de la faculté visuelle. Vus avec cet œil, les objets lui apparurent d'abord comme enveloppés dans un nuage gris; plus tard, le nuage devint plus épais, et les objets lui parurent plus petits et plus éloignés; puis différentes parties du champ visuel manquèrent complètement, de sorte qu'il lui sembla qu'il y avait des vides dans les grands objets, ou que lui-même voyait à travers un crible irrégulier et des plus grossiers; enfin, il y a un mois, il perdit complètement la vue de cet œil.

L'examen du malade révèle dans chaque poumon une tuberculose étendue. Par leur structure et leur aspect, les yeux sont myopes, mais ils ne présentent extérieurement aucune manifestation morbide. Sur l'œil droit (V. — $5\,^1/_4$), il n'y a qu'une perception quantitative de lumière; avec l'œil gauche (V. — 6), le no 1 est lu de 2 à 6 pouces de distance.

A l'examen opthalmoscopique, les milieux sont transparents dans les deux yeux, et leur structure fortement myopique se révèle d'une manière très-caractéristique, aussi bien par l'éclairage que par l'aspect de l'image du fond de l'œil (voy. description des fig. 111 et 112.)

Dans l'œil *droit* (voy. fig. 121), le nerf optique est ovale, et son grand axe vertical; il a une grandeur et une surface, normales et dans toute la couche intrà-oculaire accessible au regard, il paraît d'une couleur rougeâtre uniforme (rouge hématique). L'anneau blanc-jaunâtre du tissu cellulaire n'est bien marqué qu'au bord interne du nerf optique; au bord externe, il ne se laisse pas distinguer de la couleur blanc-jaunâtre du fond de l'œil.

Le nerf optique, dans la plus grande partie de sa circonférence, est entouré d'un cône étendu, qui mesure en hauteur les $^3/_4$ du diamètre optique, se porte horizontalement en dehors vers la macula avec son sommet arrondi, et paraît nettement délimité à ses deux bords latéraux, par des bandes pigmentaires rouge-brun foncé de largeur variable. La surface de ce cône concorde parfaitement avec la direction de la surface choroïdienne qui l'environne dans le segment postérieur du globe. A une petite distance du bord du nerf optique, ce cône a une couleur blanc-jaunâtre, parfois tout à fait blanche, et paraît très-vivement éclairé, presque brillant comme un tendon; dans le reste de son étendue, vers la pointe, il est plutôt d'une couleur jaunâtre et muni d'un grand nombre de taches pigmentaires extrêmement petites, mal délimitées, d'une couleur brune faiblement rougeâtre, de forme allongée et de grandeur variable, taches qui, par leur situation, leur forme et leurs dispositions réciproques, indiquent les mailles du réseau vasculaire externe de la choroïde. Sur ce fond clair blanc-jaunâtre, on voit de fins vaisseaux papillaires et rétiniens dirigés en dehors, en nombre beaucoup plus considérable qu'on ne les voit à la même place dans un fond d'œil jaune-rouge à l'état normal.

Le reste du fond de l'œil montre, en général, une coloration jaune-rouge avec un état granulé grossier à grains espacés.

Sur ce fond jaune-rouge uniforme, on voit dans la région et autour de la macula, jusque vers le sommet du cône, derrière le plan de la rétine, un certain nombre de taches claires, jaunâtres, en général de forme arrondie (tubercules de la choroïde). Les plus grandes d'entre elles sont vivement éclairées, d'une couleur jaune-claire, très-nettement délimitées par la couleur jaune-rouge du fond normal de l'œil, sans contour ni agrégat pigmentaire; comme si elles étaient détachées du fond de l'œil; elles font un peu saillie sur la surface du fond jaune-rouge, paraissent avoir une surface légèrement convexe et une épaisseur considérable, et être formées d'une masse dense et résistante. Les plus petites de ces taches ont presque une couleur jaune-rougeâtre, ne sont pas si bien délimitées, elles sont moins fortement éclairées, moins saillantes que les plus grandes, elles sont légèrement granulées et rougeâtres à leur surface. Dans le voisinage du sommet du cône, sur une des plus grandes taches claires terminées en pointe par en haut, se montre une tache pigmentaire arrondie bien délimitée, très-foncée et presque noire.

La rétine a partout la transparence normale. La macula qui n'est pas très-bien dessinée, est placée horizontalement en dehors à $2^1/_8$ diamètres optiques du bord du nerf, à plus de $1^3/_8$ diamètre optique du sommet du cône, et presqu'à la même hauteur que le milieu du nerf. Le système vasculaire central paraît normal quant à son étendue, ses ramifications, ses diamètres et sa couleur, mais il représente pourtant dans le trajet des différents vaisseaux (voy. description des fig. 111 et 112) la structure de l'œil myope par staphylôme postérieure d'une manière très-caractéristique.

Dans l'œil *gauche*, l'examen ne revèle pas une couleur si fortement rougeâtre du nerf; le cône ressemble tout à fait à celui de l'œil droit; la région et le voisinage de la macula elle-même paraissent à l'état normal; mais à la périphérie du fond de l'œil, vers l'équateur du globe, on trouve en haut et en bas, comme dans l'œil droit, des taches semblables, blanc-jaunâtre, arrondies et bien délimitées.

Pl. XXVIII. — Fig. 122.

GROSSISSEMENT 7 1/2.

Inflammation de la choroïde dans un œil myope par staphylôme postérieur. (*)

J. M., cordonier, âgé de 58 ans, non vacciné, à part la variole et la rougeole, n'a jamais eu de maladies sérieuses dans son enfance. Déjà, au moment où il allait à l'école, il était myope, et depuis l'âge de 15 ans, il porta invariablement des verres négatifs de 14 pouces de foyer. Jusqu'à sa 53me année, il avait assidûment exercé son métier, sans éprouver du trouble du côté des yeux, lorsque, sans cause spéciale connue, il remarqua à l'œil gauche, et six mois plus tard à l'œil droit, une diminution progressive de la faculté visuelle, diminution qui atteignit bientôt un degré si élevé, qu'au bout d'un an, il fut forcé d'abandonner son travail. Pendant ce temps, il avait souffert de paresse dans les évacuations alvines, de congestions, ainsi que de maux de tête fréquents et de légers accès de vertige. Dans l'œil il n'éprouvait qu'un simple sentiment de plénitude avec photopsies qui survenaient surtout la nuit; avec la diminution progressive de la vue il se produisit également une fatigue plus rapide des yeux en travaillant.

C'est à l'âge de 55 ans, que le malade fut, pour la première fois, examiné avec soin. Au repos de l'accommodation, on trouva à droite une adaptation = V. — 13, à gauche = V. — 12. Avec l'œil droit, les plus grands objets seulement pouvaient encore être perçus et le malade ne circulait plus dans la rue avec sécurité. Avec l'œil gauche, il ne pouvait plus que distinguer les mouvements de la main.

A l'examen extérieur, les deux yeux ne laissent apercevoir aucune manifestation morbide; mais leur expression générale indique également une structure myopique, et un trouble fonctionnel considérable.

A l'examen ophthalmoscopique, les milieux se montrèrent parfaitement clairs de chaque côté, et la structure myopique était évidente par la manière dont l'intérieur des yeux était éclairé et par les caractères de l'image (voy. description des fig. 111 et 112).

Dans l'œil *gauche* (voy. fig. 122) le tronc du nerf optique était arrondi, de grandeur normale, de couleur rougeâtre (rouge hématique) uniforme dans toute sa masse, et sa surface était normalement située dans le plan de la rétine. Son anneau de tissu cellulaire, reconnaissable tout autour, paraissait de largeur normale, d'une couleur blanc-jaunâtre, nettement dessiné à la circonférence interne du nerf optique, où son contour externe était même limité en certains points par de légers agrégats pigmentaires; au contraire, à la circonférence externe du nerf optique, le contour externe était plutôt effacé.

(*) Voy. : *Ueber die Einstellung des dioptr. Apparates*, etc. : p. 265, pl. III, fig. 30.

Dans sa circonférence inféro-externe, le nerf optique était entouré d'un cône tronqué, qui mesurait en hauteur plus de $^2/_5$ du diamètre optique, et qui se portait obliquement en bas et en dehors. La surface de ce cône concordait parfaitement avec le plan choroïdien du segment postérieur de l'œil; dans toute son étendue, elle paraissait d'une couleur blanc-jaunâtre et pourvue de taches pigmentaires allongées, de grandeur variable, d'un rouge-brun clair ou foncé, situées dans des plans différents. Celles qui étaient plus profondément placées, d'un rouge-brun faible, paraissaient moins nettement limitées, et par leur position et leur arrangement respectif, elles caractérisaient les mailles interstitielles du stroma vasculaire externe de la choroïde; les taches pigmentaires plus foncées, nettement délimitées, étaient superficielles et placées dans le même plan que la bande pigmentaire qui entourait le cône, et elles avaient, en partie, une disposition tout à fait irrégulière, en partie, une direction concordant avec la bande pigmentaire externe.

La bande pigmentaire qui entourait le cône était composée de grains pigmentaires rouge-brun foncé, d'une largeur variable dans différents points et étendue surtout en bas et en dehors; du côté du cône, elle avait une démarcation linéaire tranchée et une coloration des plus foncées; vers la périphérie, au contraire, elle était plus claire, plus mince, parfois même interrompue.

A $^1/_4$ de diamètre optique du sommet du cône, dont elle était séparée par une bande du fond de l'œil normalement jaune-rouge et granulée, on voyait en bas et en dehors et renfermant la macula, une place irrégulièrement allongée, plus vivement éclairée, blanc-jaunâtre, qui mesurait en longueur $1\,^1/_2$, et en largeur, plus d'un diamètre optique. La surface concordait parfaitement par sa situation et sa concavité, avec le plan choroïdien du reste du fond de l'œil dans le segment postérieur du globe. Dans différents points, elle était plutôt blanchâtre, dans d'autres plutôt jaunâtre, paraissait avoir une surface assez unie, et était en majeure partie couverte de stries et de taches pigmentaires très-finement granulées, d'un rouge-brun clair ou foncé et de grandeur variable. Dans toute sa circonférence, cette place claire se montrait entourée d'une bande de masses pigmentaires semblables à celles du cône, dont les unes n'avaient que la largeur d'une ligne, tandis que les autres, surtout en haut et en dehors, avaient une largeur égalant le diamètre de plusieurs vaisseaux; elles paraissaient, en outre, très-épaisses et foncées, se délimitaient nettement du côté de la place claire, devenaient, au contraire, progressivement plus minces et plus claires, et finalement disparaissaient dans la couleur du reste du fond de l'œil.

A une faible distance de cette place claire, en haut et en bas, on apercevait plusieurs stries rubanées, dont les courbures différentes, qui paraissaient en partie jaunâtres, surtout vers le milieu, jaune-rougeâtres et finement granulées vers leurs extrémités, prenaient finalement une couleur plus prononcée et se dérobaient progressivement au regard dans le fond de l'œil. Une pareille strie rubanée, émanant de la partie externe de la tache claire avec la même couleur qu'elle, se portait horizontalement, en décrivant une faible sinuosité et en prenant une couleur de plus en plus jaune-rouge, puis disparaissait également dans la couleur jaune-rouge du fond normal de l'œil. Toutes ces stries rubanées étaient bordées de stries et de masses pigmentaires plus ou moins accusées, et par leur situation, leur forme et leur disposition réciproque, elles rappelaient le caractère des plus forts vaisseaux choroïdiens.

Le reste du fond de l'œil était normalement jaune-rouge et granulé, la rétine avait sa transparence normale. Le centre de la macula, qui ne présentait rien de particulier, se trouvait à $1\,^3/_4$ diamètre optique du bord du nerf optique et à plus de $^1/_3$ de diamètre optique du sommet du cône, ainsi qu'à $^1/_4$ de diamètre plus bas que le centre du nerf.

Sous tous les rapports, le système vasculaire se montre normal; la structure myopique de l'œil n'est que peu indiquée par le trajet des différents vaisseaux.

Dans l'œil *droit*, l'image ophthalmoscopique était semblable.

Actuellement (dans sa 58me année), le malade ne voit plus avec l'œil droit que les plus gros objets, avec des contours obscurs, et il ne peut qu'avec peine s'orienter seul dans la rue; de l'œil gauche, il est complètement aveugle. Les manifestations morbides du fond de l'œil droit ont gagné en étendue; dans l'œil gauche des plaques blanchâtres et des agrégats pigmentaires sont répandus sur toute la surface du fond de l'œil et ont rendu les signes caractéristiques du cône complètement méconnaissables. Le degré de la myopie, au contraire, est resté le même dans les deux yeux.

Pl. XXVIII. — Fig. 123.

GROSSISSEMENT 7½.

Inflammation de la choroïde dans un œil myope par staphylôme postérieur.(*)

J. S., maître tailleur, âgé de 59 ans, de grande stature, maigre, raconte avoir été bien portant dans son enfance; mais cependant, dès l'âge de 13 ans, il a souffert de douleurs lombaires et de paresse dans l'évacuation des selles; en outre, les masses excrémentitielles dures étaient toujours accompagnées de sang; c'est pourquoi, à partir de cette époque, il fit fréquemment usage de remèdes émollients.

Depuis l'âge de 15 ans, il avait eu à se plaindre de mouches volantes, qui augmentaient ou diminuaient par intervalles; depuis l'âge de 27 ans, de bourdonnements d'oreilles, enfin depuis 10 ans, de vertige, surtout lorsqu'il se baissait, ou qu'il se fatiguait beaucoup.

La faculté visuelle des deux yeux doit toujours avoir été bonne, seulement, dès son apprentissage, le malade se trouva forcé de faire usage de verres concaves, pour ne pas trop rapprocher les ouvrages fins de ses yeux. Plus tard, lorsqu'il fut établi, il employa, dans les 4 premières années, le nº 4 concave, et depuis 16 ans, le nº 3 concave, toujours avec le même résultat.

En général, il se sentait assez fort et bien portant, et pouvait, jusqu'à il y a trois ans, répondre à toutes les exigences de son état.

A cette époque, à la suite d'un refroidissement, il fut atteint d'une affection inflammatoire du bas-ventre, à laquelle se joignirent bientôt une douleur violente dans les tempes et une sensation pénible de tiraillement et de compression au fond de l'œil droit, sans qu'il y survint de changements extérieurs apparents, ainsi que des espèces de flammes qui voltigeaient devant les yeux et une sensibilité remarquable au grand jour, mais surtout à la lumière artificielle. Sous l'influence de ces accidents, la faculté visuelle de cet œil tomba, dans l'espace de 15 jours, au degré qui existe encore actuellement.

(*) Voy.: *Beiträge zur Pathologie des Auges*; p. 55, pl. XXI; et *Ueber die Einstellung des dioptrischen Apparates*, etc.; p. 266, pl. III, fig. 31.

L'affection inflammatoire du bas-ventre disparut bientôt, et un mois après, des symptômes semblables à ceux de l'œil droit, accompagnés également d'une pareille diminution de la faculté visuelle, se déclarèrent aussi sur l'œil gauche.

Les symptômes ci-dessus mentionnés disparurent les mois suivants, excepté la mauvaise vue, et le malade n'observa pas de changements notables dans sa faculté visuelle : depuis deux ans et neuf mois, par contre, il souffre plus souvent d'une violente douleur dans la région frontale et au sommet de la tête; depuis cette affection inflammatoire du bas-ventre, il observe aussi qu'avec des selles dures il n'a plus d'écoulement sanguin.

Actuellement la faculté visuelle est un peu moindre à droite qu'à gauche ; pourtant elle a tellement baissé dans les deux yeux que le malade peut à peine compter aujourd'hui les doigts, à 5 pouces de distance, et ne s'oriente dans la rue qu'avec la plus grande difficulté.

A cause de la diminution de la masse graisseuse rétro-bulbaire les deux globes oculaires paraissent enfoncés dans l'orbite; ils ont un axe allongé et l'aspect de mauvais yeux et d'yeux myopes, sans laisser apercevoir d'autres phénomènes morbides sur leurs parties extérieures. La courbure de la cornée est normale, ainsi que la grandeur de la chambre antérieure; la pupille a sa couleur et sa largeur habituelles, et l'iris une grande mobilité.

L'examen ophthalmoscopique montre, à une distance de 8 à 10 pouces, des pupilles faiblement et irrégulièrement éclairées, des milieux qui sont pourtant parfaitement transparents; mais en approchant l'instrument, et au moyen d'un verre négatif de 1 pouce, le fond de l'œil est plus faiblement éclairé et d'une coloration moins intense qu'on ne le trouve à l'examen d'un œil normal; en outre, l'image droite est considérablement agrandie et beaucoup moins éloignée de l'œil observateur, mais aussi le champ visuel se montre beaucoup plus petit et les différentes parties du fond de l'œil sont moins nettement dessinées.

L'adaptation dioptrique, au repos de l'accommodation, est dans l'œil droit = V.— 3 $^1/_4$; et dans l'œil gauche = V. — 3.

Dans l'œil *droit* (fig. 123) le nerf optique est de forme arrondie, de grandeur et de surface normales, pourtant il n'est pas nettement délimité. Il est uniformément rougeâtre dans la plus grande partie de son étendue, et d'une couleur rougeâtre plus claire au milieu et sur le bord. Il est entouré d'un large anneau de tissu cellulaire blanc-jaunâtre, dont la couleur, à sa périphérie interne, se confond progressivement avec celle du tronc nerveux; dont le contour externe, au contraire, est en partie plus nettement indiqué par des agrégats pigmentaires plus ou moins prononcés.

Dans sa circonférence externe et supérieure, le tronc nerveux, outre son anneau de tissu cellulaire, est entouré d'un très-grand cône à pointe mousse et à base étendue, qui a en hauteur plus de $^3/_4$ du diamètre optique, et qui se porte en dehors et en bas un peu au dessous de la macula. La surface du cône est située dans le plan de la choroïde suivant le segment postérieur de l'œil. Relativement à sa couleur, il se divise en deux parties superposées qui ont la forme d'un croissant, dont la plus grande, celle qui forme la base du cône, paraît faiblement jaune-rougeâtre, mais dont la plus petite, qui forme la pointe du cône, paraît d'une couleur blanc-jaunâtre, et présente, dans certains points, le brillant de la soie.

Sur toute sa surface, le cône est couvert de taches et de stries pigmentaires grandes et petites, faiblement gris-brun et rouge-brun, très-minces, et à grains très-distincts; placées les unes plus profondément, les autres plus superficiellement; elles correspondent, d'une part, par leur position et leur arrangement, aux mailles interstitielles du réseau vasculaire externe de la choroïde; d'un autre côté elles marquent nettement le contour de l'anneau du tissu cellulaire, ainsi que la limite tracée entre les

deux parties du cône dont la couleur est variable. Dans sa circonférence externe, le cône est limité par un liséré pigmentaire de largeur variable et d'une couleur rouge-brun-foncé qui varie également.

Le reste du fond de l'œil est normal pour la couleur jaune-rouge et l'état granulé; pourtant dans la région de la macula et dans son segment postérieur jusqu'à l'équateur du globe, il est recouvert d'un grand nombre de stries et de taches irrégulières, blanc-jaunâtre, vivement éclairées, ainsi que de masses pigmentaires rouge-brun foncé.

Les plus grandes taches plus uniformément colorées et plus arrondies sont plus superficiellement placées dans la choroïde; les taches allongées, rubanées, au contraire, qui prennent à leurs extrémités une couleur jaune rougeâtre pour disparaître progressivement dans la couleur jaune-rouge de l'œil, et aux quelles correspond la division des plus gros vaisseaux du stroma choroïdien, sont situées plus profondément dans la choroïde.

Les masses pigmentaires plus claires et plus minces, qui, par leur forme et leur disposition réciproque, marquent, les unes les mailles interstitielles du stroma vasculaire externe de la choroïde, tandis que les autres limitent les stries claires rubanées, ainsi que plusieurs de ces masses plus foncées (plus considérables), également situées sur les bords des stries claires rubanées, sont plus profondément placées; cependant la plus grande partie de ces dernières masses pigmentaires plus foncées, plus larges, surtout sur le bord et dans l'étendue des plus grandes taches, est située plus superficiellement dans la choroïde.

Les masses pigmentaires situées plus profondément paraissaient plus finement, les masses superficielles plus grossièrement granulées. Les dernières ont, en général, une forme irrégulière très-variable, elles ressemblent à de la mousse et ce n'est que dans quelques-unes d'entre elles qu'on trouve des dispositions à des formes plus régulières, angulaires ou étoilées.

Partout la rétine se présente avec sa transparence normale. La macula n'offre rien de particulier; son centre se trouve à deux diamètres optiques du bord du nerf, à 1 $^1/_3$ diamètre du sommet du cône, et à $^1/_3$ de diamètre plus bas que le centre du nerf optique.

Le sytème vasculaire central montre, à un faible degré (voy. description de fig. 111 et 112), le caractère d'un œil à structure myopique par staphylôme postérieur; pourtant il semble, du reste, normal, eu égard à l'étendue, à la distribution, au diamètre et à la coloration de ses différents vaisseaux.

Il existe dans le fond de l'œil *gauche* des altérations semblables.

Pl. XXVIII. — Fig. 124.

GROSSISSEMENT 7.

Inflammation de la rétine et de la choroïde avec développement de pigment dans un œil myope par staphylôme postérieur.

M. H., âgée de 22 ans, non mariée, d'une constitution délicate, n'avait jamais eu de maladie sérieuse, excepté aux yeux. Réglée à 19 ans, ses époques étaient venues régulièrement jusqu'à présent.

Avant l'âge de 6 ans, elle prétend qu'elle a bien vu de ses deux yeux, cependant elle était myope. A six ans, sous l'influence de violents phénomènes inflammatoires, il survint, en quelques jours, sur les deux yeux une telle réduction de la faculté visuelle, qu'il n'y avait plus qu'une perception quantitative de lumière. Plusieurs semaines après, la diminution des phénomènes inflammatoires coïncida avec une amélioration progressive dans la vision, qui augmenta pendant 9 mois consécutifs; après quoi la faculté visuelle demeura invariablement la même pendant 13 ans: avec l'œil droit, la malade était bien en état de faire de la couture grossière, quoique ce travail la fatiguât rapidement; mais avec l'œil gauche, elle ne voyait plus que les plus gros objets.

Ses yeux, du reste, n'étaient jamais immobiles; la malade ne pouvait pas fixer directement les objets, mais elle dirigeait toujours ses lignes visuelles un peu à côté des objets, soit à droite soit à gauche, et elle devait alors clignoter. La lumière solaire directe provoquait dans ses yeux des sensations morbides.

L'œil gauche est resté le même jusqu'à présent; au contraire, dans l'œil droit, deux mois après le séjour de la malade dans une habitation humide, l'état de la vue empira de nouveau rapidement, si bien qu'elle ne pouvait plus lire même les plus grands caractères. En outre, il survint de la douleur dans la région temporale et la région frontale droite, avec un sentiment de tension et de gonflement dans les paupières, d'augmentation de volume et de projection du globe; la malade était tourmentée par des photopsies (étincelles et rayons de feu) sans qu'il existât de photophobie ni de phénomènes inflammatoires appréciables. Il semble à la malade qu'elle a devant les deux yeux un épais nuage gris qui recouvre tous les objets.

Dans l'œil gauche, il existe sur la cornée, des facettes et des opacités légères et étendues; la chambre antérieure est de grandeur normale, la pupille modérément dilatée, ne se contracte et ne se dilate que lentement, mais se dilate ad maximum par l'atropine. La fixation centrale n'existe plus; le n° 16 n'est lu qu'avec peine à 3 pouces de distance. Dans l'œil droit, la cornée est, en général, transparente, la pupille légèrement tirée en bas et en dehors par suite d'une synéchie antérieure du bord pupillaire, et, en rapport avec cette synéchie, il existe, à la périphérie de la cornée, une cicatrice cornéenne résistante de 2 lignes de long sur une ligne de large. La pupille, qui se contracte difficilement, se laisse dilater fortement par l'atropine. Sur cet œil, la vue se comporte comme une vue périphérique, et la malade ne peut plus compter les doigts avec certitude. Extérieurement, les yeux ne présentent point d'autres manifestations morbides.

A l'examen ophthalmoscopique, le cristallin et le corps vitré sont transparents dans les deux yeux, et la manière dont l'intérieur de l'œil est éclairé, aussi bien que l'aspect de l'image du fond de l'œil, démontrent un haut degré de myopie; c'est-à-dire à l'œil droit, = V. — 7 1/2, à l'œil gauche = V. — 8.

Dans l'œil *droit* (voy. fig. 124) par suite d'un trouble diffus de la rétine, le fond de l'œil paraît voilé au niveau de la papille et dans son voisinage. Dans la plus grande partie de son étendue, ce trouble se montre assez uniforme, (ni strié, ni nuageux) et c'est auprès du bord du nerf optique et dans son entourage qu'il est le plus épais; il s'amincit vers la périphérie, si bien qu'à une distance de deux ou trois fois le diamètre optique, à partir du bord du nerf, la rétine devient complètement transparente. Le trouble paraît traverser toute l'épaisseur de la rétine, de sorte que, non-seulement, il couvre et rend plus ou moins confuses les parties du fond de l'œil situées plus profondément, mais qu'il recouvre encore d'un nuage uniforme le système vasculaire central. Ce dernier, dans le trajet de ses différents vaisseaux, particulièrement de ceux qui entourent la macula, manifeste d'une manière caractéristique la structure myopique de l'œil par staphylôme postérieur; mais du

reste, il ne diffère en rien de l'état physiologique, eu égard à la distribution, aux ramifications, au diamètre et à la couleur des différents vaisseaux, si ce n'est que tous les plus petits vaisseaux qui parcourent le trouble rétinien disparaissent complètement pendant ce trajet.

La macula ne présente rien de particulier; son centre est situé horizontalement en dehors, à deux diamètres optiques du bord de la papille.

Le nerf optique, qui est recouvert par le trouble de la rétine, surtout à la périphérie, ne s'aperçoit qu'indistinctement. Il ne présente pas de contours tranchés, pourtant on reconnaît, en général, très-bien sa limite d'un côté à la couleur qu'il présente par rapport au fond jaune-rouge de l'œil, puisqu'au centre il est d'un jaune-rouge plus clair, à la périphérie d'une couleur rougeâtre foncée uniforme (rouge hématique), et d'un autre côté, par suite de la couleur plus claire du cône. Il paraît posséder une surface normale, il est de grandeur normale et de forme arrondie: pourtant on ne reconnaît pas nettement l'anneau de tissu cellulaire.

Dans sa circonférence externe, il est entouré d'un cône à pointe mousse, qui a une hauteur d'environ la moitié du diamètre optique, dont le sommet se porte en dehors et très-peu en bas; dans toute son étendue, il est d'une couleur jaune-orange foncée uniforme, il concorde parfaitement avec le plan choroïdien du segment postérieur de l'œil, et il est entouré sur ses bords d'un liséré pigmentaire rouge-brun étroit, un peu plus large vers le sommet.

Le reste du fond de l'œil, dans l'étendue de la choroïde, paraît, pour la plus grande partie, d'une couleur jaune-rouge normale avec des grains volumineux et éloignés; cependant, dans la plus grande partie de son étendue, il est recouvert d'une infinité de taches claires, grandes ou petites, et, dans certains points, de taches pigmentaires rouge-foncé.

Les taches claires ont presque toutes une forme arrondie ou ovale et des bords qui ne sont pas nettement dessinés; elles paraissent avoir une épaisseur assez considérable, et être formées d'une masse homogène assez résistante. Elles sont situées, en partie profondément, en partie superficiellement dans la choroïde, et elles ont une surface inégale: dans certains points, particulièrement au milieu, elles s'élèvent bien davantage et même *au dessus* de la surface choroïdienne; dans ce point, elles sont plus claires, d'une couleur blanc-jaunâtre uniforme avec des grains très-petits qui ne sont pour ainsi dire qu'indiqués.

Les taches pigmentaires possèdent en partie une couleur claire, en partie une couleur rouge-brun foncé; elles sont, en général, nettement granulées et situées pour la plupart superficiellement, soit dans la choroïde, soit sous la rétine (derrière le plan vasculaire de la rétine), mais elles proéminent aussi beaucoup dans la rétine. Quelques-unes ont une configuration tout à fait irrégulière, et sous forme de légères stries pigmentaires, elles délimitent quelques taches claires sur un point indéterminé de leur circonférence, ou, comme dans le dessin, en bas et en dedans du nerf optique, elles se portent en masse jusque sur la surface des taches claires. Pour la plus grande partie ces taches pigmentaires ont cependant une forme très-déterminée caractéristique, soit la forme angulaire, soit la forme ramifiée ou étoilée, comme les représentent aussi fig. 77 et 78.

Au fond de l'œil *gauche*, on trouve des manifestations morbides semblables, mais beaucoup moins étendues et moins prononcées.

Pl. III. — Fig. 21.

GROSSISSEMENT 1.

et

Pl. XXIX. — Fig. 125.

GROSSISSEMENT 8.

Inflammation de la choroïde avec trouble du corps vitré dans un œil myope par staphylôme postérieur.

J. W., âgé de 45 ans, maître ferblantier, dit toujours avoir été bien portant. Dès sa jeunesse, il était fortement myope des deux yeux, et grâce à sa myopie, il fut congédié comme militaire après un service de courte durée.

A 22 ans, il fit, pour la première fois, usage de lunettes concaves 8, pour passer progressivement jusqu'à présent au n° 6; sa vue fut toujours nette; il pouvait travailler longtemps.

Il y a cinq mois, il remarqua pour la première fois, sans aucune cause extérieure, un trouble de la vue, un voile dans les yeux; état qui, à la vérité, disparut bientôt, pour reparaître de nouveau après un bref délai, disparaître encore et ainsi de suite. Les intervalles pendant lesquels le malade voyait bien, devinrent toujours plus courts, et les périodes d'obscurcissement de la vue se montrèrent toujours plus longues, jusqu'à ce qu'enfin le trouble devint continu.

Le nuage, qui s'étendait uniformément sur tout le champ visuel, paraissait gris-fumé, et un peu moins épais et moins foncé à l'œil gauche (plutôt gris-fumé clair), il devint de plus en plus épais, et atteignit enfin le degré actuel. Tout d'abord, lorsque le nuage fut devenu constant, des changements importants se manifestèrent dans son intensité, puisque durant quelques jours, il resta le même, pour augmenter alors subitement et sans cause connue, et revenir, en quelques heures, ou, tout au plus, en 1 ou 2 jours à son épaisseur primitive. Ces oscillations devinrent peu à peu moins remarquables et enfin elles disparurent complètement, mais, le nuage en lui-même, ainsi que le trouble visuel, augmentèrent constamment. Par contre, il se produisit dans le nuage et le trouble visuel un autre changement, de plus en plus évident dans les derniers temps, lequel consiste en ce que, les yeux étant en repos, surtout le matin au réveil, le malade voit mieux, et à ce moment de la journée, le nuage qui couvre ses yeux paraît moins épais. Mais aussitôt qu'il remue rapidement les yeux, ou qu'il s'assied sur son lit, le trouble devient plus fort et la vue plus mauvaise, et il lui semble qu'un nuage de plus en plus épais descend plus ou moins rapidement et avec des mouvements oscillatoires variés de la partie supérieure à la partie inférieure du champ visuel. Pendant le jour, lorsque le corps et les yeux sont en mouvement, le nuage et la mauvaise vue restent à peu près dans le même état; mais si le malade garde longtemps le repos, ils diminuent tous les deux progressivement; le nuage devient d'abord moins épais dans la partie inférieure du champ visuel, et diminue successivement vers le haut, comme un nuage se dissipe dans

l'air, en même temps, la faculté visuelle s'améliore au même degré. Le malade est donc forcé, dans le but de voir plus nettement les objets, de les fixer pendant quelque temps; en tenant ainsi les yeux immobiles, le nuage diminue, et la forme des objets devient plus nette.

Depuis deux mois, il n'est plus en état de continuer son travail.

Pendant toute la durée de son affection oculaire, le malade n'avait jamais eu de douleurs ni de sensations morbides dans les yeux; jamais il n'y avait remarqué de rougeur, ni de sensibilité à la lumière.

L'état général était également bon, les fonctions se faisaient régulièrement; seulement dans ces derniers temps l'ouïe devint peu à peu dure de chaque côté.

Actuellement J. W. lit avec peine, de l'œil droit (V. — $6^1/_2$), le n° 12 à 6 pouces de distance, et avec le gauche (V. — 6) seulement le n° 15 à 6 pouces, avec difficulté.

L'extérieur des yeux ne montre rien de morbide, cependant il fait conclure à un haut degré de myopie; de même la manière dont l'intérieur de l'œil est éclairé, ainsi que les particularités de l'image ophthalmoscopique (voy. description des fig. 111 et 112) indiquent le haut degré de myopie des deux yeux.

Dans les deux yeux, le système cristallinien se montre parfaitement transparent; cependant, le corps vitré est, en grande partie, ramolli, et lorsque les yeux sont immobiles, il paraît présenter partout un trouble fumé uniforme. Par contre, si les yeux exécutent des mouvements rapides, ou s'ils sont légèrement ébranlés, le corps vitré se trouble considérablement, surtout dans l'œil droit (voy. pl. 111, fig. 21), car un véritable tourbillon de poussière composé de points (de grains) de grosseur variable, brun-foncé, ou noirâtres, qui s'agitent pêle-mêle, s'élève de la région équatoriale inférieure comme un véritable nuage; ces grains oscillent ensuite de côté et d'autre, se répandent surtout dans les régions antérieure et moyenne du corps vitré et lui communiquent une couleur foncée gris-fumé.

Si les yeux restent quelque temps immobiles, pendant qu'ils fixent un objet quelconque, les opacités les plus volumineuses descendent d'abord, les plus petites ensuite, le corps vitré devient de plus en plus clair, en commençant par en haut, et le trouble rétrograde dans son ensemble, comme un nuage qui descend progressivement à la partie inférieure, pour disparaître enfin complétement derrière le segment inférieur de l'iris (à l'exception de ce qui existait à l'origine).

Dans les deux yeux, le fond de l'œil paraît moins éclairé que d'habitude, mais cependant, au moyen de l'ophthalmoscope, et surtout à l'image droite, on peut en apercevoir toutes les particularités avec une netteté parfaite, des contours exacts et une couleur normale.

Dans l'œil *gauche* (voy. fig. 125), le tronc nerveux est arrondi, de grandeur normale, et nettement entouré dans toute sa circonférence d'un anneau de tissu cellulaire blanc-jaunâtre de largeur normale. Dans la plus grande partie de sa circonférence externe, sa surface paraît normalement placée dans le plan de la rétine, et là il paraît tout entier de couleur rougeâtre; à son centre, au contraire, au niveau du point d'émergence des vaisseaux centraux, il est vivement éclairé, faiblement jaune-rougeâtre, et excavé en entonnoir dans l'étendue de $^1/_3$ du diamètre optique.

Dans toute sa circonférence, la papille est entourée d'un cône circulaire de largeur inégale, ayant dans sa plus grande hauteur plus de la moitié du diamètre optique. La surface de ce cône concorde parfaitement avec celle de la choroïde environnante. Dans toute son étendue, il est presque uniformément coloré en orange-clair sale, et couvert de toutes parts, surtout en haut et dans sa partie externe qui est la plus large, de taches pigmentaires rouge-brun, claires et foncées. Les plus petites et les plus claires de ces taches pigmentaires, surtout visibles dans les segments inféro-interne

et supéro-externe, sont situées un peu plus profondément, et représentent par leur forme et leur disposition réciproque les mailles intervasculaires du réseau externe de la choroïde; les taches pigmentaires volumineuses plus foncées, qui paraissent surtout groupées en haut et en dedans, ainsi qu'en dehors, se montrent superficielles, elles ont une forme tout à fait irrégulière et rappellent plutôt l'aspect de la mousse.

A sa circonférence externe, le cône est entouré, en grande partie, d'un liséré pigmentaire étroit rouge-brun foncé, et nettement délimité en bas par de larges masses pigmentaires presque noirâtres.

En bas et en dedans du nerf optique, dans le voisinage du bord externe du cône, ainsi que dans différents points plus ou moins éloignés du nerf optique, on voit des taches claires de grandeur variable, en partie isolées, en partie réunies en groupes, répandues dans le fond de l'œil.

Ces taches sont superficiellement placées dans la choroïde, avec laquelle elles concordent par leur face interne; elles sont bien délimitées, de forme ovale ou irrégulièrement arrondie; elles paraissent avoir une surface assez lisse, une épaisseur considérable et une trame assez serrée (formée d'une masse dense). En général, elles réfléchissent fortement la lumière, sont d'une couleur blanc-jaunâtre uniforme; elles sont limitées par des lisérés et des groupes pigmentaires rouge-brun foncé grossièrement granulé, et séparées çà et là de la même manière les unes des autres; elles sont également recouvertes, en grande partie, de taches pigmentaires minces ou épaisses rouge-brun clair ou foncé de forme irrégulière.

Le reste du fond de l'œil est entièrement dépouillé de la couche épithéliale pigmentaire et il montre avec une netteté exceptionnelle (voy. description de la fig. 118) le réseau externe de la choroïde, dont les mailles interstitielles sont remplies d'un pigment rouge-brun clair ou foncé nettement granulé.

La rétine paraît partout normalement transparente. La macula ne présente rien de particulier, son centre est à deux diamètres optiques au-delà du nerf, du côté externe, presqu'à la hauteur de sa partie moyenne.

D'après leur trajet, les vaisseaux centraux rappellent très-nettement les caractères anatomiques d'un œil myope par staphylôme postérieur (voy. description des fig. 111 et 112), mais ils se montrent, du reste, normaux au point de vue de leur étendue, de leurs ramifications, de leur diamètre et de leur couleur.

L'œil *droit* montre dans le fond des altérations semblables, mais moins développées.

Pl. XXIX. — Fig. 126.

GROSSISSEMENT 8.

Inflammation de la choroïde dans un œil myope par staphylôme postérieur. (*)

M. Z., bourgeoise, âgée de 42 ans, très-fortement myope depuis sa jeunesse, et habituée dès l'âge de 15 ans, à l'usage de verres concaves très-forts, a toujours

(*) Voy.: *Ueber die Einstellung des dioptr. Apparates;* pp. 82 et 267, pl. III, fig. 32.

néanmoins bien vu de près et d'une façon continue, et s'est occupée de fine broderie sur étoffes blanches. Jusqu'à sa 40me année, elle avait toujours employé des verres concaves — 6.

M. Z., à part quelques légers catarrhes, fut toujours bien portante. Réglée à 14 ans, elle mit au monde, après sa 24me année, et toujours à une année d'intervalle, trois enfants bien portants et encore vivants.

A 40 ans, survinrent d'abord des irrégularités dans les règles, qui cessèrent complètement 10 mois plus tard.

A cette époque, la malade remarqua, pour la première fois, qu'elle voyait plus mal de l'œil gauche et comme à travers un nuage, et qu'elle ne pouvait plus apercevoir d'aussi petits objets qu'auparavant; cependant, abstraction faite d'une légère sensibilité qui augmentait parfois dans cet œil, elle n'avait jamais eu à se plaindre de phénomènes morbides.

Trois semaines après la première apparition du trouble de la vue, la malade fut examinée par un ophthalmologiste. Les yeux présentaient l'aspect d'une myopie élevée, leur saillie était considérable, cependant, à l'œil nu, on ne découvrait point de phénomènes morbides. De chaque côté, la cornée avait, en apparence, la courbure normale, la chambre antérieure était grande, l'iris avait une mobilité normale.

Avec l'œil droit, la malade voyait bien et d'une façon continue comme auparavant; de ce côté, la myopie = V. — 5 1/2. Avec l'œil gauche, elle ne pouvait plus qu'avec peine déchiffrer le no 10 à 5 pouces; la myopie était pour cet œil = V. — 5. Le nuage gris, à travers lequel la vue avait lieu, paraissait uniformément répandu sur tout le champ visuel.

Avec l'ophthalmoscope, on trouvait dans les deux yeux des milieux transparents; l'éclairage et la nature des images du fond de l'œil indiquaient la structure fortement myopique des deux yeux.

Dans l'œil droit, le nerf optique était d'une faible couleur rougeâtre uniforme, mais d'ailleurs normal sous tous les rapports; dans toute sa circonférence, il était entouré d'un cône circulaire blanc-jaunâtre, qui, dans la direction du nerf, se délimitait nettement de l'anneau du tissu cellulaire blanc-jaunâtre par un faible contour pigmenté, mais, vers le reste du fond de l'œil, dans la plus grande partie de sa circonférence, il était nettement délimité par un liséré pigmentaire rouge-brun foncé. Sa surface se montrait parsemée de légères taches pigmentaires rouge-brun.

Le reste du fond de l'œil, ainsi que la rétine et les vaisseaux centraux paraissaient à l'état normal, sinon que ces derniers, avec leur trajet caractéristique, rappelaient la structure de l'œil myope par staphylôme postérieur.

Dans l'œil *gauche*, le tronc nerveux, de forme arrondie, se montrait également rougeâtre dans toute sa masse, la coloration paraissait seulement un peu plus foncée que du côté droit; du reste, il était de grandeur et de surface normales, et il était nettement entouré d'un anneau complet de tissu cellulaire blanc-jaunâtre, dont le contour externe paraissait distinctement entouré de légers agrégats pigmentaires; en outre, il était entouré d'un cône circulaire un peu plus grand et un peu plus clair de l'œil droit.

La surface de ce cône concordait parfaitement avec le plan choroïdien du segment postérieur du globe; c'est en bas et en dedans qu'il présentait sa plus faible étendue (1/4 du diamètre optique), et la plus grande en haut et en dehors (2/3 du diamètre optique). Toute sa surface était de couleur blanc-jaunâtre; cependant, dans le segment supéro-externe, près du nerf optique lui-même, il était d'une couleur plus claire, plus vivement éclairé, ayant même presqu'un reflet soyeux; il paraissait, en grande partie, pourvu de légères taches pigmentaires rouge-brun, taches qui, par leur forme et leur disposition réciproque, indiquaient les mailles interstitielles du réseau vascu-

laire externe de la choroïde; de même, dans toute sa circonférence, il était nettement délimité par un liséré pigmentaire rouge-brun foncé de largeur variable.

En dehors du nerf optique, dans la région de la macula, on voyait dans le fond de l'œil une tache blanc-jaunâtre de forme irrégulière. Cette tache, placée dans les couches superficielles de la choroïde, avait des diamètres presque égaux dans toutes les directions et la grandeur d'un quart du diamètre optique; elle était uniformément colorée, non granulée, réfléchissait fortement la lumière, était couverte de masses pigmentaires rouge-brun foncé, irrégulières, grossièrement granulées, et nettement délimitées par des stries de même couleur et de faibles agrégats pigmentaires d'un rouge-brun plus clair.

Le reste du fond de l'œil paraissait d'une couleur parfaitement normale et grossièrement granulé; la place claire de la région de la macula était ainsi séparée du cône par une partie normale du fond de l'œil environ de la largeur du diamètre optique. La rétine se montrait partout parfaitement transparente. Le centre de la macula était situé à $1^3/_4$ diamètre optique en dehors du nerf et à $^1/_5$ de diamètre plus bas que son centre.

Les vaisseaux centraux caractérisaient d'une manière exceptionnelle, par leur trajet, la structure de l'œil myope par staphylôme postérieur; du reste, ils se montraient parfaitement normaux au point de vue de leur étendue, de leurs ramifications, de leur diamètre et de leur couleur.

Quoique la malade se fut constamment soumise à un traitement médical, l'affection des yeux et le trouble fonctionnel augmentèrent néanmoins. La tache blanc-jaunâtre de la région de la macula changea peu à peu de forme, en s'agrandissant surtout du côté du nerf optique, de telle façon que le pont jaune-rouge qui la séparait du cône, devint de plus en plus étroit. Quelque temps après, elle augmenta aussi notablement en étendue en bas et en dedans; de nouvelles masses pigmentaires se développèrent sur sa surface et sur son bord supérieur, et enfin elle se réunit immédiatement avec la périphérie externe et inféro-externe du cône.

Pendant ce temps, de nouvelles places claires mal délimitées s'étaient formées au-dessous et en-dedans du nerf optique, dans le fond de l'œil normalement coloré jusqu'à présent. Ces places blanches augmentèrent également en étendue et de légères taches pigmentaires foncées se formèrent dans leur région et dans leur voisinage; en continuant à grandir, diverses taches se confondirent ensemble, formèrent des plaques plus grandes, qui augmentèrent encore, et qui, en se réunissant avec les autres, donnèrent lieu à des plaques encore plus considérables. De cette manière, elles se rapprochèrent du cône au bord inféro-interne du nerf optique, et finalement elles se réunirent avec lui et avec la tache blanc-jaunâtre qui s'étendait à partir de sa macula, pour former *une* seule grande place claire, qui paraissait pigmentée sur la surface et en partie sur ses bords.

Cette grande tache s'étendit par la suite en bas et surtout en dedans du nerf optique vers l'équateur du globe, mais avant tout des changements se manifestèrent dans le cône lui-même, puisque les légères taches rouge-brun de sa surface, et principalement les bandes pigmentaires de sa périphérie interne, externe et inférieure devinrent plus claires, et disparurent enfin complètement.

De cette manière, dans l'espace de deux ans, avec la diminution progressive de la faculté visuelle et la cécité définitive de l'œil en question, l'image du fond de l'œil avait peu à peu complètement changé, le cône, surtout dans la plus grande partie de son étendue, avait perdu ses caractères distinctifs.

Deux ans après le premier examen, on fit le dessin ci-joint (voy. fig. 126).

Jusqu'à cette époque (suivant l'état ophthalmoscopique et d'après les mensurations externes du globe), aucun changement n'était survenu dans le degré de myopie de cet œil gauche.

Le tronc nerveux (voy. fig. 126, œil *gauche*), n'avait pas changé, eu égard à ses dimensions, sa forme, sa couleur et sa surface; par contre, l'anneau de tissu cellulaire n'était plus visible, et les faibles agrégrats pigmentaires qui désignaient son contour externe s'étaient transformés en une large bande pigmentaire très-mince, d'un rouge-brun faible; cette bande à bords nets entoure maintenant le nerf optique, elle devient peu à peu plus mince et moins colorée vers la périphérie, et elle présente une légère striation radiée.

Du cône, il ne reste plus actuellement que la partie supéro-externe, avec son liséré pigmentaire externe primitif, et avec de faibles indices de taches pigmentaires à sa surface; dans le reste de sa circonférence, le nerf optique est maintenant entouré par une partie du fond de l'œil, étendue, claire, plus ou moins blanc-jaunâtre, qui est nettement délimitée en haut et en dehors par des stries et des agrégats pigmentaires plus ou moins volumineux, en partie clairs, en partie rouge-brun foncé: en bas, au contraire, cette partie ne présente pas de délimitation nette, mais elle se confond là insensiblement avec la couleur du reste du fond de l'œil.

Dans la plus grande partie de sa surface, cette place claire présente un état granulé légèrement rougeâtre, qui va en augmentant vers la périphérie, surtout en bas et en dedans du nerf optique; dans sa partie externe, elle est munie de fortes masses pigmentaires, rouge-brun-foncé, de forme irrégulière: dans le reste de son étendue, au contraire, elle est partout recouverte de taches pigmentaires extrêmement petites, d'un rouge-brun faible, de forme irrégulière; cependant, parmi ces taches, il en est quelques-unes de couleur plus foncée, dont la forme est également, en partie irrégulière, en partie régulière, soit conique, soit ramifiée.

Le reste du fond de l'œil entourant cette place claire, présentait comme auparavant un aspect uniformément jaune-rouge et granulé.

La rétine avait conservé sa transparence. La distance de la macula au nerf optique était restée la même, et dans le système vasculaire central, aucun changement de l'état antérieur ne paraissait s'être produit.

L'œil *droit* est aussi, jusqu'à présent, resté sain et il a conservé sa myopie et son acuité visuelle antérieure.

Pl. III. — Fig. 23.

GROSSISSEMENT 1.

et

Pl. XXIX. — Fig. 127.

GROSSISSEMENT 1¼.

Inflammation de la choroïde et de la sclérotique avec opacités du corps vitré dans un œil myope par suite de staphylôme postérieur.

A. L., négociant, âgé de 57 ans, avait eu dans son enfance des maladies scrophuleuses. Dès l'âge de 16 ans, il lui survenait parfois des flux hémorrhoïdaux. Les digestions n'avaient jamais été très-bonnes; sujet à une constipation fréquente, il

avait, lorsqu'elle persistait, des maux de tête, du vertige, des bourdonnements d'oreilles et des éblouissements.

A plusieurs reprises, il fut atteint d'ulcères syphilitiques; des symptômes de syphilis généralisée, tels que, éruptions cutanées, chute des cheveux, exostoses et ozène, se développèrent malgré divers traitements, et quoique diminués, ils continuent encore actuellement.

Le malade avait toujours bien vu de près et d'une façon continue. Dès sa jeunesse, il était fortement myope, autant qu'il peut se rappeler le temps où il allait à l'école; jusqu'au commencement de l'affection oculaire actuelle, il prétend n'avoir observé ni augmentation de la myopie, ni changement dans la vision.

Il y a neuf mois, dans un voyage qu'il fit à pied en Moldavie et en Valachie, par un temps froid et pluvieux, il s'était fortement refroidi, ce qui lui avait amené un violent catarrhe nasal et bronchique, accompagné de phénomènes fébriles, de maux de tête, de rougeur des yeux, de photopsies, surtout du côté gauche. N'étant pas dans la position de se soigner, ou de demander l'avis d'un médecin, il se banda l'œil gauche avec un mouchoir, et continua son voyage pendant plusieurs semaines, jusqu'à ce qu'il fut arrivé chez lui. La fièvre, le catarrhe, les maux de tête, avaient peu à peu diminué et enfin cessé complètement, les éblouissements de l'œil droit (l'œil non bandé), ainsi que les photopsies des deux yeux, avaient aussi disparu pendant ce temps; mais la vue de l'œil droit était peu à peu devenue si mauvaise, que le malade ne pouvait plus qu'avec peine continuer sa route.

Lorsqu'enfin rentré chez lui, il enleva le mouchoir de devant l'œil gauche, il remarqua qu'avec cet œil il pouvait à peine distinguer les doigts de sa main. Mais ce faible pouvoir visuel disparut aussi complètement les mois suivants: pendant ce temps, la vue baissait également du côté droit, mais beaucoup plus lentement, et par suite, le malade ne peut plus maintenant se conduire seul.

Actuellement, les parties extérieures des yeux ne présentent rien de morbide, seulement la pupille gauche est un peu moins mobile que la droite, et elle ne réagit pas à la lumière directe, mais bien lorsqu'on fait tomber la lumière sur l'autre œil.

L'allongement considérable de leur axe révèle la structure myopique des deux yeux. A gauche (V. — $5^3/_4$) il n'existe aucune perception lumineuse; avec l'œil droit (V. — 6), le malade ne peut distinguer les doigts qu'avec peine.

L'examen ophthalmoscopique de l'œil *droit*, la pupille étant dilatée ad maximum, montre le système cristallinien transparent, sauf une petite opacité corticale centrale postérieure; de plus, la partie antérieure du corps vitré est ramollie, et il s'y trouve divers flocons noirâtres volumineux. Ces flocons du corps vitré sont animés de mouvements ondulatoires dans les directions les plus différentes, lorsque l'œil se tourne rapidement de côté ou qu'il est ébranlé, et dans le repos du globe, ils descendent vers le fond et se soustraient complètement à l'œil de l'observateur.

La partie postérieure plus grande du corps vitré n'est point ramollie; elle est légèrement gris-fumé, et couverte, à sa surface limitante antérieure, d'opacités volumineuses, foncées, irrégulières, granulées.

Cette surface limitante antérieure (voy. pl. III, fig. 23, œil droit), a une forme ondulée, elle est placée obliquement sur l'axe optique, et s'étend en avant, à savoir, de la partie inféro-externe du corps ciliaire, en haut et en arrière, jusqu'à la partie supéro-interne équatoriale du globe. Lorsque l'œil est en repos, on n'y aperçoit aucun mouvement; mais, lorsqu'il est ébranlé, ou qu'il se tourne rapidement d'un côté ou de l'autre, elle entre en mouvement, et, toujours suivant la manière dont l'œil se meut, ses différentes parties oscillent comme des vagues dormantes ou agitées. Dans son étendue, les opacités paraissent, en partie, placées dans son épaisseur, en partie simplement adossées; ces opacités sont les unes rouge-brun clair, les autres rouge-

brun-foncé et même noirâtres; elles paraissent les unes fines comme une poussière, les autres plus fortes, plus compactes et formant des flocons, des stries et des masses irrégulières; dans les parties périphériques de cette membrane limitante, ces opacités sont plutôt isolées; réunies, au contraire, dans la partie moyenne, où elles sont plus volumineuses et où elles forment, dans la direction de l'axe optique, un flocon *membraniforme* irrégulier, de couleur et d'épaisseur variables, dont le diamètre est presque aussi grand que celui de la pupille dilatée.

Le fond de l'œil ne se laisse que faiblement éclairer, et dans ses différentes parties, il paraît confus, comme voilé; cependant, au moyen du miroir, on peut non-seulement constater la structure myopique, mais on reconnaît encore avec assez de certitude que le nerf optique possède une couleur rougeâtre intense uniforme, et qu'à sa circonférence externe, il est entouré d'un large cône clair, pointu, dirigé en bas et en dehors; ce cône est pigmenté à sa surface, et sur le bord, il est entouré d'un liséré pigmentaire foncé; de plus, dans le reste du fond de l'œil normalement coloré, au niveau de la macula et près de la circonférence interne du nerf optique, il existe plusieurs taches claires blanc-jaunâtre, irrégulières, de grandeur variable, présentant du pigment soit à leur surface, soit sur leur bord.

En examinant l'œil *gauche* avec le miroir, on trouve au pôle postérieur du cristallin une petite opacité irrégulière bien délimitée, le reste du cristallin est parfaitement transparent, et le corps vitré, qui est partout ramolli, est, en général, parfaitement transparent; cependant, lorsque l'œil est ébranlé ou qu'il se meut rapidement, de flocons noirâtres, de grandeur variable, y flottent dans les directions les plus différentes.

La manière dont l'œil est éclairé, ainsi que la nature de l'image du fond (voy. description des fig. 110, 111, 112), démontrent d'une façon accusée la structure myopique du globe.

Le tronc nerveux (voy. fig. 127, œil gauche) est arrondi, de grandeur et de surface normales; dans ses parties les plus profondes, il est d'une couleur rougeâtre uniforme, et à sa surface il présente une striation radiée extrêmement fine. Il est entouré d'un anneau blanc-jaunâtre de tissu cellulaire, dont le contour externe est nettement marqué par des stries et des taches pigmentaires rouge-brun-foncé, de grandeur variable; à la circonférence interne du nerf optique, l'anneau de tissu cellulaire a sa largeur normale, mais en dehors celle-ci est beaucoup plus considérable.

Dans la plus grande partie de sa circonférence externe, la papille est entourée d'un large cône pointu, qui se porte horizontalement en dehors et présente une hauteur d'environ $^2/_3$ du diamètre optique. Sa surface concorde avec le plan choroïdien du segment postérieur du globe.

A sa circonférence externe, elle est entourée d'un liséré pigmentaire rouge-brun de largeur variable; en dedans, c'est-à-dire dans la direction de la surface du cône, ce liséré est bien délimité, plus foncé, plus volumineux; dans la direction opposée il paraît pourtant plus clair et plutôt interrompu. Ce même liséré pigmentaire se continue encore autour de la circonférence interne du nerf optique, et il marque là le contour externe de l'anneau de tissu cellulaire.

Dans toute son étendue, le cône est vivement éclairé, d'un jaune-rouge clair, et parsemé partout de petites taches pigmentaires granulées, irrégulières, d'un rouge-brun clair et foncé; par leur siège et leur disposition réciproque, ces taches indiquent les mailles interstitielles du réseau vasculaire externe de la choroïde.

Dans la région de la macula, ainsi qu'autour de la papille et du cône, on voit deux grandes taches claires, séparées l'une de l'autre par un pont jaune-rouge et granulé de tissu normal, en partie recouvertes et limitées par du pigment, ainsi que par plusieurs petites taches brillantes.

Ces taches claires ont une surface légèrement inégale, elles sont situées en partie profondément, en partie superficiellement dans la choroïde, et, dans certains points, elles proéminent même sur le plan choroïdien. Les deux grandes taches sont vivement éclairées, d'une couleur blanc-jaunâtre uniforme et en grande partie bien délimitées; les plus petites ont plutôt une couleur jaunâtre ou jaune-rougeâtre claire, ne sont pas nettement délimitées, et présentent à leur surface un état granulé légèrement rougeâtre.

Les stries et les taches pigmentaires qui recouvrent et limitent en partie ces taches claires, ont une couleur rouge-brun clair ou foncé, sont composées de grains pigmentaires grands ou petits, et elles paraissent parfois aussi légères qu'un faible souffle, mais parfois beaucoup plus considérables.

La tache claire qui se trouve dans la région et dans le voisinage de la macula a une forme irrégulièrement quadrangulaire, et une étendue de $1\,^1/_3$ à $1\,^3/_4$ du diamètre optique.

La seconde tache, claire, d'une circonférence plus grande, entoure complètement et circulairement le nerf optique et le cône; c'est au sommet du cône qu'elle est le plus étroite, et, dans le reste de son étendue, elle montre une largeur de $^1/_3$ à $^2/_3$ du diamètre optique.

Le reste du fond de l'œil montre partout une couleur jaune-rouge normale avec des grains volumineux, uniformes et sensiblement écartés l'un de l'autre.

Partout la rétine a sa transparence normale. La macula est à 2 diamètres optiques du côté externe de la papille et $^1/_4$ de diamètre plus bas que le milieu du nerf.

Les vaisseaux centraux caractérisent éminemment par leur trajet la structure myopique par *staphylôme postérieur ;* à part cela, cependant ils se montrent normaux sous tous les rapports, sinon que, en partie sur le cône, mais surtout au niveau de deux grandes taches d'un blanc-jaunâtre, on peut poursuivre un plus grand nombre de petits vaisseaux papillaires et rétiniens plus loin qu'on ne le fait habituellement dans ces points sur le fond jaune-rouge d'un œil normal.

Pl. III. — Fig. 22.

GROSSISSEMENT 1.

Opacités du corps vitré dans un œil myope par staphylôme postérieur.

et

Pl. XXIX. — Fig. 128.

GROSSISSEMENT 5.

Inflammation de la rétine et de la choroïde avec opacités du corps vitré dans un œil myope par staphylôme postérieur.

K. H., âgée de 26 ans, campagnarde, avait eu, à l'âge de 5 ans, une angine membraneuse, mais à part cela, elle avait jusqu'à présent toujours été bien portante. Réglée à 14 ans, ses époques étaient venues régulièrement jusqu'au début de la maladie actuelle.

Dès l'âge de 4 ans, au dire de son entourage, elle était forcée de tenir les objets près de l'œil, et fréquemment, car déjà elle n'y voyait pas suffisamment à une faible distance, elle s'était heurtée aux objets qui se trouvaient sur son passage, ou elle était tombée sur eux.

Elle lisait et elle écrivait, pour ainsi dire, le nez sur le papier; mais, à une si courte distance, elle voyait très-nettement et elle pouvait s'occuper d'une façon continue avec les plus petits objets, à quoi elle employait de préférence l'œil gauche.

La malade croit qu'elle a toujours vu presque également bien avec les deux yeux; aussi, jusqu'au début de la maladie actuelle, prétend-elle n'avoir jamais remarqué de changement dans sa myopie ni dans l'acuité de sa vue. Elle n'avait jamais porté de lunettes.

A l'âge de 23 ans, elle eut un violent refroidissement à l'époque où ses règles apparurent; il en résulta que ces dernières s'arrêtèrent immédiatement, et elles ne reparurent pas jusqu'aujourd'hui. Depuis lors, elle est fréquemment tourmentée de maux de tête, de vertiges, d'éblouissement et parfois de bourdonnements d'oreilles; elle éprouve souvent des bouffées de chaleur, elle a un sommeil interrompu, des rêves pénibles, sa digestion n'est plus aussi active qu'auparavant et il y a parfois perte d'appétit et constipation. Elle est devenue chagrine, pesante, paresseuse, et elle ne peut plus être employée aux soins du ménage ni aux travaux des champs.

Il y a 4 mois, elle remarqua pour la première fois qu'elle ne voyait plus aussi bien que d'habitude, qu'elle ne distinguait plus les petits objets aussi bien qu'auparavant et qu'un léger nuage grisâtre les recouvrait tous. Comme ces phénomènes éprouvaient au début des variations notables, et surtout qu'ils n'étaient pas très-développés, la malade y attacha peu d'importance. En général, ils augmentèrent constamment,

mais lentement. Dans ces derniers temps, il lui sembla, à différentes reprises, que l'ombre d'un petit objet quelconque passait devant l'œil gauche, tantôt c'était un cheveu, ou une mouche qui voltigeait plus ou moins rapidement, si bien que plusieurs fois elle fut portée à saisir ces objets imaginaires. Il y a quelques jours, lorsqu'elle était plus que d'habitude tourmentée par ces ombres, elle se demanda, si, par hasard, il n'y avait pas là d'illusion; elle cacha l'œil gauche, et elle s'aperçut qu'elle était tout-à-fait aveugle de l'œil droit, au point qu'elle ne pouvait plus distinguer le jour d'avec la nuit, et que ce n'était qu'avec l'œil gauche qu'elle voyait les ombres.

Actuellement, on ne reconnaît aucun symptôme morbide sur les parties extérieures des deux yeux; pourtant, leur expression révèle un haut degré de myopie. L'œil droit louche un peu en dedans et en bas; toute perception lumineuse y est complètement éteinte.

A gauche, le n° 3 est lu de $1\frac{1}{2}$ à $3\frac{1}{2}$ pouces de distance.

A l'examen ophthalmoscopique, le système lenticulaire se montre, de chaque côté, parfaitement transparent; mais aussitôt que les yeux sont ébranlés, ou qu'ils exécutent des mouvements rapides, des flocons épais (flocons du corps vitré) traversent le corps vitré; ils sont plus nombreux à gauche qu'à droite, et ils prouvent par leur déplacement que ce milieu est ramolli.

L'intérieur des yeux paraît du reste normalement éclairé te de chaque côté le fond de l'œil peut être très-nettement aperçu dans ses différentes particularités; de plus, l'éclairage et la nature de l'image du fond de l'œil indiquent également le haut degré de la myopie, laquelle est à l'œil droit (aveugle) = V. — $3\frac{1}{2}$, à l'œil gauche = V. — 4.

Dans l'œil gauche (voy. pl. III, fig. 22), les flocons du corps vitré apparaissent comme des corps compactes non transparents, rouge-brun foncé, presque noirs, de forme et de grandeur très-variables. Quelques-uns sont presque arrondis, et même parfaitement sphériques; d'autres sont plutôt allongés, ramifiés, filiformes, anguleux ou tout-à-fait irréguliers. Pendant que l'œil est immobile, ces corps descendent en bas ou vers la région équatoriale de l'œil et disparaissent complètement derrière l'iris; lorsque l'œil est ébranlé, ou lorsqu'il se meut rapidement, ils courent à travers le corps vitré dans les directions les plus diverses; en outre, ils montent ou ils descendent en exécutant des mouvements ondulatoires, et souvent, lorsqu'ils ont disparu derrière l'iris dans une direction donnée, ils traversent de nouveau le champ visuel, en partant de ce point dans une direction opposée; pendant que l'œil devient immobile et que leurs mouvements deviennent progressivement plus lents et moins étendus, ils descendent finalement en bas et disparaissent ainsi du champ visuel.

Dans le fond de cet œil (le gauche), on voit un nerf optique de grandeur normale, arrondi, de couleur claire et uniformément rougeâtre, et entouré en haut, en dehors et en bas, d'un cône clair étendu et à pointe mousse; ce cône est muni à sa surface de taches pigmentaires d'un rouge-brun faible, et est parfaitement limité à son bord libre par un liséré pigmentaire rouge-brun foncé; la hauteur de ce cône est de plus d'un diamètre optique, et son sommet se dirige en bas et en dehors. Du reste, le fond de l'œil paraît normal, et il ne laisse apercevoir aucun phénomène morbide.

Dans l'œil *droit*, la plus grande partie antérieure du corps vitré est ramollie, et les corps flottants y sont plus volumineux, plus épais, pour la plupart irréguliers, mais moins nombreux que dans l'œil gauche.

La partie postérieure du corps vitré présente un trouble grisâtre, au niveau et dans le voisinage de l'entrée du nerf optique. Ce trouble est immédiatement au devant du plan rétinien, il ne paraît pas très-prononcé, et conserve encore un certain degré de transparence; c'est devant la papille et dans son entourage le plus proche que le trouble est le plus épais; vers la périphérie, il diminue graduelle-

ment d'épaisseur, et à $^1/_2$ ou 1 diamètre optique de la papille, il se soustrait peu à peu au regard, sans limite distincte.

Le nerf optique (voy. fig. 128, œil *droit*) a une forme arrondie, des diamètres normaux, une couleur rougeâtre uniforme (c'est-à-dire ni ponctuée ni striée); il est plus clair au centre, plus foncé à la périphérie; ses limites ne sont pas nettes, et par suite des opacités du corps vitré, il paraît, en général, trouble, effacé, comme couvert d'un nuage, et, à la périphérie, sa surface paraît s'élever un peu au-delà de la face interne de la rétine. Il est complètement entouré d'un auréole blanc-jaunâtre, plus loin, d'un cône circulaire blanc-jaunâtre et enfin d'une grande partie rougeâtre du fond de l'œil.

L'auréole blanc-jaunâtre entoure le nerf optique comme un anneau de tissu cellulaire; seulement elle est beaucoup plus large et a la forme d'une collerette. En partant de la circonférence du nerf optique, sa surface paraît avancer en faisant une légère courbure, c'est-à-dire proéminer un peu en avant, et être située dans le plan des vaisseaux rétiniens et immédiatement au devant d'eux. Il est d'une couleur blanc-jaunâtre uniforme, avec mélange d'un ton très-faiblement rougeâtre. A sa périphérie, il est partout assez nettement limité; il a là un aspect dentelé, car à sa circonférence externe, s'élèvent radiairement huit prolongements dentelés de longueur et de largeur variables qui s'éloignent de la papille dans une étendue de $^1/_3$ ou $^1/_2$ du diamètre optique.

Le cône rougeâtre qui entoure complètement le nerf optique, a dans son ensemble une forme presque ovalaire; c'est en haut et en bas qu'il est le moins étendu et par son sommet arrondi, il se porte en bas et en dehors à $^3/_4$ de diamètre optique de la papille. Sa surface concorde avec le plan choroïdien du ségment postérieur de l'œil, et autour du nerf optique, il paraît être en partie recouvert par l'auréole en forme de collerette ci-dessus décrite. La surface visible est uniformément rougeâtre; cependant elle est comme voilée par les corps flottants du corps vitré qui recouvrent à la façon d'un nuage les parties centrales, plus encore les parties périphériques. La circonférence est partout nettement dessinée.

La partie blanc-jaunâtre du fond de l'œil qui, avec le cône, entoure complètement le nerf optique, a une forme irrégulière, et à partir de la périphérie du cône, une largeur de $^3/_4$ à $1^3/_4$ du diamètre optique. La surface concorde généralement avec le plan choroïdien du ségment postérieur de l'œil. Elle est, en grande partie, d'un blanc-jaunâtre sale, et parsemée de points (de grains) rougeâtres, fins, écartés et tout superficiels; dans d'autres endroits, surtout sur le bord (qui forme plutôt une surbande) la couleur se présente assez uniforme, d'un ton jaunâtre plus clair et elle n'est pas granulée. Les parties claires paraissent un peu plus superficielles; par contre, les parties jaunâtres un peu plus profondes.

Dans différents points de cette partie blanc-jaunâtre du fond de l'œil, il se trouve, en outre, des agrégats pigmentaires plus ou moins épais, de couleur rougeâtre, même rouge-brunâtre, de grandeur variable. Toutes ces taches pigmentaires sont manifestement composées de divers grains; dans les plus petites d'entre elles, les points pigmentaires sont plus clairs et plus écartés et les taches paraissent provenir de la ponctuation générale de la partie claire, si l'on considère l'épaississement des points et leur coloration plus foncée; au contraire, dans les taches pigmentaires plus foncées, les points sont plus volumineux et plus superficiels.

Cette partie blanc-jaunâtre du fond de l'œil est partout nettement limitée, et le fond de l'œil adjacent est en apparence plus foncé, plutôt rouge-brun, surtout dans les parties les plus claires de la circonférence, ce qu'il faut avant tout mettre sur le compte d'un effet de contraste.

Cette partie blanc-jaunâtre est, de près comme de loin, entourée d'un nombre considérable de taches petites, parfois plus grandes, claires, arrondies ou allongées, et qui sont isolées ou réunies en groupes. La plupart d'entre elles n'ont pas de limites nettes. Les plus petites dans toute leur étendue, les plus grandes à la périphérie, sont pour la plupart d'une couleur jaune-rougeâtre claire, plus ou moins prononcée; de même, il y a des grains rougeâtres plus ou moins nets, suivant la profondeur d'emplacement des taches dans la choroïde; les plus grandes taches paraissent pour la plupart, soit dans toute leur étendue, soit seulement dans leur partie moyenne, plus claires, d'une couleur blanc-jaunâtre; elles ne sont pas granulées et sont superficiellement placées.

A la circonférence de la partie blanc-jaunâtre, surtout du côté interne, on observe, en outre, répandues dans le fond de l'œil, des taches pigmentaires rouge-brun de grandeur variable; elles sont composées de points pigmentaires petits ou volumineux, elles ont, les unes, une forme irrégulière, les autres, une forme ramifiée ou étoilée; elles sont placées sur la choroïde, et même situées plus ou moins profondément dans la rétine; elles paraissent même se trouver au-devant des vaisseaux rétiniens.

Partout le reste du fond de l'œil est normalement jaune-rouge et granulé; à la périphérie, la rétine paraît normalement transparente. Le centre de la macula est à 2 diamètres optiques de la papille, et à $^1/_4$ de diamètre plus bas que le centre du nerf.

On peut poursuivre partout les vaisseaux centraux en dehors du nerf optique et de son auréole en forme de collerette. Dans le voisinage du nerf, au niveau du cône et d'une portion de la partie blanc-jaunâtre, ils sont recouverts d'un léger nuage produit par le trouble du corps vitré, et se montrent plutôt gris-rougeâtres, sans contours distincts, et sans milieu clair; vers la périphérie, au contraire, ils ressortent avec une netteté parfaite, une couleur et des contours normaux.

Par leur trajet, ils caractérisent d'une manière remarquable la structure myopique du globe, liée au staphylôme postérieur; mais, du reste, pour ce qui concerne leur étendue, leurs ramifications et leur diamètre, ils se montrent parfaitement normaux; vers le centre, et en particulier au niveau de l'auréole en collerette et du nerf optique lui-même, on peut les suivre. Ils se dérobent déjà complètement au regard, près du bord externe de l'auréole en collerette.

Tableau

indiquant

toutes les images et observations qui, dans les diverses éditions, ont été désignées sous différents numéros.

Titres des observations	Atlas portatif		Contributions à la pathologie de l'œil	
	Planche	Figure	1e édition	2e édition
— — — — —	I—III	1—24	—	—
Fond de l'œil sain et normalement constitué appartenant à un individu châtain clair	IV	25	—	1
— — — — —	"	26—27	—	—
Fond d'un œil albinos	"	28	22	2
— — — — —	V	29—32	—	—
Épanouissement du nerf optique	VI	33	23	3
— — — — —	"	34	—	—
Épanouissement du nerf optique	"	35	24	4
" " " "	"	36	25	5
— — — — —	VII	37—39	—	—
Coloration bleuâtre congénitale du nerf optique	"	40	26	6
Excavation congénitale du nerf optique . .	VIII	41	27	7
" " " " " . .	"	42	28	8
" " " " " . .	"	43	29	9
" " " " " . .	—	—	30	10
" " " " " . .	VIII	44	31	11
Décoloration bleuâtre du nerf optique . .	IX	45	32	12
— — — — —	"	46—47	—	—
Atrophie du nerf optique et de la rétine .	"	48	33	13
Neuro-rétinite régressive	X	49	34	14
Atrophie du nerf optique et de la rétine . .	"	50	35	15
" " " " " " " " . .	"	51	36	16
Excavation glaucomateuse du nerf optique .	"	52	19	17

Titres des observations	Atlas portatif		Contributions à la pathologie de l'œil	
	Planche	Figure	1e édition	2e édition
— — — — —	XI	53—54	—	—
Excavation glaucomateuse du nerf optique .	"	55	37	18
" " " " " .	"	56	38	19
— — — — —	XII	57	—	—
Excavation glaucomateuse du nerf optique, et atrophie de l'épithélium pigmenté de la choroïde	"	58	20	20
— — — — —	"	59	—	—
Excavation congénitale et glaucomateuse du nerf optique	"	60	39	21
Irritation de la rétine	XIII	61	10	22
— — — — —	"	62	—	—
Inflammation de la rétine	"	63	11	23
" " " "	"	64	12	24
" " " "	XIV	65	40	25
Altération de la rétine (maladie de Bright) .	"	66	41	26
Inflammation de la rétine	"	67	14	27
" " " "	"	68	42	28
" " " " et des vaisseaux rétiniens	XV	69	16	29
Inflammation de la rétine	"	70	43	30
" " " "	"	71	44	31
Formation nouvelle de vaisseaux dans le corps vitré	"	72	45	32
Cordons cicatriciels de la rétine	XVI	73	46	33
" " " " "	"	74	47	34
Atrophie du nerf optique	"	75	48	35
Type de pigment de nouvelle formation . .	"	76	49	36
— — — — —	XVII	77	—	—
Type de pigment de nouvelle formation . .	"	78	50	37
Atrophie du nerf optique et de la rétine avec nouvelles formations de pigment dans le fond de l'œil	"	79	51	38
Nouvelle formation de pigment dans le fond de l'œil avec atrophie du pigment épithélial de la choroïde	"	80	6	39
Décollement de la rétine	XVIII	81	52	40
" " " "	"	82	53	41
Cysticerque entre la rétine et la choroïde .	"	83	54	42
Nouvelle formation de tissu cellulaire dans le corps vitré	"	84	55	43
— — — — —	XIX	85	—	—
Coloboma de la choroïde	"	86	56	44
" " " "	"	87	57	45

ment d'épaisseur, et à $^1/_2$ ou 1 diamètre optique de la papille, il se soustrait peu à peu au regard, sans limite distincte.

Le nerf optique (voy. fig. 128, œil *droit*) a une forme arrondie, des diamètres normaux, une couleur rougeâtre uniforme (c'est-à-dire ni ponctuée ni striée); il est plus clair au centre, plus foncé à la périphérie; ses limites ne sont pas nettes, et par suite des opacités du corps vitré, il paraît, en général, trouble, effacé, comme couvert d'un nuage, et, à la périphérie, sa surface paraît s'élever un peu au-delà de la face interne de la rétine. Il est complètement entouré d'un auréole blanc-jaunâtre, plus loin, d'un cône circulaire blanc-jaunâtre et enfin d'une grande partie rougeâtre du fond de l'œil.

L'auréole blanc-jaunâtre entoure le nerf optique comme un anneau de tissu cellulaire; seulement elle est beaucoup plus large et a la forme d'une collerette. En partant de la circonférence du nerf optique, sa surface paraît avancer en faisant une légère courbure, c'est-à-dire proéminer un peu en avant, et être située dans le plan des vaisseaux rétiniens et immédiatement au devant d'eux. Il est d'une couleur blanc-jaunâtre uniforme, avec mélange d'un ton très-faiblement rougeâtre. A sa périphérie, il est partout assez nettement limité; il a là un aspect dentelé, car à sa circonférence externe, s'élèvent radiairement huit prolongements dentelés de longueur et de largeur variables qui s'éloignent de la papille dans une étendue de $^1/_3$ ou $^1/_2$ du diamètre optique.

Le cône rougeâtre qui entoure complètement le nerf optique, a dans son ensemble une forme presque ovalaire; c'est en haut et en bas qu'il est le moins étendu et par son sommet arrondi, il se porte en bas et en dehors à $^3/_4$ de diamètre optique de la papille. Sa surface concorde avec le plan choroïdien du ségment postérieur de l'œil, et autour du nerf optique, il paraît être en partie recouvert par l'auréole en forme de collerette ci-dessus décrite. La surface visible est uniformément rougeâtre; cependant elle est comme voilée par les corps flottants du corps vitré qui recouvrent à la façon d'un nuage les parties centrales, plus encore les parties périphériques. La circonférence est partout nettement dessinée.

La partie blanc-jaunâtre du fond de l'œil qui, avec le cône, entoure complètement le nerf optique, a une forme irrégulière, et à partir de la périphérie du cône, une largeur de $^3/_4$ à $1^3/_4$ du diamètre optique. La surface concorde généralement avec le plan choroïdien du ségment postérieur de l'œil. Elle est, en grande partie, d'un blanc-jaunâtre sale, et parsemée de points (de grains) rougeâtres, fins, écartés et tout superficiels; dans d'autres endroits, surtout sur le bord (qui forme plutôt une surbande) la couleur se présente assez uniforme, d'un ton jaunâtre plus clair et elle n'est pas granulée. Les parties claires paraissent un peu plus superficielles; par contre, les parties jaunâtres un peu plus profondes.

Dans différents points de cette partie blanc-jaunâtre du fond de l'œil, il se trouve, en outre, des agrégats pigmentaires plus ou moins épais, de couleur rougeâtre, même rouge-brunâtre, de grandeur variable. Toutes ces taches pigmentaires sont manifestement composées de divers grains; dans les plus petites d'entre elles, les points pigmentaires sont plus clairs et plus écartés et les taches paraissent provenir de la ponctuation générale de la partie claire, si l'on considère l'épaississement des points et leur coloration plus foncée; au contraire, dans les taches pigmentaires plus foncées, les points sont plus volumineux et plus superficiels.

Cette partie blanc-jaunâtre du fond de l'œil est partout nettement limitée, et le fond de l'œil adjacent est en apparence plus foncé, plutôt rouge-brun, surtout dans les parties les plus claires de la circonférence, ce qu'il faut avant tout mettre sur le compte d'un effet de contraste.

Cette partie blanc-jaunâtre est, de près comme de loin, entourée d'un nombre considérable de taches petites, parfois plus grandes, claires, arrondies ou allongées, et qui sont isolées ou réunies en groupes. La plupart d'entre elles n'ont pas de limites nettes. Les plus petites dans toute leur étendue, les plus grandes à la périphérie, sont pour la plupart d'une couleur jaune-rougeâtre claire, plus ou moins prononcée; de même, il y a des grains rougeâtres plus ou moins nets, suivant la profondeur d'emplacement des taches dans la choroïde; les plus grandes taches paraissent pour la plupart, soit dans toute leur étendue, soit seulement dans leur partie moyenne, plus claires, d'une couleur blanc-jaunâtre; elles ne sont pas granulées et sont superficiellement placées.

A la circonférence de la partie blanc-jaunâtre, surtout du côté interne, on observe, en outre, répandues dans le fond de l'œil, des taches pigmentaires rouge-brun de grandeur variable; elles sont composées de points pigmentaires petits ou volumineux, elles ont, les unes, une forme irrégulière, les autres, une forme ramifiée ou étoilée; elles sont placées sur la choroïde, et même situées plus ou moins profondément dans la rétine; elles paraissent même se trouver au-devant des vaisseaux rétiniens.

Partout le reste du fond de l'œil est normalement jaune-rouge et granulé; à la périphérie, la rétine paraît normalement transparente. Le centre de la macula est à 2 diamètres optiques de la papille, et à $^1/_4$ de diamètre plus bas que le centre du nerf.

On peut poursuivre partout les vaisseaux centraux en dehors du nerf optique et de son auréole en forme de collerette. Dans le voisinage du nerf, au niveau du cône et d'une portion de la partie blanc-jaunâtre, ils sont recouverts d'un léger nuage produit par le trouble du corps vitré, et se montrent plutôt gris-rougeâtres, sans contours distincts, et sans milieu clair; vers la périphérie, au contraire, ils ressortent avec une netteté parfaite, une couleur et des contours normaux.

Par leur trajet, ils caractérisent d'une manière remarquable la structure myopique du globe, liée au staphylôme postérieur; mais, du reste, pour ce qui concerne leur étendue, leurs ramifications et leur diamètre, ils se montrent parfaitement normaux; vers le centre, et en particulier au niveau de l'auréole en collerette et du nerf optique lui-même, on peut les suivre. Ils se dérobent déjà complètement au regard, près du bord externe de l'auréole en collerette.

Fig. 1.



Fig. 2

Fig. 3.



Fig. 4.

Fig. 5

Fig. 6.

Fig. 7.

Fig. 8.

Nach d. Nat. gem. v. Prof. Ed. v. Jaeger

Lithogr. v. Dr. C. Reitzmann

Farbendruck aus d. k. k. Hof- u. Staatsdruckerei in Wien

Fig. 9.

Fig. 10.

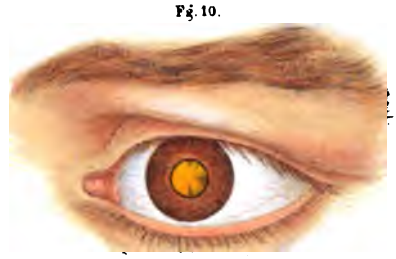

Fig. 11.

Fig. 12

Fig. 13.

Fig. 14.

Fig. 15.



Fig. 16.

Nach d. Nat. gem. v. Prof. Ed. v. Jaeger

Lithogr. v. Dr. C. Heitzmann

Farbendruck aus d. k. k. Hof- u. Staatsdruckerei in Wien

Fig. 17.

Fig. 18.

Fig. 19

Fig. 20.

Fig. 21.

Fig. 22.

Fig. 23

Fig. 24.

Nach d. Nat. dem v. Prof. Ed. v. Jaeger

Lithogr. v. Dr. C. Hertzmann

Farbendruck aus d. k. k. Hof- u. Staatsdruckerei in Wien

Fig. 25.

Fig. 26.

Fig. 27.

Fig. 28.

Nach d. Nat. gem. v. Prof. Ed. v. Jaeger.

Lithogr. v. Dr C. Heitzmann.

Farbendruck aus d. k. k. Hof- u. Staatsdruckerei in Wien

Fg. 29

Fg. 30.

Fg. 31.

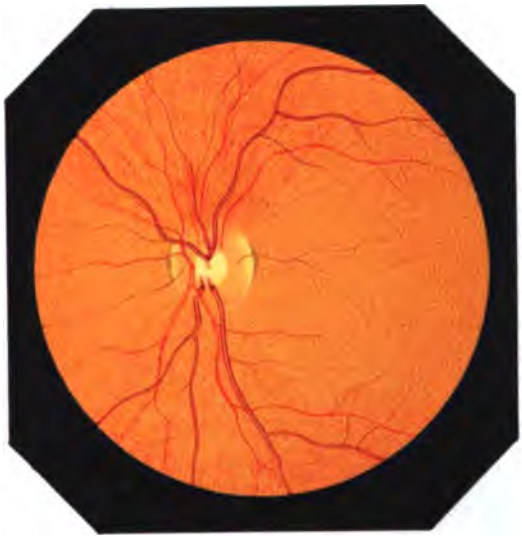

Fg. 32.

Nach. d. Nat. gem. v. Prof. Ed. v. Jaeger.

Lithogr. v. Dr C. Heitzmann.

Farbendruck. aus d. k. k. Hof- u. Staatsdruckerei in Wien.

Fig. 33.

Fig. 34.

Fig. 35.

Fig. 36.

Nach d. Nat. gem. v. Prof. Ed. v. Jaeger

Lithogr. v. Dr. C. Reitmann

Farbendruck aus d. k. k. Hof- u. Staatsdruckerei in Wien

Fig. 37.

Fig. 38.

Fig. 39.

Fig. 40.

Nach d. Nat. gezeichnet v. Prof. Ed. v. Jaeger.

Lithogr. v. Dr. C. Bertsmann.

Farbendruck aus d. k.k. Hof- u. Staatsdruckerei in Wien.

Fig. 41.

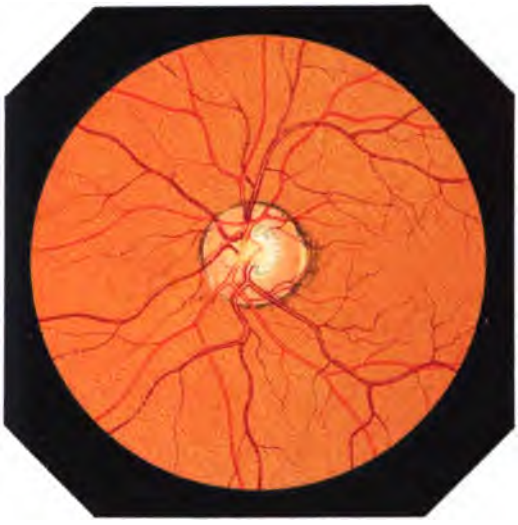

Fig. 42.

Fig. 43.

Fig. 44.

Nach d. Nat. gem. v. Prof. Ed. v. Jaeger

Lithogr. v. Dr. C. Hertzmann

Farbendruck aus d. k. k. Hof- u. Staatsdruckerei in Wien

Fig. 45.

Fig. 46.

Fig. 47.

Fig. 48.

Nach d. Nat. gem. v. Prof. Ed. v. Jaeger

Lithogr. v. Dr. C. Bettmann

Farbendruck aus d. k. k. Hof- u. Staatsdruckerei in Wien

Fig. 49.

Fig. 50.

Fig. 51.

Fig. 52.

Auf d. Nat. gem. v. Prof. Ed. v. Jaeger

Lithogr. v. Dr. C. Hertermann

Farbendruck aus d. k. k. Hof- u. Staatsdruckerei in Wien

Fig. 33.

Fig. 34.

Fig. 35.

Fig. 36.

Nach d. Nat. gem. v. Prof. Ed. v. Jaeger

Lithogr. v. Dr. C. Reitzmann.

Farbendruck aus d. k. k. Hof- u. Staatsdruckerei in Wien.

Fig. 57.

Fig. 58.

Fig. 59.

Fig. 60.

Nach d. Nat. gem. v. Prof. Ed. v. Jaeger.

Lithogr. v. Dr. C. Beitzmann.

Fig. 61.

Fig. 62.

Fig. 63.

Fig. 64.

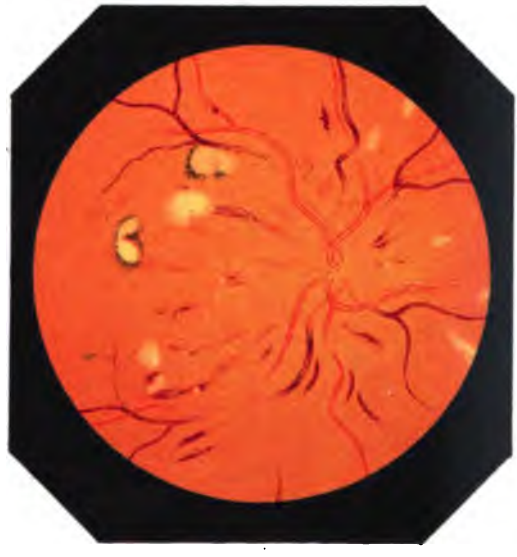

Nach d. Nat. gem. v. Prof. Ed. v. Jaeger.

Lith. gr. v. Fr. C. Beitzmann.

Farbendruck aus d. k. k. Hof- u. Staatsdruckerei in Wien.

Fig. 65.



Fig. 66.

Fig. 67.

Fig. 68.

Nach d. Nat. gem. v. Prof. Ed. v. Jaeger

Lithogr. v. Dr. C. Heitzmann

Farbendruck aus d. k. k. Hof- u. Staatsdruckerei in Wien

Fig. 69.

Fig. 70.

Fig. 71.

Fig. 72.

Nach d. Nat. gem. v. Prof. Ed. v. Jaeger.

Lithogr. v. Dr. C. Hartmann

Farbendruck aus d. k. k. Hof- u. Staatsdruckerei in Wien.

Fig. 73.

Fig. 74.

Fig. 75.

Fig. 76.

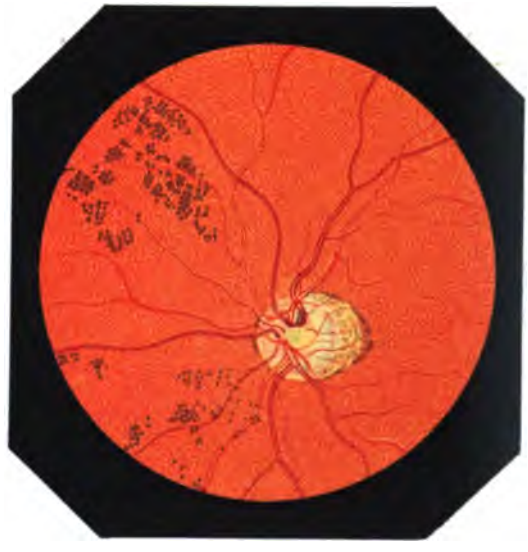

Nach d. Nat. gem. v. Prof. Ed. v. Jaeger

Lithogr. v. Dr. C. Hartmann

Farbendruck aus d. k. k. Hof- u. Staatsdruckerei in Wien

Fig. 77.

Fig. 78.

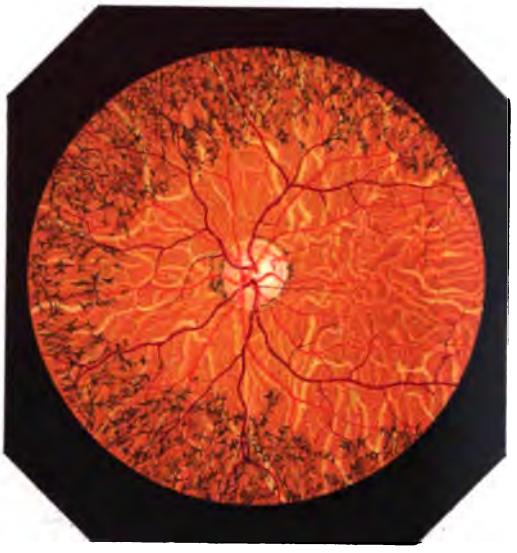

Fig. 79.

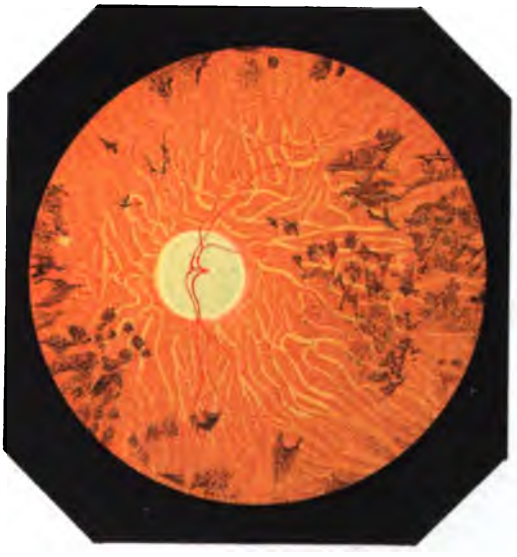

Fig. 80.

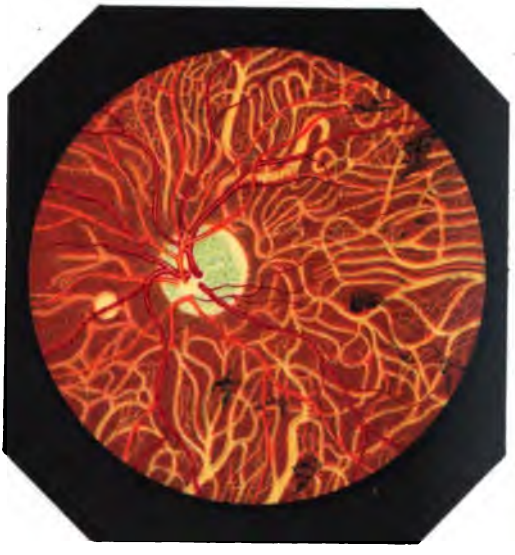

Nach d. Nat. gem. v. Prof. Ed. v. Jaeger.

Lithogr. v. Dr. C. Hartmann.

Farbendruck aus d. k. k. Hof- u. Staatsdruckerei in Wien

Fig. 81.

Fig. 82.

Fig. 83.

Fig. 84.

Nach d. Nat. gezeichnet v. Prof. Ed. v. Jaeger.

Lithogr. v. Dr. C. Reitzmann.

Farbendruck aus d. k. k. Hof- u. Staatsdruckerei in Wien.

Fig. 85.

Fig. 86.

Fig. 87.

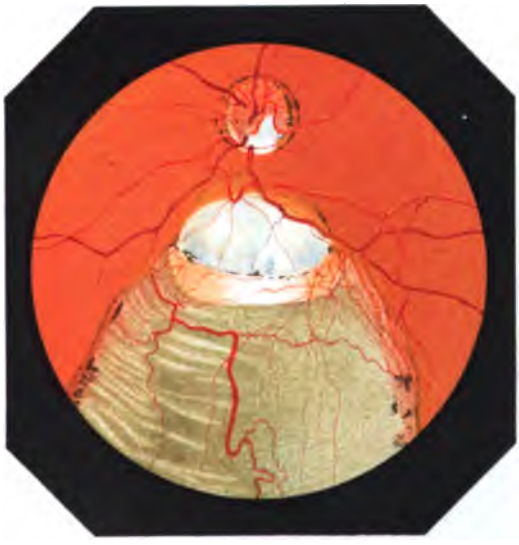

Fig. 88.

Nach d. Nat. gem. v. Prof. Ed. v. Jaeger

Lithogr. v. Dr. C. Heitzmann

Farbendruck aus d. k. k. Hof- u. Staatsdruckerei in Wien

Fig. 29.

Fig. 30.

Fig. 31.

Fig. 32.

Nach d. Nat. gezeichnet v. Prof. Ed. v. Jaeger.

Lithogr. v. Dr C. Hoffmann.

Farbendruck aus d. k. k. Hof- u. Staatsdruckerei in Wien.

Fig. 93.

Fig. 94.

Fig. 95

Fig. 96.

Nach d. Nat. gem. v. Prof. Ed. v. Jaeger

Lithogr. v. Dr. C. Hertzmann

Farbendruck aus d. k. k. Hof- u. Staatsdruckerei in Wien

Fig. 97.

Fig. 98.

Fig. 99.

Fig. 100.

Nach d. Nat. gem. v. Prof. Ed. v. Jaeger

Lithogr. v. Dr. C. Bertsmann

Farbendruck aus d. k. k. Hof- u. Staatsdruckerei in Wien

Fig. 101.

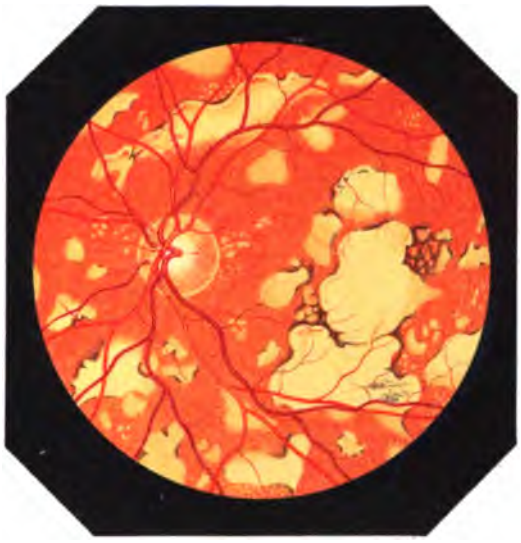

Fig. 102.

Fig. 103.

Fig. 104.

Nach d. Natur gem. v. Prof. Ed. v. Jaeger.

Lithogr. v. Dr. C. Hertzmann.

Farbendruck aus d. k. k. Hof- u. Staatsdruckerei in Wien.

Fig. 105.

Fig. 106.

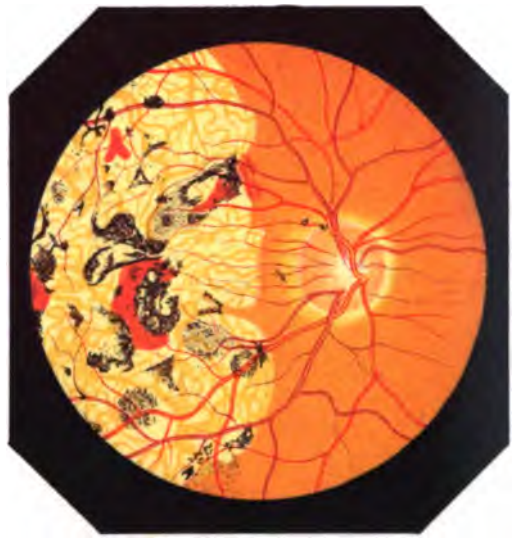

Fig. 107.

Fig. 108.

Nach d. Nat. gem. v. Prof. Ed. v. Jaeger.

Lithogr. v. Dr. C. Leitzmann.

Farbendruck aus d. k. k. Hof- u. Staatsdruckerei in Wien.

Fig. 109.

Fig. 110.

Fig. 111.

Fig. 112.

Nach d. Nat. gem. v. Prof. Ed. v. Jaeger

Lithogr. v. Dr. C. Hertzmann

Farbendruck aus d. k. k. Hof- u. Staatsdruckerei in Wien

Fig. 113.

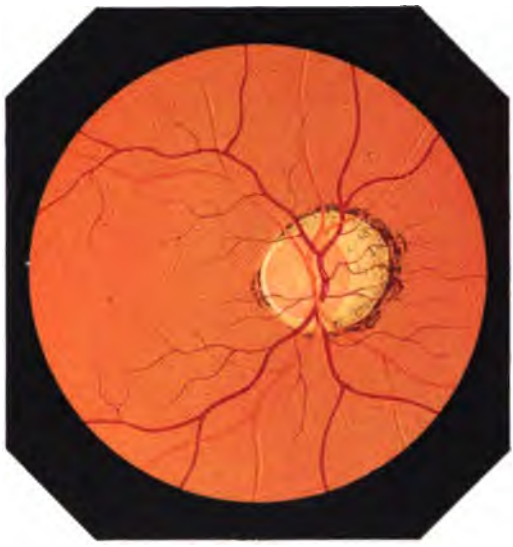

Fig. 114.

Fig. 115.

Fig. 116.

Nach d. Nat. gezeichnet v. Prof. Ed. v. Jaeger

Lithogr. v. Dr. C. Bettermann

Farbendruck aus d. k. k. Hof- u. Staatsdruckerei in Wien.

Fig. 117.

Fig. 118.

Fig. 119.

Fig. 120.

Nach d. Nat. gezeichnet v. Prof. Ed. v. Jaeger

Lithogr. v. Dr. C. Bertramann

Farbendruck aus d. k. k. Hof- u. Staatsdruckerei in Wien.

Fig. 121.

Fig. 122.

Fig. 123.

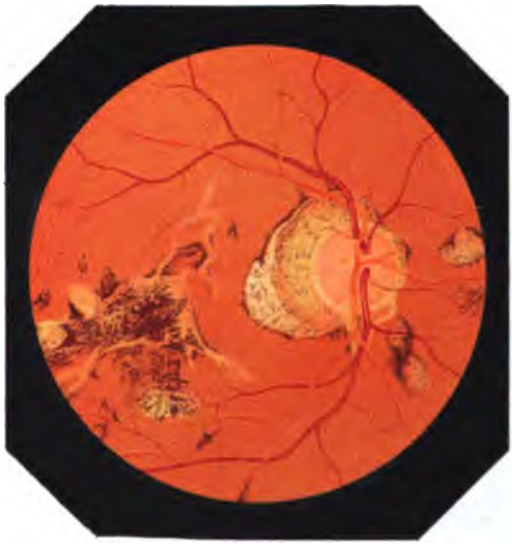

Fig. 124.

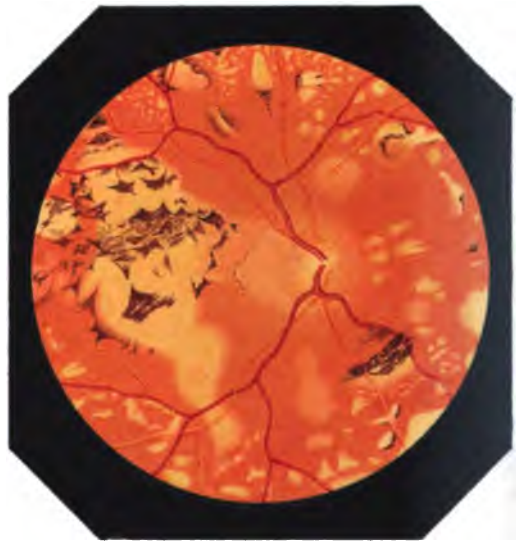

Nach d. Nat. gem. v. Prof. Ed. v. Jaeger

Lith. gr. v. Dr. C. Reitzmann.

Farbendruck aus d. k. k. Hof- u. Staatsdruckerei in Wien.

Fig. 125.

Fig. 126.

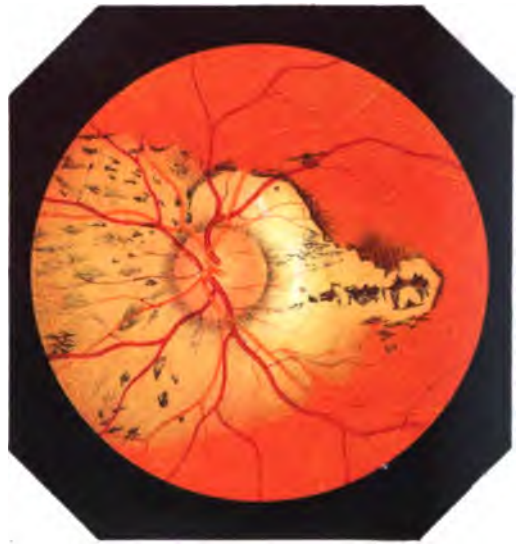

Fig. 127.

Fig. 128.

Nach d. Nat. gem. v. Prof. Ed. v. Jaeger

Lithogr. v. Dr. C. Bertsmann.

Farbendruck aus d. k.k. Hof- u. Staatsdruckerei in Wien.